This is a digital copy of a book that was preserved for generations on library shelves before it was carefully scanned by Google as part of a project to make the world's books discoverable online.

It has survived long enough for the copyright to expire and the book to enter the public domain. A public domain book is one that was never subject to copyright or whose legal copyright term has expired. Whether a book is in the public domain may vary country to country. Public domain books are our gateways to the past, representing a wealth of history, culture and knowledge that's often difficult to discover.

Marks, notations and other marginalia present in the original volume will appear in this file - a reminder of this book's long journey from the publisher to a library and finally to you.

Usage guidelines

Google is proud to partner with libraries to digitize public domain materials and make them widely accessible. Public domain books belong to the public and we are merely their custodians. Nevertheless, this work is expensive, so in order to keep providing this resource, we have taken steps to prevent abuse by commercial parties, including placing technical restrictions on automated querying.

We also ask that you:

+ *Make non-commercial use of the files* We designed Google Book Search for use by individuals, and we request that you use these files for personal, non-commercial purposes.

+ *Refrain from automated querying* Do not send automated queries of any sort to Google's system: If you are conducting research on machine translation, optical character recognition or other areas where access to a large amount of text is helpful, please contact us. We encourage the use of public domain materials for these purposes and may be able to help.

+ *Maintain attribution* The Google "watermark" you see on each file is essential for informing people about this project and helping them find additional materials through Google Book Search. Please do not remove it.

+ *Keep it legal* Whatever your use, remember that you are responsible for ensuring that what you are doing is legal. Do not assume that just because we believe a book is in the public domain for users in the United States, that the work is also in the public domain for users in other countries. Whether a book is still in copyright varies from country to country, and we can't offer guidance on whether any specific use of any specific book is allowed. Please do not assume that a book's appearance in Google Book Search means it can be used in any manner anywhere in the world. Copyright infringement liability can be quite severe.

About Google Book Search

Google's mission is to organize the world's information and to make it universally accessible and useful. Google Book Search helps readers discover the world's books while helping authors and publishers reach new audiences. You can search through the full text of this book on the web at `http://books.google.com/`

A propos de ce livre

Ceci est une copie numérique d'un ouvrage conservé depuis des générations dans les rayonnages d'une bibliothèque avant d'être numérisé avec précaution par Google dans le cadre d'un projet visant à permettre aux internautes de découvrir l'ensemble du patrimoine littéraire mondial en ligne.

Ce livre étant relativement ancien, il n'est plus protégé par la loi sur les droits d'auteur et appartient à présent au domaine public. L'expression "appartenir au domaine public" signifie que le livre en question n'a jamais été soumis aux droits d'auteur ou que ses droits légaux sont arrivés à expiration. Les conditions requises pour qu'un livre tombe dans le domaine public peuvent varier d'un pays à l'autre. Les livres libres de droit sont autant de liens avec le passé. Ils sont les témoins de la richesse de notre histoire, de notre patrimoine culturel et de la connaissance humaine et sont trop souvent difficilement accessibles au public.

Les notes de bas de page et autres annotations en marge du texte présentes dans le volume original sont reprises dans ce fichier, comme un souvenir du long chemin parcouru par l'ouvrage depuis la maison d'édition en passant par la bibliothèque pour finalement se retrouver entre vos mains.

Consignes d'utilisation

Google est fier de travailler en partenariat avec des bibliothèques à la numérisation des ouvrages appartenant au domaine public et de les rendre ainsi accessibles à tous. Ces livres sont en effet la propriété de tous et de toutes et nous sommes tout simplement les gardiens de ce patrimoine. Il s'agit toutefois d'un projet coûteux. Par conséquent et en vue de poursuivre la diffusion de ces ressources inépuisables, nous avons pris les dispositions nécessaires afin de prévenir les éventuels abus auxquels pourraient se livrer des sites marchands tiers, notamment en instaurant des contraintes techniques relatives aux requêtes automatisées.

Nous vous demandons également de:

+ *Ne pas utiliser les fichiers à des fins commerciales* Nous avons conçu le programme Google Recherche de Livres à l'usage des particuliers. Nous vous demandons donc d'utiliser uniquement ces fichiers à des fins personnelles. Ils ne sauraient en effet être employés dans un quelconque but commercial.

+ *Ne pas procéder à des requêtes automatisées* N'envoyez aucune requête automatisée quelle qu'elle soit au système Google. Si vous effectuez des recherches concernant les logiciels de traduction, la reconnaissance optique de caractères ou tout autre domaine nécessitant de disposer d'importantes quantités de texte, n'hésitez pas à nous contacter. Nous encourageons pour la réalisation de ce type de travaux l'utilisation des ouvrages et documents appartenant au domaine public et serions heureux de vous être utile.

+ *Ne pas supprimer l'attribution* Le filigrane Google contenu dans chaque fichier est indispensable pour informer les internautes de notre projet et leur permettre d'accéder à davantage de documents par l'intermédiaire du Programme Google Recherche de Livres. Ne le supprimez en aucun cas.

+ *Rester dans la légalité* Quelle que soit l'utilisation que vous comptez faire des fichiers, n'oubliez pas qu'il est de votre responsabilité de veiller à respecter la loi. Si un ouvrage appartient au domaine public américain, n'en déduisez pas pour autant qu'il en va de même dans les autres pays. La durée légale des droits d'auteur d'un livre varie d'un pays à l'autre. Nous ne sommes donc pas en mesure de répertorier les ouvrages dont l'utilisation est autorisée et ceux dont elle ne l'est pas. Ne croyez pas que le simple fait d'afficher un livre sur Google Recherche de Livres signifie que celui-ci peut être utilisé de quelque façon que ce soit dans le monde entier. La condamnation à laquelle vous vous exposeriez en cas de violation des droits d'auteur peut être sévère.

À propos du service Google Recherche de Livres

En favorisant la recherche et l'accès à un nombre croissant de livres disponibles dans de nombreuses langues, dont le français, Google souhaite contribuer à promouvoir la diversité culturelle grâce à Google Recherche de Livres. En effet, le Programme Google Recherche de Livres permet aux internautes de découvrir le patrimoine littéraire mondial, tout en aidant les auteurs et les éditeurs à élargir leur public. Vous pouvez effectuer des recherches en ligne dans le texte intégral de cet ouvrage à l'adresse `http://books.google.com`

LANE MEDICAL LIBRARY
STANFORD UNIVERSITY
MEDICAL CENTER
STANFORD, CALIF. 94305

LANE MEDICAL LIBRARY
STANFORD UNIVERSITY
MEDICAL CENTER
STANFORD, CALIF. 94305

TRAITÉ

DES

MALADIES INFLAMMATOIRES

DU CERVEAU

II

PARIS. — IMP. SIMON RAÇON ET COMP., 1, RUE D'ERFURTH.

TRAITÉ

DES

MALADIES INFLAMMATOIRES

DU CERVEAU

OU

HISTOIRE ANATOMO-PATHOLOGIQUE

DES CONGESTIONS ENCÉPHALIQUES, DU DÉLIRE AIGU,

DE LA PARALYSIE GÉNÉRALE OU PÉRIENCÉPHALITE CHRONIQUE DIFFUSE A L'ÉTAT SIMPLE OU COMPLIQUÉ,

DU RAMOLLISSEMENT CÉRÉBRAL LOCAL AIGU ET CHRONIQUE,

DE L'HÉMORRHAGIE CÉRÉBRALE LOCALISÉE RÉCENTE OU NON RÉCENTE

PAR

LE Dr L. F. CALMEIL

Médecin en chef de la Maison impériale de Charenton, Officier de l'Ordre impérial de la Légion d'honneur

TOME SECOND

LANE MEDICAL LIBRARY
11334
SAN FRANCISCO

PARIS

J. B. BAILLIÈRE ET FILS

LIBRAIRES DE L'ACADÉMIE IMPÉRIALE DE MÉDECINE

Rue Hautefeuille, 19.

LONDRES
Hippolyte Baillière, 219, Regent-Street

NEW-YORK
Ch. et Hipp. Baillière frères, 440, Broadway.

MADRID, C. BAILLY-BAILLIÈRE, CALLE DEL PRINCIPE, 11

1859

Droit de traduction réservé.

LANE LIBRARY

383
4C1
859
t.2.

TRAITÉ
DES
MALADIES INFLAMMATOIRES
DU CERVEAU

CHAPITRE IV
(SUITE)

DE LA PARALYSIE GÉNÉRALE INCOMPLÈTE, OU DE LA PÉRIENCÉPHALITE CHRONIQUE DIFFUSE A L'ÉTAT DE COMPLICATION.

ARTICLE II
(SUITE)

NEUVIÈME SÉRIE

DES CAS OU LE COURS DE LA PÉRIENCÉPHALITE CHRONIQUE DIFFUSE A ÉTÉ TRAVERSÉ PAR DES ATTAQUES COMATEUSES COMPLIQUÉES SOIT DE PHÉNOMÈNES CONVULSIFS, SOIT DE PHÉNOMÈNES DE CONTRACTURE, ET OU L'ON A TROUVÉ DANS LA CAVITÉ CRANIENNE, ENTRE AUTRES LÉSIONS, UN RAMOLLISSEMENT CONSIDÉRABLE DES PARTIES CENTRALES DU CERVEAU [1].

Cent cinquième observation. — Avant trente ans, éblouissements. — Un peu après trente ans, accès à forme épileptique suivis de symptômes de démence commençante; courte rémittence; à trente quatre ans, symptômes de paralysie générale prédominant à droite; progrès de la démence. — Par la suite, progrès de la paralysie, symptômes de pétulance disharmonique et de contracture surtout à droite, oblitération de l'intelligence avec quelques idées délirantes. Mort à trente-cinq ans après quelques jours de coma. — Deux poches kysteuses dans les cavités de l'arachnoïde, inflammation de la pie-mère cérébrale, de la pie-mère cérébelleuse, de la substance corticale du cerveau et du cervelet. — Disgrégation des parties centrales du cerveau. — Études microscopiques.

M. Michel, âgé de trente-cinq ans, marié, ancien coiffeur, est doué d'une bonne constitution; il a toujours mené une conduite

[1] Ces *ramollissements* ou encéphalites centrales sont bien plus fréquents qu'on ne se le figure communément. Ils sont communs dans l'hydrocéphale aigue — Voir Abercrombie. *Ouvrage cité*, pag. 175, 177,178, 179, 181, 183, 184, etc. — Parent-Duchâtelet et Martinet, *Recherches sur l'inflammation de l'arachnoïde cérébrale et spinale*. Paris, 1821. pag. 125. 142. — Andral. *Ouvrage cité*, pag. 77, 92, 96.

régulière : son grand-père a été atteint d'aliénation mentale et son père a succombé à une *fièvre cérébrale.*

M. Michel s'est marié à vingt-neuf ans ; déjà il avait eu, à des intervalles variés, des atteintes d'éblouissements. Après son mariage, il a exercé sa profession dans une grande ville de Russie où ses *éblouissements* sont devenus plus fréquents, se sont accompagnés ensuite de perte de connaissance et de phénomènes convulsifs à forme épileptique ; la portée de son intelligence n'a pas tardé à baisser et il a été forcé de revenir en France pour prendre du repos et se faire soigner.

Après six mois de traitement, ses idées ont semblé plus libres et il a cru devoir retourner en Russie pour y reprendre ses anciennes occupations ; mais là on n'a pas tardé à se convaincre qu'il était frappé d'incapacité, et on s'est hâté de le ramener à Versailles, où il a été confié aux soins de sa belle-mère.

A trente-quatre ans, M. Michel est placé à Charenton. Au moment de notre première exploration, il paraît jouir d'une santé physique parfaite ; il n'est pas déraisonnable, il ne délire aucunement, il a la conscience de son état, mais sa mémoire est infidèle et l'oblitération de ses facultés mentales évidente.

Sa prononciation est très-embarrassée ; sa démarche est mal assurée ; il marche encore assez vite, mais ses pieds effleurent la surface du sol et le poids de son corps incline d'une manière très-sensible à droite. Lorsqu'il veut imprimer un mouvement à ses bras, ces membres sont agités de trémulation ; il existe aussi des tressaillements dans les muscles de son visage : pupilles égales, rétrécies. (Bains tièdes, aloès.)

Deux mois de séquestration. — Calme parfait, point d'idées délirantes ; affaiblissement plus prononcé de la mémoire, sentiments affectifs conservés ; même expression des phénomènes musculaires. Lorsque M. Michel veut faire un pas en avant, son épaule droite s'abaisse, et tout son corps se penche à droite ; sa démarche est devenue difficile. Il serre moins fortement avec la main droite qu'avec la gauche ; la sensibilité tactile est émoussée à droite. Les spasmes musculaires qui se dessinent partout lorsque M. Michel est un peu ému sont bien moins prononcés dans la joue gauche et dans le bras gauche que dans le côté droit du corps. (Bains, saignée de cinq cents grammes.)

27 septembre 1857, trois mois et demi de séquestration. — Légers symptômes d'excitation; M. Michel n'a pas bien dormi; il a voulu se lever avant la fin de la nuit. Nouvelle émission sanguine.

Le 28 septembre, l'excitation est tombée; les pupilles sont contractées, l'affaiblissement des agents musculaires se prononce d'une manière de plus en plus marquée.

Le 29 septembre, nouveaux signes de surexcitation; il s'est levé pendant la nuit et a paru agité. Air de satisfaction; il dit qu'il est riche, mais il ne paraît plus apprécier l'importance des valeurs, car il évalue sa fortune tantôt à cent, tantôt à cinq cents, tantôt à quarante francs de rente. Continuation de l'embarras de la parole, de l'affaiblissement musculaire général. Pétulance convulsive dans les membres bien plus prononcée à droite qu'à gauche, face tirée à droite. (Potion opiacée, huit sangsues à l'anus.)

Le 3 octobre, le tremblement des muscles est très-prononcé dans le côté gauche; M. Michel demande à être débarrassé de ce tremblement.

24 octobre. — M. Michel ne peut plus se tenir en équilibre sur ses jambes, et depuis quinze jours il est maintenu couché; il lui arrive souvent de salir son lit avec ses déjections. Sa prononciation est très-embarrassée, sa pupille droite plus dilatée que la gauche. Le défaut d'équilibre dans les actes musculaires continue à être plus marqué à droite. L'état de démence a presque atteint ses dernières limites : ce malade se croit fort; il se figure qu'il se porte bien; il se dit tantôt riche, tantôt réduit au plus grand dénûment, mais par le fait, il n'apprécie pas la valeur des expressions qu'il emploie lorsqu'on lui adresse un certain nombre de questions.

20 novembre 1857. — Les deux pupilles sont contractées; l droite a cessé d'être plus large que la gauche. Démence profonde.

1er janvier 1858. — Somnolence, réponses nulles, tressaillements convulsifs généraux, roideur musculaire plus prononcée dans les membres droits qu'à gauche; ces accidents persistent avec quelques légères variations pendant plusieurs jours.

10 janvier. — Agitation, persistance des phénomènes spasmodiques et de la contracture, principalement à droite; pupille gauche plus étroite et plus contractée que la droite, sensibilité émoussée, parole très-embarrassée. L'association des idées est à peu près impossible; prédominance de quelques conceptions ambitieuses.

1er mars 1858. — La santé physique est encore assez bonne et les fonctions d'assimilation ne sont pas lésées. La pétulance convulsive des membres et la roideur musculaire n'ont pas cessé d'exister, surtout à droite; les pupilles sont très-étroites, la gauche est réduite à la largeur d'une tête d'épingle : sensibilité générale obtuse. Sorte d'abolition de toutes les facultés mentales.

1er mai 1858. — Même état. Agitation ou somnolence se manifestant par accès; loquacité, incohérence.

25 mai. — Abattement, contracture plus prononcée à gauche qu'à droite; il peut remuer les membres droits; ceux de gauche sont immobiles depuis quelques jours. État habituel de somnolence, réponses rares, vagues et lentes lorsqu'on l'interroge, pupille gauche plus serrée que la droite; pouls à quatre-vingt-dix pulsations.

26 mai. — État inflammatoire de la conjonctive à droite. Topiques astringents. L'état comateux persiste; la contracture est à peu près égale dans les deux côtés du corps; le malade ne paraît plus sentir.

30 mai. — État comateux; le malade a cessé de parler. La mort a lieu le 31 mai, à une heure après midi.

Autopsie cadavérique. — La figure est pâle, un peu bouffie; les os du crâne et la dure-mère cérébrale ne présentent rien à noter.

La cavité arachnoïdienne gauche est occupée par une vaste poche remplie de liquide, qui repose sur l'hémisphère cérébral comme une vessie lâchement tendue.

Cette poche est composée par un produit pseudo-membraneux moulé en forme de sphère creuse. Elle s'étend d'avant en arrière, depuis l'orbite jusqu'à la tente du cervelet; elle va de dedans en dehors, depuis la grande faux de la dure-mère jusqu'à la base du crâne. Sa face externe adhère légèrement au feuillet pariétal de l'arachnoïde; sa face inférieure repose sur l'arachnoïde viscérale à laquelle elle n'adhère point.

La cavité de ce kyste contient environ cent grammes d'un liquide brun qu'on prend pour du sang; elle contient aussi quelques grumeaux grisâtres qu'on prend pour de la fibrine : on aperçoit dans l'épaisseur des feuillets pseudo-membraneux qui constituent les parois de cette espèce de sphère des plaques, des dépôts de sang ou jaunâtres ou violacés.

La cavité arachnoïdienne droite est remplie par une poche en tout semblable à celle que nous venons de décrire; elle est cependant un peu moins volumineuse et un peu moins remplie de liquide que la première vésicule.

La pie-mère cérébrale est exempte d'infiltration séreuse, tant à gauche qu'à droite; elle est presque entièrement représentée par de fins vaisseaux tortueux et rutilants.

Elle est difficile à enlever ; elle se casse et reste adhérente aux circonvolutions, ou bien elle entraîne avec ses lambeaux de vastes lanières de substance corticale.

Les circonvolutions du cerveau sont de couleur jaunâtre, fermes, inégales, comme graniteuses; elles offrent de singuliers reflets marbrés; elles contiennent beaucoup de pertuis vasculaires.

Vues à l'intérieur, elles ne sont pas rouges; leur grain est terne, d'une teinte de rouille.

La substance blanche des deux centres ovales est terne, résistante, grenue.

Le corps calleux manque de consistance. Le septum ventriculaire, la voûte à trois piliers, toute la surface des deux ventricules latéraux sont convertis en une sorte de détritus humide et grisâtre qui s'étend comme une bouillie et qu'on est tenté d'attribuer, pendant un instant, à l'influence d'une température élevée.

La substance grise des corps striés, celle qui avoisine les couches optiques, est d'un jaune de rouille; elle se fait remarquer par un aspect grenu.

La pie-mère adhère à la surface du cervelet; cet organe est plus mou que le cerveau.

La protubérance annulaire est à peu près saine.

Les organes thoraciques sont à l'état normal, le foie est gras; les reins sont marbrés de violet et de gris; ils sont injectés.

Études microscopiques. — Nous disséquons sous le microscope les poches kysteuses des cavités arachnoïdiennes : elles sont formées de filaments ponctués, grisâtres et de nature celluleuse. De nombreux globules de sang altérés, de couleur jaunâtre, s'échappent de ces pseudomorphes; on voit sortir aussi de leur trame des myriades de fins globules moléculaires, des cellules finement grenues, organisées comme des cellules agminées, et des cellules de

couleur d'écaille, contournées en forme de bec que nous considérons comme des éléments fibro-plastiques.

Les pellicules d'apparence amorphe qu'on retire de la cavité des kystes sont formées de filaments celluleux ponctués, encore mal affermis; elles sont imbibées par un liquide trouble de nature séro-fibrineuse dans lequel nagent pêle-mêle une fine poussière de granules roussâtres teints par de l'hématosine, des globules sanguins émaciés, quelques petites sphères agminées et quelques cellules à queues de couleur de cornaline : elles sont donc constituées par les mêmes éléments que les parois des kystes où elles sont contenues sous la forme de dépôt.

L'espèce de bouillie blanchâtre, qui tient la place des parties centrales du cerveau, est surtout formée de parcelles de substance blanche disgrégée et délayées dans un liquide d'apparence séreuse. A ces parcelles se mêlent des granules moléculaires épars; des disques granuleux de couleur roussâtre, d'un volume très-ample, qui nagent pêle-mêle et avec des globules sanguins, et avec des corpuscules grisâtres que nous considérons comme autant de noyaux de cellules non encore remplis de granules, ou comme des noyaux de cellules fibro-plastiques.

Sur un point de la cloison transparente, l'élément nerveux, non encore complétement disgrégé, est sillonné par cinq à six grandes expansions vasculaires remplies de globules sanguins de couleur orangée.

Les parois des grands ventricules sont dans les mêmes conditions que le corps calleux qui a fourni la matière de notre première préparation : ils contiennent un nombre considérable de grands disques agminés, de granules, de noyaux non encore ponctués, dont quelques-uns sont allongés et courbés à l'une de leurs extrémités.

La substance grise des corps striés n'est point altérée dans sa structure; elle est comme tatouée de petites sphères rousses qui se détachent sur le fond de la préparation, qui sont chargées chacune de quinze à vingt petits grains, et qui sont très-rapprochées les unes des autres; elles nous paraissent appartenir à la catégorie des éléments granuleux. Des expansions vasculaires de couleur orangée abondent dans toutes nos préparations; plusieurs de ces vaisseaux sont couverts d'espace en espace par des dépôts de granules grisâtres groupés à leur surface comme des nodosités.

La substance grise de la périphérie des hémisphères cérébraux contient beaucoup de capillaires vides ; la plupart de ces conduits offrent aussi sur leurs parois des dépôts de granules moléculaires. Les corpuscules de la substance corticale moyenne sont mélangés çà et là à de petites sphères granulées parfaitement accentuées.

Dans les régions où la pie-mère adhérait à la surface des circonvolutions, la substance grise est imprégnée de sérosité ; ses corpuscules sont pâles et séparés les uns des autres ; plusieurs petits disques granuleux nagent au milieu des éléments de la substance nerveuse désagrégée qu'entraînent les courants de la sérosité.

I. Les attaques d'éblouissements qui ont été notées d'abord chez M. Michel, et qui ont fini par revêtir la forme d'accès comateux et convulsifs étaient vraisemblablement causées par des fluxions congestives transitoires des capillaires de l'encéphale.

II. L'inflammation, en devenant ensuite permanente, a fini par envahir tout le réseau de la pie-mère, la périphérie des hémisphères cérébraux, la périphérie du cervelet, les parties centrales de la masse encéphalique et probablement la presque totalité de la substance nerveuse intra-crânienne.

III. On ne doit donc pas s'étonner si ce malade est tombé dans un état complet d'impuissance intellectuelle, s'il a été atteint d'une paralysie générale, s'il a présenté des symptômes de disharmonie musculaire, des tressaillements convulsifs et des symptômes de contracture vers les membres ; de l'inégalité et de la contraction vers les pupilles : tous ces accidents accompagnent fréquemment, en effet, comme on le sait, l'état inflammatoire chronique de la substance cérébrale.

IV. La prédominance des accidents musculaires dans le côté droit du corps a dû tenir dans ce cas à une prédominance de l'état phlegmasique dans le côté gauche de l'encéphale.

V. L'inflammation, comme cela arrive si fréquemment aussi dans les cas de ce genre, s'est étendue chez ce paralytique aux deux côtés de la dure-mère cérébrale, et c'est l'afflux du sang vers ces dernières régions qui a donné lieu à la formation des deux vastes kystes qui remplissaient les cavités de l'arachnoïde cérébrale : on a dû remarquer que le kyste gauche l'emportait par son volume sur celui qui siégeait à la surface de l'hémisphère cé-

rébral droit : cette circonstance suffirait presque à elle seule pour expliquer en partie la prédominance de la paralysie dans le côté droit du corps.

VI. Il est difficile de deviner si l'inflammation du corps calleux, du septum médian, des parois ventriculaires, du trigone cérébral avait précédé ou suivi l'état inflammatoire des méninges et celui de la substance corticale du cerveau et du cervelet.

VII. Toutefois, comme d'habitude, l'inflammation chronique se développe de préférence d'abord dans les cas analogues au contact de la pie-mère et des circonvolutions cérébrales, il nous paraît vraisemblable que la phlegmasie a dû envahir aussi chez M. Michel la périphérie de la masse encéphalique avant de se porter vers les cavités ventriculaires.

VIII. Nous sommes donc porté à supposer que le ramollissement et la disgrégation des parties centrales du cerveau ont dû s'accomplir pendant la période comateuse qui a précédé l'agonie, mais ces parties étaient vraisemblablement envahies depuis quelque temps déjà par l'inflammation.

IX. L'état phlegmasique était du reste poussé partout à un degré d'intensité remarquable.

CENT SIXIÈME OBSERVATION. — Abus du commerce des femmes, affections vénériennes nombreuses, usage longtemps continué du mercure, idées de richesse non fondées, sans autres symptômes de déraison pendant un an. Tout à coup, délire ambitieux suivi de signes de démence et de paralysie générale incomplète; tous ces accidents s'accroissent rapidement, et il survient des symptômes comateux avec oblitération de la sensibilité tactile et retours d'attaques convulsives générales : la mort a lieu après trois jours de torpeur intellectuelle. La pie-mère cérébrale est très-vasculaire et très-injectée; adhérences entre cette même membrane et le relief des circonvolutions cérébrales, couleur violacée de la substance corticale superficielle, injection de la substance blanche dont la fermeté est augmentée; ramollissement complet du corps calleux, du septum médian, de la voûte à trois piliers, de la surface des corps striés et des couches optiques.

M. Julien, né et demeurant à Paris, âgé de trente-sept ans, non marié, est grand et bien constitué; il a toujours passé pour économe et sobre; il était très-régulier dans ses habitudes de travail, mais il s'est abandonné avec une sorte de cynisme au commerce des femmes, affectant de choisir les plus mauvais lieux pour satisfaire ses passions. Il a conservé des affections syphilitiques pendant plusieurs années, et n'a presque pas cessé l'usage des préparations mercurielles pendant une période de six ans : en dernier

lieu, la nécessité où il se trouvait de faire un usage continuel des médicaments pharmaceutiques avait fini par imprimer à son caractère une teinte sombre qui l'avait rendu de moins en moins communicatif. Sa tante et un cousin, du côté paternel, sont morts aliénés.

A trente-cinq ans et demi, symptômes d'un délire équivoque : M. Julien incline à croire qu'il est sur la voie des honneurs et de la fortune, mais il ne communique encore ses idées qu'avec une grande réserve, et ce n'est que de loin en loin qu'on parvient à lui arracher le secret de ses espérances. Il continue d'ailleurs à travailler avec assiduité et ne se livre à aucun acte de déraison : les idées ambitieuses ne prennent aucune extension pendant environ un an.

A trente-trois ans et demi, M. Julien se persuade qu'il est millionnaire ; il répète à tout bout de champ et partout qu'il va être proclamé empereur et qu'il n'est plus tenu à travailler. Sa démarche est devenue inégale, et souvent il articule certains mots avec peine. Les mouvements de ses mains sont mal assurés ; il a cessé d'être propre, et n'est plus capable de pourvoir à ses besoins et de veiller au soin de sa personne ; il oublie, d'un moment à l'autre, ce qu'il a fait ou dit l'instant d'auparavant, il n'est plus capable de suivre une conversation, un raisonnement. Il dort beaucoup, prend ses repas régulièrement, se laisse conduire avec la docilité d'un enfant, ne possède presque plus de sensibilité morale. Des émissions sanguines sont pratiquées, on administre beaucoup de bains tièdes, on place un séton à la nuque ; la périencéphalite chronique ne suspend point ses progrès.

A trente-cinq ans onze mois, symptômes de paralysie musculaire très-prononcés ; M. Julien marche encore, mais il traîne la plante des pieds sur le sol et tombe facilement à la renverse, ses bras sont dénués de force ; embarras dans la parole, urine involontaire ; cercle d'idées très-restreint. Ce paralytique répète encore quelquefois qu'il est très-riche et empereur. Les fonctions organiques continuent à s'exercer régulièrement.

23 septembre, au matin. — Sorte d'état comateux, sensibilité tactile obtuse, connaissance nulle. Une saignée est pratiquée ; application de sinapismes aux mollets ; le soir, application de trente sangsues derrière les oreilles.

24 septembre. — Nulle amélioration, point de signes de sensibilité cutanée, point de mouvements spontanés, point de vestiges d'intelligence; de temps en temps, sortes de crises convulsives qui agitent les quatre membres et la face; la bouche n'est pas droite pendant la durée de l'attaque : avant la fin du jour, retours fréquents d'accès semblables à celui qui vient d'être décrit. (Deux vésicatoires aux cuisses.)

25 septembre. — Mêmes symptômes cérébraux, embarras toujours croissant dans la respiration, et mort : M. Julien touchait à la fin de sa trente-septième année.

Autopsie cadavérique. — Les os sont durs, difficiles à briser, très-injectés sur leur surface interne.

Il s'écoule de l'espace inter-arachnoïdien une certaine quantité de sérosité trouble.

Les gros vaisseaux de la pie-mère sont très-volumineux; son réseau vasculaire est rouge, congestionné.

On remarque des foyers d'adhérence entre cette membrane et la périphérie des deux hémisphères cérébraux; ces adhérences existent surtout vers les faces internes et inférieures de chaque lobe; en général, elles occupent des places restreintes.

La substance corticale est le siége d'une vive injection; sa couleur est violacée; ces lésions sont générales.

La substance fibreuse est ferme; elle est peu injectée.

Le corps calleux est détruit et dans un état complet de ramollissement; la cloison, la voûte à trois piliers, la superficie des couches optiques et des corps striés sont aussi désorganisées et ramollies.

Le cervelet est sain; le prolongement rachidien ne s'éloigne pas de l'état normal.

Cœur d'un volume moyen; léger épaississement des parois ventriculaires avec rétrécissement des cavités à gauche.

Hépatisation avec ramollissement des deux lobes inférieurs du poumon droit et du poumon gauche.

Quelques traces de rougeur sur la membrane muqueuse de l'estomac; cette rougeur correspond aux intervalles qui séparent les plis de cette membrane.

La membrane interne est saine dans le reste du canal alimentaire; plusieurs anses de l'intestin grêle forment des invaginations.

Les autres organes abdominaux sont sains.

I. L'état comateux, l'abolition de la sensibilité tactile, l'abolition des mouvements volontaires, et tout l'ensemble des phénomènes intercurrents qui se manifestèrent tout à coup sur M. Julien, trois jours avant la mort, pour persister ensuite jusqu'à la fin de la vie, nous parurent devoir être attribués à un état congestif, incident des capillaires encéphaliques : on a pu constater que les tubes vasculaires de la pie-mère, que ceux qui se distribuent à la substance corticale des deux hémisphères cérébraux se trouvaient en effet dans un état de réplétion maladive.

II. Mais il s'était formé en outre sur ce paralytique un *commencement de ramollissement du corps calleux, de la cloison ventriculaire, de la voûte à trois piliers*, c'est-à-dire tout un ensemble d'altérations qu'on n'est pas habitué à rencontrer dans les cas ordinaires de la périencéphalite chronique ; or l'existence de ces altérations avait dû être produite par la concentration de l'inflammation sur les régions centrales du cerveau, et ce nouveau travail avait dû coïncider vraisemblablement avec la manifestation des phénomènes comateux et convulsifs qui avaient fixé l'attention pendant les trois jours qui avaient précédé la mort de M. Julien.

III. Il est à remarquer, toutefois, que la localisation d'un état inflammatoire aigu dans cette région de l'encéphale ne pouvait point être diagnostiquée pendant la vie de M. Julien. Les phénomènes spasmodiques qu'on avait notés en dernier lieu sur ce paralytique se reproduisent fréquemment sur d'autres malades alors que le corps calleux, le septum ventriculaire et la voûte à trois piliers ne s'éloignent aucunement de l'état normal ; il en est de même des symptômes de torpeur intellectuelle et d'insensibilité qu'on sait être très-fréquents dans les différentes recrudescences de la périencéphalite diffuse chronique : la seule chose qu'il soit rationnel de faire lorsqu'on voit apparaître des phénomènes intercurrents de cette nature, c'est donc d'admettre la possibilité d'existence d'un foyer inflammatoire incident dans les parties centrales du cerveau.

CENT SEPTIÈME OBSERVATION. — A quarante et un ans, symptômes de débilitation intellectuelle compliqués de gêne de la parole et de pesanteur dans la démarche ; à quarante-deux ans, insensibilité morale, annihilation de l'intelligence, affaiblissement de tout le système musculaire qui préside à la vie de relation ; mort précédée de phénomènes spasmodiques et comateux. — Accumulation de sérosité dans les cavités de

24 septembre. — Nulle amélioration, poin
bilité cutanée, point de mouvements spontan
d'intelligence; de temps en temps, sortes de
agitent les quatre membres et la face; la bo
pendant la durée de l'attaque : avant la fin
quents d'accès semblables à celui qui vie
vésicatoires aux cuisses.)

25 septembre. — Mêmes symptômes cé
jours croissant dans la respiration, et mo
la fin de sa trente-septième année.

AUTOPSIE CADAVÉRIQUE. — Les os sont durs
injectés sur leur surface interne.

Il s'écoule de l'espace inter-arachnoïdi
de sérosité trouble.

Les gros vaisseaux de la pie-mère s
réseau vasculaire est rouge, congestionn

On remarque des foyers d'adhérence
la périphérie des deux hémisphères c
existent surtout vers les faces internes
lobe; en général, elles occupent des pl

La substance corticale est le siége d
leur est violacée; ces lésions sont géné

La substance fibreuse est ferme; el

Le corps calleux est détruit et dans
sement; la cloison, la voûte à trois pili
optiques et des corps striés sont aussi

Le cervelet est sain; le prolongem
de l'état normal.

Cœur d'un volume moyen; léger é
triculaires avec rétrécissement des c

Hépatisation avec ramollissement
poumon droit et du poumon gauch

Quelques traces de rougeur sur l
tomac; cette rougeur correspond
plis de cette membrane.

La membrane interne est saine
taire; plusieurs anses de l'intestin

Les autres organes abdominaux



...r ne pouvait plus se tenir en équi-
...forcé de le maintenir constamment
Il avait l'air effaré, n'avalait ses
... reconnaissait plus ses proches. Il
pendant les quatre derniers jours de
...enversée en arrière, ses mâchoires
...utre et ses jambes fortement repliées

...ltération générale de la constitution,
...ise sur la région du coccyx et des tro-

l'aspect extérieur des os du crâne et

...e membrane fibreuse, suivant la lon-
...braux, et tandis qu'on fait des efforts
...halique de la cavité crânienne, il s'é-
...ammes de sérosité de la double cavité
...vertébral.
...es cérébraux sont mis à découvert, on
...ration de la pie-mère et de la quantité
...rouve accumulée entre la face externe
... interne de l'arachnoïde viscérale.
...e, sur une foule de points, les saillies
...risonnée au fond des anfractuosités,

l'arachnoïde cérébrale, infiltration séreuse de la pie-mère, vastes vésicules remplies de sérosité dans l'intervalle des anfractuosités cérébrales, adhérence de la pie-mère au relief des circonvolutions, *ramollissement des parties centrales* du cerveau.

M. Edmond, âgé de quarante-trois ans, marié, lieutenant-colonel d'infanterie, a reçu une éducation première des plus soignées; il est brun, bien conservé, doué d'un extérieur distingué : on est porté à croire qu'il a usé largement des plaisirs vénériens. Il aimait beaucoup le monde et le faste; son fils a succombé de bonne heure à une affection tuberculeuse du cerveau.

A quarante et un ans et demi, M. Edmond ne donnait encore aucun signe de délire et on pouvait croire, à en juger par la manière dont il s'acquittait de ses fonctions, et de ses devoirs de famille, que sa tête n'avait jamais été plus solide que dans ce moment.

Au commencement de sa quarante-troisième année, cet officier supérieur commence à se plaindre de l'infidélité de sa mémoire; il se tient mal à cheval et bredouille beaucoup lorsqu'il est ému : ces symptômes n'échappent point à l'attention des parents de M. Edmond, mais ils cherchent cependant à se faire illusion sur l'importance que d'autres sont tentés de leur accorder. Bientôt on apprend que M. Edmond passe quelquefois des demi-journées sans pouvoir se retrouver dans les rues de Paris, errant à la merci de sa monture, oubliant d'inspecter les postes qu'il devait visiter ou bien revenant plusieurs fois dans les mêmes corps de garde, sans s'apercevoir qu'il s'y était déjà présenté.

A quarante-deux ans et demi, M. Edmond est devenu impérieux et difficile à vivre; il a pris un embonpoint très-marqué; il n'est plus capable de remplir les fonctions attachées à son grade et on s'est trouvé forcé de solliciter pour lui un congé temporaire.

A quarante-deux ans onze mois, M. Edmond est heurté à la porte d'un théâtre par un homme du peuple qu'il ne connaît pas; il se figure que cet homme a eu l'intention de l'insulter et il le menace de sa canne; bientôt il fait une scène de violence en voyant qu'on s'attroupe autour de sa personne et ne tarde pas à être envoyé à Charenton.

Lorsqu'il arriva dans cet établissement, il présentait déjà tous les signes d'une dé[illegible]née; sa démarche était lente, embarras[illegible] il [illegible]rlait peu; ses ré-

ponses étaient bien enchaînées, mais il manifestait de l'impatience lorsqu'on insistait pour le faire causer. Chaque fois qu'on l'interpellait à l'improviste, tous les muscles de sa face devenaient le siége d'ondulations convulsives et il semblait en proie pendant quelques secondes à un sentiment de surprise mêlé d'effroi : toutes ses fonctions physiques s'accomplissaient avec la plus parfaite régularité.

Au bout d'un mois, cet officier ne pouvait plus se tenir en équilibre sur ses jambes et on fut forcé de le maintenir constamment dans une position horizontale. Il avait l'air effaré, n'avalait ses aliments qu'avec peine et ne reconnaissait plus ses proches. Il mourut à quarante-trois ans ; pendant les quatre derniers jours de sa vie, sa tête était comme renversée en arrière, ses mâchoires étaient serrées l'une contre l'autre et ses jambes fortement repliées sous ses cuisses.

AUTOPSIE CADAVÉRIQUE. — Altération générale de la constitution, plaies d'apparence gangréneuse sur la région du coccyx et des trochanters.

Rien de particulier dans l'aspect extérieur des os du crâne et dans celui de la dure-mère.

Après qu'on a incisé cette membrane fibreuse, suivant la longueur des hémisphères cérébraux, et tandis qu'on fait des efforts pour retirer la masse encéphalique de la cavité crânienne, il s'écoule environ cent vingt grammes de sérosité de la double cavité de l'arachnoïde et du canal vertébral.

Aussitôt que les deux lobes cérébraux sont mis à découvert, on est frappé de l'état d'infiltration de la pie-mère et de la quantité énorme de sérosité qui se trouve accumulée entre la face externe de cette membrane et la face interne de l'arachnoïde viscérale.

A droite comme à gauche, sur une foule de points, les saillies formées par la sérosité emprisonnée au fond des anfractuosités, dans les espèces de chambres qui règnent entre la membrane séreuse et la pie-mère, représentent autant de cloches transparentes et limpides; quelques-unes de ces cloches égalent presque le volume d'un œuf de poule. Il suffit de pratiquer une ponction sur chacune de ces vésicules pour donner issue au liquide qui s'y trouve contenu en abondance.

En général la pie-mère a contracté de nombreuses adhérences

avec les circonvolutions du cerveau, et elle entraîne, en cédant aux efforts que l'on fait pour l'enlever, une couche assez épaisse de substance nerveuse. Cette substance est pâle plutôt que foncée en couleur. Les adhérences sont à peu près en nombre égal sur les deux lobes cérébraux.

Dans l'intérieur des circonvolutions, la substance corticale offre une nuance rose très-pâle et peu marquée.

La substance blanche offre un certain nombre de tubes vasculaires dilatés, mais ces tubes ne contiennent que très-peu de sang; elle n'a subi aucune altération de consistance.

Les ventricules latéraux paraissent dilatés et comme distendus par l'accumulation d'un liquide séreux assez limpide.

La cloison transparente, le corps calleux et la voûte à trois piliers sont ramollis et à l'état de détritus.

Le cervelet présente un aspect normal; la protubérance annulaire et la moelle épinière sont jugées saines.

Rien de particulier du côté des plèvres, du péricarde et du cœur.

Sorte d'infiltration séreuse du parenchyme pulmonaire, à droite comme à gauche.

Rien de particulier dans les viscères abdominaux, à l'exception d'une teinte rougeâtre qui se laisse voir sur quelques points de la membrane muqueuse du côlon et du cœcum.

I. L'état de désorganisation où l'on a encore trouvé sur cet officier et le corps calleux, et la cloison transparente, et la voûte à trois piliers devait encore être la conséquence de la concentration de l'activité inflammatoire sur toute la région centrale du cerveau. On doit incliner à croire aujourd'hui que l'inflammation avait surtout exercé ses ravages en cet endroit pendant les derniers jours de la maladie de M. Edmond, alors que la tension des muscles du cou, la rétraction des membres abdominaux, la constriction du pharynx et la gravité de l'état général semblaient dénoter la formation de quelques nouveaux désordres vers l'encéphale, mais il ne nous vint point à l'idée, pendant l'agonie, que les phénomènes cloniques dont il vient d'être parlé devaient se rattacher à la formation d'un ramollissement central du cerveau. Il est sûr du reste que la manifestation de pareils accidents ne suffit point pour faire diagnostiquer avec certitude l'état inflammatoire du corps calleux,

de la voûte à trois piliers et du septum médian, et qu'elle conduit à admettre tout au plus la probabilité d'un pareil travail morbide vers cette région de l'encéphale.

II. La persistance de l'inflammation diffuse à la périphérie des hémisphères cérébraux avait fini par produire sur ce dément une extravasation séreuse des plus abondantes, ainsi qu'on put s'en convaincre en recueillant les liquides contenus soit dans les cavités de l'arachnoïde cérébrale, soit dans les cavités ventriculaires, mais la saillie des vésicules aqueuses qui s'étaient formées en plusieurs endroits, dans cette circonstance, entre le feuillet viscéral de l'arachnoïde et la portion de pie-mère qui recouvre les anfractuosités du cerveau nous parut surtout digne d'attention : ce genre d'altération est loin d'être commun; il peut exercer aussi une influence à part sur l'expression des phénomènes fonctionnels.

III. Il nous a semblé, en y réfléchissant, que l'espèce de torpeur intellectuelle qui s'était révélée de bonne heure sur M. Edmond, d'où on le faisait d'abord sortir en l'impressionnant brusquement, mais qui avait fini par dégénérer ensuite en une sorte d'abrutissement, avait pu être occasionnée en partie par le poids des vésicules qui comprimaient la surface de ses hémisphères cérébraux. Nous avons rencontré au moins, sur un autre paralytique qui passait sa vie dans une sorte de somnolence forcée, et que la moindre surprise effrayait, plusieurs cloches remplies de sérosité dans l'intervalle des scissures interlobulaires.

DIXIÈME SÉRIE

DES CAS OU LE COURS DE LA PÉRIENCÉPHALITE CHRONIQUE DIFFUSE A ÉTÉ TRAVERSÉ PAR DES ATTAQUES A FORME APOPLECTIQUE OU CONVULSIVE, ET OU L'ON A TROUVÉ ENTRE AUTRES LÉSIONS INTRA-CRANIENNES DES FOYERS D'INDURATION DANS LA SUBSTANCE ENCÉPHALIQUE.

CENT HUITIÈME OBSERVATION. — A trente-trois ans, céphalalgie et explosion d'une fureur frénétique, manie violente avec gêne de la parole pendant un an, mélange d'hallucinations et de conceptions ambitieuses; période de démence commençante traversée par des attaques à forme éclamptique, abrutissement profond, paralysie générale des plus intenses; mort à trente-six ans. — Fausses membranes dans les cavités de l'arachnoïde, séparation spontanée de la substance grise et de la charpente blanche qui lui sert de support; ramollissement de l'élément cortical, induration de la substance blanche, etc. — Recherches microscopiques.

M. Antonin, âgé de trente-six ans, brigadier dans la gendarme-

rie de Paris, est fortement constitué; sa tête est volumineuse, sa poitrine d'une grande ampleur; il est fils d'un instituteur et a reçu un commencement d'éducation; il n'a pas commis d'excès; il était estimé de ses chefs et de ses camarades.

A trente-trois ans, au commencement de mai, il fut pris de violents maux de tête et commença à tenir des propos déraisonnables: on se hâta de le faire conduire dans un hôpital militaire, où on lui pratiqua d'abord une copieuse saignée. Il n'en continua pas moins à se plaindre de la tête, à déraisonner, et il ne tarda pas à devenir menaçant: une seconde saignée fut pratiquée et on ordonna bientôt l'application de deux larges vésicatoires aux mollets; la fureur éclata avec violence et M. Antonin fut évacué sur Charenton après quinze jours de maladie.

En arrivant dans cet établissement, il a les traits de la physionomie profondément altérés; il parle avec une grande volubilité, cherche à terrasser les infirmiers et ne prête aucune attention aux questions du médecin : insomnie, yeux brillants, pétulance de gestes et de langage, lèvres sèches, soif ardente, appétit presque nul. Il est maintenu avec une forte camisole, placé pendant plusieurs heures dans un bain frais et surveillé de très-près. (Tisane d'orge nitrée, alimentation légère.)

Le second jour, à dater de son entrée, il peut dire son âge et son nom. Il jure, menace et rit aux éclats tout en cherchant à donner à ceux qui l'approchent de violents coups de tête et de coudes; il n'a pas cessé d'être attaché; la sueur couvre sa figure; il boit avec avidité les liquides qu'on lui présente.

Après huit jours de séquestration, il est moins altéré; les aliments lui inspirent moins de répugnance et on peut lui accorder un peu de nourriture : des sangsues sont appliquées autour de son cou; il prend chaque jour des bains de quatre heures.

Au bout d'un mois de séquestration, on croit constater un peu d'embarras dans sa prononciation, un peu d'incertitude dans sa démarche, mais il n'en est pas moins doué d'une force qui le rend redoutable pour tous ceux qui le soignent. Il marche avec précipitation dans les préaux et parle presque continuellement. Ses propos sont empreints d'un cynisme révoltant; des idées de religion, de combats se mêlent aussi à ses autres conceptions, et, certains jours, il se dit empereur; il parle alors de ses richesses, des mil-

lions qu'il possède, des armées qu'il commande, et se plaint avec aigreur de n'être pas traité avec tous les égards qui lui sont dus.

A trente-quatre ans, au bout d'une année d'exaltation, il est tout aussi difficile à diriger et à soigner qu'au début de sa maladie. Il est sans cesse sur pied, jurant, tempêtant sans motifs; quelquefois il chante sur un air monotone des mots grecs, des mots latins, des expressions qu'il invente; il est souvent méchant envers les infirmiers; il se croit quelquefois roi, général, maréchal de France; il a des hallucinations qui lui font croire qu'on lui parle à une grande distance, à l'aide de tuyaux et de fils électriques.

L'embarras de la parole est à peine sensible, l'affaiblissement de ses jambes est douteux pour beaucoup de personnes; il a pris un embonpoint assez marqué.

A trente-quatre ans et demi, il est devenu plus traitable; il cause quelquefois avec esprit, s'aperçoit lui-même qu'il a été dangereux, promet de faire des efforts pour redevenir raisonnable; il retombe fréquemment encore dans ses anciennes divagations; il a la figure pleine; la tenue de ses vêtements est passable.

A trente-cinq ans, il est placé parmi des malades calmes, et il ne se livre plus jamais à aucun acte déraisonnable.

Il reste presque constamment assis à la même place; il ne déraisonne plus, il cause même avec quelque suite, mais il se trompe sans cesse sur les dates, sur les souvenirs qui se rapportent à sa profession, à sa famille; il reçoit cependant ses amis avec plaisir, mais il oublie bientôt les promesses qu'il a été à même de leur faire : il n'est pas encore malpropre; il s'habille seul, mange seul, soigne lui-même ses habits et ses chaussures. Sa parole est évidemment embarrassée; il marche lentement; ses bras sont affectés de tremblements, des tressaillements sillonnent sa figure lorsqu'il cherche à parler. Il mange beaucoup, ses membres se chargent d'embonpoint.

A trente-cinq ans et un mois, il est pris un soir d'attaques à forme éclamptique qui se renouvellent un grand nombre de fois dans l'espace de vingt-quatre heures, qui s'étendent à tous les muscles du corps et qui font place à une période comateuse : tous ces accidents sont combattus par des émissions sanguines promptes et par des applications révulsives énergiques; ils se dissipent d'une

manière rapide; ils sont suivis d'une véritable abolition de l'intelligence.

A partir de ce moment, M. Antonin ne quitte plus son fauteuil et le voisinage de son lit; il est incapable de s'habiller seul, de prendre le vase pour uriner, de demander les choses qui lui sont nécessaires. Il se tient à peine debout, sa voix est tremblante, ses mains laissent échapper les objets qu'il a soulevés; il lui arrive souvent de salir; il a presque perdu le sens de la vue.

Bientôt il ne peut plus se lever et il n'y a pas moins de dix mois qu'on a été forcé de le maintenir couché, lorsqu'il cesse de vivre. Pendant toute cette dernière période, il n'a réellement vécu que d'une manière automatique. Il ne reconnaissait plus la voix de ses proches, il restait nuit et jour étendu sur le dos sans proférer une seule parole; il avalait encore les aliments liquides qu'on déposait entre ses lèvres, mais il n'en appréciait pas la nature et le goût; ses déjections étaient involontaires; il avait cessé de voir, de comprendre; il déplaçait quelquefois ses mains, mais il n'exécutait ces légers mouvements qu'avec beaucoup de lenteur; sa sensibilité tactile était des plus obtuses.

Pendant l'agonie, il survint encore toute une série de petites attaques convulsives à peine sensibles, mais qui rendaient sa déglutition impossible : ces espèces de tressaillements persistèrent sous la forme de secousses saccadées jusqu'à la mort : toute la région postérieure de son dos était en suppuration.

Autopsie cadavérique. — Il existe au siége des escarres larges, mais moins profondes qu'on avait été porté à le croire.

La figure est peu altérée; le front est ample d'un côté à l'autre, mais un peu bas.

La face externe de la dure-mère cérébrale est sillonnée par des expansions vasculaires remplies de sang; elle est vivement colorée en rouge.

La cavité arachnoïdienne droite est entièrement oblitérée par une production pseudo-membraneuse d'ancienne formation : cette fausse membrane est épaisse d'un demi-centimètre, composée de plusieurs feuillets superposés, et couverte de filaments vasculaires fins, déliés, remplis de globules sanguins : elle est appliquée par l'une de ses surfaces sur le feuillet pariétal de l'arachnoïde, elle correspond par l'autre face à son feuillet viscéral.

Une large suffusion sanguine, de couleur livide, occupe toute l'épaisseur de la pie-mère cérébrale vis-à-vis le lobule cérébral postérieur droit. Sur les lobules antérieur et moyen de l'hémisphère droit, les vaisseaux de la pie-mère sont injectés.

Cette membrane peut être enlevée sans difficulté sur la région antérieure et externe de chacun de ces mêmes lobules, mais à leur face inférieure, elle emporte en se détachant une couche épaisse de substance corticale.

Lorsqu'on cherche à enlever la pie-mère sur toute la surface supérieure du lobule postérieur droit, la substance corticale de ce lobule *se sépare tout entière des saillies qui lui servent de supports, et elle laisse alors à découvert une foule d'arêtes séparées par autant d'enfoncements qui correspondent aux circonvolutions et aux anfractuosités de la substance blanche :* cette dernière substance est *dure, amincie, difficile à diviser*, tandis que l'élément cortical est *mou*, imprégné de sang, *facile à écraser*.

La substance blanche continue à opposer une résistance marquée au tranchant du scalpel jusqu'au niveau de la cavité digitale du ventricule droit ; elle est ferme et traversée par de nombreux vaisseaux dans le centre des lobules antérieur et moyen.

La membrane du ventricule droit est dure, épaisse, résistante, sillonnée d'expansions vasculaires ; la substance grise du corps strié est un peu molle ; des vaisseaux qui s'y dessinent en grand nombre lui impriment un reflet violacé. La couleur de la couche optique ressemble à celle du corps strié.

La cavité gauche de l'arachnoïde contient une production celluleuse des plus minces, mais assez résistante ; elle est pâle et décolorée.

Il n'existe point de suffusion dans le réseau de la pie-mère, au niveau du lobule postérieur gauche ; cependant lorsqu'on fait des efforts pour détacher cette pie-mère, on découvre tous les replis de la substance blanche, en enlevant d'un seul trait la couche de substance grise dont ils étaient comme revêtus : cette sorte de décortication ne s'étend qu'à une partie de la face supérieure de ce lobule ; elle est donc bien plus limitée qu'à droite.

L'élément cortical est mou ; le blanc est ferme et très-induré.

Le corps strié gauche est moins rouge que le droit, la couche optique est presqu'à l'état normal.

La surface du cervelet est humide; sa couleur tire sur le violet; la pie-mère, qui est très-injectée, n'adhère point à la substance nerveuse.

La protubérance est injectée ainsi que la moelle allongée.

Les nerfs optiques sont mous; leur kiasma repose sur un fond de substance grise très-injectée.

Le cœur est grand, charnu à gauche; il est mince et dilaté à droite.

Le poumon gauche est sain. — La cavité droite de la poitrine contient près d'un litre de sérosité purulente; des fausses membranes jaunâtres et tremblantes recouvrent la plèvre costale droite; le poumon droit se déchire facilement, il paraît lourd et dans un état très-avancé d'hépatisation.

Les viscères abdominaux ne donnent lieu à aucune remarque.

Études microscopiques. — La substance corticale qui appartient aux deux lobules postérieurs, et qui s'est séparée comme une sorte de peau membraneuse des monticules de substance blanche qui forment la charpente des diverses circonvolutions, s'étale facilement par la compression, et elle laisse voir alors des embranchements vasculaires qui s'infléchissent de mille manières. Toutes ces expansions sont incrustées de granules moléculaires et de cellules granulées; on rencontre ces mêmes éléments dans tous les intervalles des vaisseaux, de sorte que ces produits sont répandus partout à profusion.

Quelques vaisseaux sont repliés comme des intestins; on voit sur leur parcours, à droite comme à gauche, une sorte de voie lactée blafarde qui est pavée de petites cellules grenues. — Des globules de sang déformés et de couleur orangée nagent à côté des granules; les disques nerveux se voient aussi dans les courants qui tourbillonnent au-dessous des lamelles qui protégent les préparations.

La substance grise qu'on détache de la face inférieure des hémisphères cérébraux est presque aussi malade que celle des lobules postérieurs; il en est de même de celle du corps strié et de la couche optique droite; les dépôts granuleux correspondent de préférence au parcours des vaisseaux.

La substance blanche indurée des deux lobules postérieurs est des plus curieuses. Elle se laisse comprimer difficilement, elle se résout presque tout entière en une poussière de fins granules, en une litière de grands disques agminés ou à moitié agminés, en un

certain nombre de bâtonnets de tissu cellulaire : les vaisseaux qui s'y rencontrent sont peu ramifiés; ils sont comme tatoués de granules moléculaires isolés, de granules réunis en plaques oblongues et de cellules granuleuses arrondies. Ils sont souvent côtoyés par des rubans bafards et chargés de granules qui paraissent de nature fibro-plastique. Les fibres nerveuses, et les particules discoïdes de la substance grise sont difficiles à découvrir au milieu de tous ces produits morbides.

Ce n'est pas seulement dans la charpente des circonvolutions qu'on découvre des granules, des disques granulés, des disques non encore granulés, des vaisseaux à moitié incrustés, des altérations en tout semblables se rencontrent jusque dans la profondeur des deux centres ovales, jusque dans le voisinage de la membrane des grands ventricules.

Mais on remarquera que les éléments grenus ne sont mêlés à aucun liquide et qu'ils forment une sorte de ciment presque compacte ; ce sont donc ces éléments qui rendent la substance blanche résistante, criante et difficile à couper.

Plus de vingt lames chargées de matiere cérébrale sont examinées avec soin ; elles reproduisent toutes les mêmes objets, quel que soit l'emplacement où l'on ait puisé la substance blanche qui a servi à dresser les préparations.

La substance d'apparence laiteuse qu'on retire des nerfs optiques est composée de fibres nerveuses fines et noueuses, ainsi que de disques de matière nerveuse aplatis et annulaires ; elle contient de grandes cellules grenues, soit de couleur noire, soit de couleur fauve; ce produit se retrouve dans le nerf optique droit comme dans le gauche; il s'y trouve mêlé à des granules peu abondants.

I. La maladie de M. Antonin a débuté à la manière des frénésies aiguës ; elle a pris ensuite l'aspect d'une manie violente compliquée de conceptions ambitieuses, d'hallucinations, de gêne de la parole, de symptômes de faiblesse douteux des membres pelviens.

II. Pendant une seconde phase de l'encéphalite diffuse, l'exaltation s'est calmée et la manie a fait place à un commencement de démence : la fin de cette période a été traversée par des attaques d'une éclamptique incidentes.

III. Toute la dernière période du travail inflammatoire a été signalée dans ce cas par l'annihilation de l'intelligence et par l'abolition de la puissance musculaire; la mort s'est accomplie pendant une recrudescence congestive.

IV. La fausse membrane qui tapissait la cavité arachnoïdienne droite a présenté cette particularité notable que les vaisseaux dont elle était sillonnée se sont trouvés très-injectés.

V. La substance corticale des deux lobules postérieurs du cerveau a offert cette autre particularité qu'elle ne *tenait plus par aucun lien à la charpente de substance blanche* qui lui sert de support : on pouvait donc voir à découvert tous les monticules que forme cette dernière substance, et qui font que dans l'état sain la surface des hémisphères cérébraux est surmontée de petites éminences dessinées sous la forme de circonvolutions.

VI. L'*induration* de la substance blanche enflammée tenait à ce qu'il existait dans son épaisseur et du tissu cellulaire de formation nouvelle, et des granules moléculaires, et des vaisseaux chargés de granules, et de nombreuses cellules, soit agminées, soit fibroplastiques : ces mêmes éléments abondaient partout où le tranchant du scalpel rencontrait un excès de résistance, et où les produits liquides semblaient faire défaut : l'*induration* était donc dans cette circonstance la conséquence de la persistance du travail de l'inflammation.

ONZIÈME SÉRIE

DES CAS OU LE COURS DE LA PÉRIENCÉPHALITE CHRONIQUE DIFFUSE A ÉTÉ TRAVERSÉ SOIT PAR DES ATTAQUES ÉCLAMPTIQUES, SOIT PAR DES SYMPTOMES COMATEUX, ET OU L'ON A TROUVÉ DANS LES CAVITÉS CRANIENNES, ENTRE AUTRES LÉSIONS, DES FOYERS D'ENCÉPHALITE PROFONDS; PRÉSENTANT UN ASPECT OU CELLULO-LAITEUX, OU LAITEUX, OU CELLULEUX [1].

CENT NEUVIÈME OBSERVATION. — Prédispositions héréditaires à la folie et abus des liqueurs alcooliques; à quarante-deux ans et demi, symptômes d'aliénation et attaques épileptiformes, suivies de gêne de la parole, d'incertitude dans la démarche; continuation du délire, retour mensuel des attaques épileptiformes, prédominance de la paralysie à gauche, mais seulement de temps à autre; mort après trois ans de maladie, à la suite d'une violente attaque tétanique et convulsive. — Sur l'hémisphère cérébral droit,

[1] On doit se reporter tout de suite, pour l'intelligence de ces faits, au chapitre des encéphalites locales chroniques (§ VI, séries 2e et 3e).

adhérence de la couche corticale à la pie-mère; *plusieurs foyers d'encéphalite profonds* sur la face supérieure de l'hémisphère cérébral gauche, avec disgrégation des fibres nerveuses, et infiltration laiteuse d'une cellulosité à fibres déliées. — Adhérence de la pie-mère cérébelleuse à la périphérie du cervelet. Études microscopiques faites sur l'ensemble de la substance nerveuse enflammée[1].

M. Isidore, âgé de quarante-cinq ans et demi, marinier, est doué d'une véritable constitution athlétique; il est marié, adonné à des occupations qui nécessitent une grande activité et fils d'un père qui a succombé à une maladie inflammatoire du cerveau; son caractère violent et l'abus qu'il fait des liqueurs fermentées l'ont plus d'une fois rendu dangereux pour ses familiers : il s'est livré souvent à des actes de brutalité sur sa femme, a fait périr sous l'eau un individu avec lequel il venait de se quereller, a commis sur un enfant une tentative de viol, et n'aurait pas manqué d'être poursuivi par la justice si on ne se fût pas empressé dans sa famille de fournir les preuves de son état de folie.

A quarante-deux ans et demi, on prend le parti de le faire admettre dans une maison d'aliénés, où il éprouve, dans un intervalle de quelques mois, plusieurs attaques épileptiformes du caractère le plus grave. A la suite de chacune de ces attaques, il offre des symptômes de gêne dans la prononciation, un affaiblissement commençant des membres abdominaux avec prédominance de la paralysie à gauche, une surdité complète et de fréquents accès d'exaltation maniaque.

Pendant le cours de la quarante-quatrième année, les progrès de la paralysie restent à peu près stationnaires. M. Isidore conserve de l'embarras dans la parole ; il continue à être sourd; il est parfois en proie à des hallucinations, à des idées de défiance et souvent il commet des actions déraisonnables, mais sa démarche est le plus habituellement libre et il a pris beaucoup d'embonpoint. Il accuse parfois des maux de tête et consent à se laisser saigner aussi souvent qu'on le juge convenable.

Mêmes conditions pendant toute la durée de la quarante-cinquième année. Sur la fin de cette année, cependant, les attaques convulsives à forme apoplectique reparaissent pendant plusieurs heures, et comme elles sont suivies d'une explosion de délire maniaque, M. Isidore est envoyé à Charenton.

[1] Les symptômes de cette observation ont été recueillis avec un soin particulier et retracés par M. Linas, interne d'une rare distinction.

En arrivant dans cet établissement, il parle avec une grande volubilité ; il accuse sa femme de le faire enfermer pour mieux le dépouiller de sa fortune ; il répète souvent qu'il n'est pas fou, qu'il se plaindra aux autorités, qu'il se fera bien rendre justice. Il répond par écrit à toutes les questions qu'on lui fait en traçant des demandes sur du papier ; puis il continue à déblatérer longtemps après qu'on s'est éloigné de son lit. Il est rouge, toujours incommodé par le sang qui se porte à sa tête en abondance.

Il se promène depuis le matin jusqu'au soir ; il présente toutes les apparences de la force et pourrait terrasser l'homme le plus robuste. Il est des moments, malgré cela, où il articule les sons avec la plus grande peine, et où il incline en marchant sur le côté gauche. Il mange avec voracité, est exempt de fièvre et dort passablement.

Le 1er février 1856, un mois après son entrée à Charenton, il perd tout à coup connaissance, passe quatre ou cinq heures dans un état comateux, accompagné de phénomènes convulsifs généraux et ne recouvre l'usage de ses sens qu'après avoir été saigné copieusement. Le lendemain de cette attaque, il reconnaissait à peine ses infirmiers, s'exprimait avec la plus grande difficulté, avait perdu la mémoire et dormait continuellement d'un sommeil profond. Quarante-huit heures après cet accès, il put se lever, reprendre sa vie active et manger la demi-ration; sa démarche était néanmoins mal assurée, il balbutiait en parlant, était penché sur le côté gauche et très-irritable. Au bout de quinze jours, il pouvait courir pendant plusieurs minutes dans les allées du promenoir.

Nouvelle attaque de congestion inflammatoire le 25 mars 1856 : cette atteinte est de courte durée ; elle se borne à produire la suspension de la parole, la suspension de l'exercice intellectuel et quelques contractions spasmodiques des muscles de la face ; une saignée prompte remédie à ces accidents.

Le 19 avril, M. Isidore est repris de violentes convulsions éclamptiques et on est encore forcé de lui pratiquer une émission sanguine abondante : il éprouve une attaque de même nature, mais moins forte, dans le cours du mois de mai suivant. Le 16 de juin, il manifeste encore des symptômes de compression ; il fait de vains efforts pour parler, a la figure vultueuse, marche avec précipita-

tion, mais d'un pas mal affermi, imprime à ses mâchoires des mouvements continus et a beaucoup de peine à se retrouver dans les corridors de son quartier; on l'oblige à se coucher, il est mis à l'usage d'une tisane acidulée et saigné de nouveau; il échappe encore au danger de cette congestion cérébrale.

Le 14 juillet 1856, il est terrassé par une attaque qui se termine par une issue funeste au bout de sept heures de durée.

Au début de cette crise, il est abasourdi, debout, les bras pendants; il obéit à un mouvement rotatoire qui le pousse de gauche à droite : il ne peut pas parler.

Aussitôt qu'on l'a couché, il paraît comme enseveli dans un sommeil comateux. Il est insensible aux excitations du dehors et étendu sur le dos.

Sa tête est tirée sur l'épaule gauche, ses traits sont tirés aussi de ce côté; les paupières sont ouvertes, les yeux saillants, les pupilles dilatées, les muscles du visage tiraillés par des convulsions.

Le bras gauche est roide, et dans l'adduction; l'avant-bras est dans une pronation forcée, la main fléchie ainsi que les doigts, le pouce est fixé entre l'index et le médius : soubresauts dans les tendons, roideur de la jambe.

Les membres du côté droit sont affectés de résolution et de roideur; ils peuvent être soulevés, mais ils ne retombent pas comme le ferait un bloc inerte : ils sont agités par des tressaillements.

De temps à autre, la scène change et les accidents offrent encore un caractère plus effrayant.

Ainsi, de quart d'heure en quart d'heure, voici ce qu'on est à même d'observer : tous les muscles du corps se roidissent, se tendent, puis ils entrent en convulsions lorsque l'élan est une fois donné.

Les muscles de la face, surtout ceux du côté gauche, sont agités avec violence; les yeux roulent dans leurs orbites, la bouche écume, les lèvres, heurtant la colonne d'air destinée à la respiration, produisent des vibrations continuelles et saccadées.

Les membres du côté gauche sont tourmentés par des secousses désordonnées qui ne font de minute en minute qu'augmenter de nombre et d'intensité. Ce sont d'abord des tremblements partiels, puis des mouvements de totalité, de translation qui soulèvent le

bras, et la jambe gauche, en la portant tour à tour en dedans ou en dehors.

Au fort de l'attaque, les phénomènes se généralisent et envahissent les membres du côté droit qui étaient immobiles d'abord et deviennent bientôt à leur tour le siége de tressaillements et de soubresauts, mais plus faibles que ceux du côté opposé : les muscles du tronc participent alors eux-mêmes à la tourmente convulsive et les secousses du corps ébranlent tout le lit du malade.

Les côtes sont soulevées; le thorax est bombé et presque immobile, la respiration courte et bruyante ; le pouls est accéléré, petit, très-irrégulier.

Il arrive aussi qu'une roideur cataleptiforme subite vient immobiliser tout à coup les muscles convulsés, de sorte que l'ensemble de la scène rappelle les secousses de l'épilepsie et la roideur de la catalepsie.

Cependant tous ces troubles s'apaisent, au moins d'une manière relative, et une rémittence comateuse marque l'intervalle de chaque paroxysme.

La médication qui avait remédié aux précédentes attaques éclamptiques n'a paru produire pour cette fois aucun résultat heureux, et la vie de M. Isidore s'est éteinte dans les convulsions qui viennent d'être dépeintes.

Autopsie cadavérique. — La taille est élevée, le système musculaire très-développé ; les dimensions de la tête sont en rapport avec la force de toute la constitution.

Les os du crâne se brisent facilement; la face externe de la dure-mère se couvre de gouttelettes de sang au moment où on enlève la calotte osseuse qui la recouvre.

Il n'existe point de sérosité dans les cavités de l'arachnoïde cérébrale. On aperçoit à travers le feuillet viscéral de l'arachnoïde, sur toute la région convexe des deux hémisphères cérébraux des filaments vasculaires fins, rapprochés, remplis de sang. La trame de la pie-mère cérébrale est infiltrée par un liquide aqueux transparent; ce liquide, qui donne aux membranes une apparence gélatineuse, s'écoule lorsqu'on s'applique à séparer la pie-mère du relief des circonvolutions.

Hémisphère cérébral droit. La pie-mère a contracté des adhérences nombreuses avec la couche corticale superficielle. Cette

couche est peu ramollie; elle reste cependant attachée par plaques à la pie-mère sur une multitude d'endroits; la face supérieure du lobule antérieur, la face supérieure du lobule moyen, les faces latérales et la base de tout ce lobe présentent de larges excoriations lorsque la pie-mère en a été séparée.

Hémisphère gauche. Plusieurs circonvolutions du lobule antérieur sont comme soudées à la pie-mère sur le parcours de la grande faux du cerveau et sur le trajet de la scissure de Sylvius. On voit en outre sur la région latérale du lobule moyen un foyer d'encéphalite plus circonscrit, de couleur jaunâtre, de quatre centimètres de long d'avant en arrière, de deux centimètres de profondeur. Sur tout cet espace, la substance médullaire est convertie en une sorte de bouillie laiteuse, facile à étendre par la pression du doigt, et mêlée sur certains points à une trame celluleuse extrêmement fine; on aperçoit sur le lobule postérieur, toujours sur la face externe, un second foyer d'apparence jaunâtre, de deux centimètres de surface, sur un centimètre de profondeur; la substance médullaire et la substance corticale sont encore déformées et coulantes en cet endroit.

Les coupes que l'on pratique ensuite dans chaque hémisphère cérébral ne mettent plus à découvert que des vaisseaux fortement congestionnés.

La pie-mère cérébelleuse est mince et difficile à enlever; elle adhère à la couche corticale dont l'aspect tire sur le jaune. Le cervelet contient à l'intérieur de nombreux vaisseaux remplis de sang; il n'est pas ramolli, mais l'humidité qui le pénètre fait qu'il se déforme facilement.

La substance grise du bulbe rachidien est humide et d'une couleur qui tire sur le violet.

Les poumons sont volumineux et à l'état normal. Le cœur est très-ample; toutes ses cavités sont dilatées; ses parois sont en même temps épaissies à gauche. Les viscères abdominaux sont parfaitement sains.

Études microscopiques. — Nous étudions successivement au microscope et la pie-mère du lobe cérébral gauche et les deux foyers d'encéphalite qui s'étendaient dans la profondeur de la substance médullaire de ce lobe, et les foyers superficiels qui n'intéressaient que la couche corticale du lobe droit.

Les vaisseaux de la pie-mère sont énormes, remplis de globules sanguins et rougis par de l'hématosine. Le liquide qui s'écoule de la pie-mère charrie des flots de globules sanguins isolés ou collés en colonnettes; il charrie aussi de nombreux granules moléculaires. On voit enfin dans le tissu cellulaire de cette membrane un bon nombre de disques granuleux parfaitement formés.

Le liquide qui s'écoule de la substance blanche disgrégée du lobe gauche est épais, tout composé de granules moléculaires, de globules sanguins et de disques granuleux : ces disques sont larges, leur membrane est fine, leurs grains fort nombreux.

La substance blanche ramollie offre des fibres longues, entièrement détachées, très-renflées sur certains points; elle offre des corpuscules appartenant aussi à l'élément nerveux; mais ce qui frappe dans son détritus, c'est la quantité de disques agminés et de granules qui l'obscurcissent. Les vaisseaux qui se dessinent dans chaque préparation sont comme criblés sur toutes leurs subdivisions de grands disques granuleux qui ont l'air d'occuper leur lumière, mais qui sont probablement appliqués à leur surface externe.

Les disques granuleux se retrouvent encore sur le parcours de plusieurs vaisseaux à une certaine distance du foyer inflammatoire et dans des espaces où la substance cérébrale conserve encore toute sa fermeté.

La substance nerveuse qui était restée adhérente à la face interne de la pie-mère de l'hémisphère cérébral droit, et qui représentait la couche corticale affectée d'encéphalite superficielle diffuse, laissait suinter de sa trame un liquide peu abondant et presque transparent. Elle était sillonnée par de nombreuses ramifications vasculaires. Elle contenait à l'état libre, dans les courants du liquide, d'assez nombreux granules moléculaires; on voyait entre ses fibres des disques granuleux assez amples et dont le nombre s'est élevé jusqu'à trente-cinq dans une seule préparation; ils restaient fixés à la place qu'ils occupaient alors même qu'on exerçait un certain degré de compression sur les lamelles qui servaient à les recouvrir. Finalement, cette substance était plus riche en granules et en cellules granuleuses qu'elle ne l'est dans la plupart des encéphalites ordinaires, mais elle en contenait infiniment moins que les foyers inflammatoires de l'hémi-

sphère gauche, dont nous avons examiné les éléments microscopiques il n'y a qu'un instant.

I. Sur ce marinier, la persistance d'un état inflammatoire chronique vers l'une et l'autre moitié de l'encéphale, était annoncée par des retours de délire, par des hallucinations, par des emportements, par la gêne de la parole, par la pesanteur des membres abdominaux; mais outre cet ensemble de symptômes, on voyait éclater de temps à autre chez lui des attaques comateuses de la dernière violence, compliquées de phénomènes éclamptiques et dont la durée n'était jamais que passagère. Toutefois, à la suite de ces attaques, les manifestations du délire, les signes de gêne de la prononciation, la faiblesse des membres abdominaux, la pétulance disharmonique de toutes les contractions musculaires devenaient bien plus évidents encore que dans les temps ordinaires; il était facile de constater même la prédominance de la paralysie à gauche.

II. Il nous paraît évident que l'explosion des phénomènes comateux et des convulsions épileptiformes était amenée dans chacun de ces cas par des recrudescences fluxionnaires survenant brusquement dans les principaux foyers de la phlegmasie, et que l'inflammation se trouvait ensuite portée à un taux plus élevé, et, pendant une période plus ou moins longue, dans les régions envahies d'ancienne date par la maladie.

III. Les conditions de rougeur et d'injection où l'on a trouvé les vaisseaux des deux hémisphères cérébraux, ceux du cervelet, ceux du bulbe rachidien, vingt-quatre heures après la mort, qui avait succédé sur cet homme à une violente mais courte tourmente convulsive, justifient notre première assertion; la profondeur considérable à laquelle le travail inflammatoire s'était autrefois enfoncé dans ce cas dans l'épaisseur de beaucoup de circonvolutions cérébrales et même au delà justifie encore notre seconde manière de voir.

IV. Mais d'où vient que pendant toute la durée de la dernière période éclamptique les phénomènes cloniques ont constamment prédominé dans le côté gauche du corps, tandis que les foyers inflammatoires, dont le siége se trouvait à la superficie de l'hémisphère cérébral droit, étaient en réalité beaucoup moins profonds que les foyers qui s'étaient formés à gauche? La prédominance des

convulsions cloniques, à gauche, a pu tenir à ce que l'inflammation était encore en grande partie à l'état congestif sur le lobe droit, tandis qu'à gauche elle avait déjà entraîné la désorganisation de la substance cérébrale : cette dernière circonstance peut expliquer aussi l'état d'immobilité qui a été noté vers le bras droit pendant toute la période de l'agonie.

V. Au demeurant, il a été constaté par une analyse microscopique minutieuse que l'inflammation avait sévi avec une longue persévérance sur l'un et sur l'autre hémisphère cérébral de M. Isidore, que les produits secondaires de l'inflammation ne faisaient défaut nulle part, mais qu'ils existaient dans des proportions bien plus considérables dans les foyers situés à gauche que dans les foyers placés à droite. L'abondance du blastème fibrineux charriant des cellules granulées, des granules moléculaires, des fibres cérébrales disgrégées et suintant d'une cellulosité tomenteuse, faisait ressembler les foyers du lobe cérébral gauche à des *apostèmes*. Ceux du lobe droit n'étaient qu'humides; les cellules granulées ne s'y trouvaient qu'à l'état d'incrustation, les fibres nerveuses n'y étaient point flottantes, les vaisseaux s'y distinguaient encore par leur turgescence.

V. Tout compte fait, la véhémence de l'inflammation avait été poussée bien plus loin sur ce paralytique que sur la plupart de ceux qu'on ouvre journellement dans les hôpitaux, mais on devait s'attendre à ce résultat en se rappelant la violence des phénomènes intercurrents qui avaient si souvent menacé son existence, surtout pendant les quinze derniers mois de sa vie.

IV. L'adhérence de la pie-mère à la couche corticale du cervelet, les teintes jaunes de cette même couche, l'état d'injection des tubes vasculaires dans le centre des deux lobes cérébelleux indiquent que l'inflammation avait commencé à agir aussi dans cette circonstance à la surface de cet organe; mais les altérations n'étaient encore portées qu'à un faible degré dans cette région.

CENT DIXIÈME OBSERVATION. — Parents aliénés. Culture des lettres. Céphalalgie, fréquents bourdonnements d'oreilles. A cinquante-sept ans, infidélité de la mémoire, dépenses déraisonnables, démarche mal assurée; un peu plus tard, symptômes de démence et loquacité habituelle; débilitation toujours croissante de la puissance musculaire, et mort à la suite d'une courte période de torpeur intellectuelle. — Pseudo-membr[illegible] dans la cavité de l'arachnoïde droite; fausse membrane et épanchement séreux dans la cavité de l'arachnoïde gauche, adhérence de la pie-mère à la couche corticale

ficielle, soit à la surface du lobe cérébral droit, soit à la surface de l'hémisphère cérébral gauche, *vaste foyer d'encéphalite profonde* dans l'épaisseur du lobule antérieur droit du cerveau, ramollissement et aspect laiteux de la substance nerveuse contenue dans cette région de l'hémisphère; ramollissement de la voûte à trois piliers, état d'hépatisation rose du corps strié gauche, adhérence de la pie-mère à la surface du cervelet ramolli; examen des tissus enflammés à l'aide du microscope.

M. Aimé, âgé de cinquante-sept ans et demi, professeur, né et demeurant à Paris, a eu plusieurs parents aliénés. Il est petit, vif, doué d'une constitution des plus grêles; il passe pour posséder beaucoup de facilité à apprendre, a cultivé de bonne heure l'étude des langues et s'est ensuite créé une assez belle aisance en donnant des leçons de français et d'anglais. Ses habitudes étaient en général régulières, mais il aimait le café, les vins fins et la bonne chère, et prolongeait quelquefois ses veilles assez avant dans la nuit. Lorsqu'il mangeait un peu trop, il souffrait de l'estomac et était pris de diarrhée; il était donc astreint à suivre un régime très-régulier. Il accusait de temps à autre aussi des maux de tête assez violents et des bourdonnements d'oreilles, mais ces indispositions ne l'empêchaient que rarement de vaquer à ses occupations.

Un peu avant sa cinquante-septième année, M. Aimé, qui s'était toujours distingué par un peu de bizarrerie, sembla devenir encore plus excentrique que de coutume; il perdait la mémoire, parlait sans cesse, se répétait souvent et se laissait aller à des dépenses puériles. Sur ces entrefaites, il perdit sa mère, qu'il aimait beaucoup, et cette perte acheva de lui troubler la raison.

A cinquante-sept ans, M. Aimé est en proie à une véritable excitation maniaque. Il parle avec volubilité, se déshabille dans les rues, reste sur pied pendant une partie de la nuit, achète des meubles qui lui sont inutiles et se fâche lorsqu'on cherche à le retenir dans son appartement. Il se croit riche, insiste avec complaisance sur ses talents, remue et bouleverse tout ce qui lui tombe sous la main : déjà sa démarche est mal assurée.

Sa famille ayant pris le parti de le faire traiter, il est aussitôt conduit à Charenton, où on peut noter les symptômes suivants :

Les fonctions de l'intelligence sont tout à fait dérangées; le délire est très-actif et les idées ambitieuses prédominent dans la conversation. La mémoire est souvent en défaut, le sommeil est presque nul é noussée très-loin.

M. A ble de mettre de l'ordre dans ses idées

et de réprimer la pétulance de ses actions. Il n'a pas de fièvre, mais il est maigre, chétif et n'a pas d'appétit; sa constitution paraît déjà très-affaiblie.

Il articule bien les sons; il se sert facilement de ses mains; il marche d'un pas chancelant. Le régime alimentaire est réglé avec soin; on a recours à l'usage des bains émollients et des lavements laxatifs; des potions opiacées sont administrées chaque soir.

Après deux mois de traitement, l'incohérence des idées est poussée moins loin, l'exaltation est en partie calmée, mais la mémoire est souvent en défaut et l'intelligence tend à s'affaiblir. Les garde-robes sont rares, l'appétit est émoussé, l'émission de l'urine est parfois difficile. L'usage des lavements froids finit par triompher de la paresse du rectum et de la vessie; on est obligé quelquefois cependant de pratiquer le cathétérisme.

Après quatre mois de traitement, des idées de défiance et de crainte viennent prendre certains jours la place des conceptions ambitieuses; alors l'oblitération des facultés est poussée jusqu'à la stupidité; la pétulance maniaque se ravive malgré cela facilement et l'état mental varie sans cesse.

On a beaucoup de peine à nourrir cet aliéné; il mâche très-difficilement, n'avale qu'avec peine, ne peut plus se tenir en équilibre sur ses jambes qu'avec beaucoup d'effort; aussi il reste souvent couché; il n'est pas propre, et dès que ses mains cessent d'être fixées, il répand son urine dans son lit, dérange ses couvertures et s'expose à tomber sur le parquet.

Au commencement du cinquième mois de séquestration, les forces paraissent épuisées. Sa figure est maigre, pâle, sa voix éteinte, il met beaucoup de temps à avaler quelques cuillerées de potage; on s'attend à le voir succomber d'un moment à l'autre; il déplace encore ses bras, reconnaît encore sa femme et sa fille; il a toutefois cessé d'être agité. Il meurt couvert d'escarres et épuisé par le marasme dès le 7 de ce même mois, sans avoir jamais été affecté de contracture ou de convulsions, mais ses derniers jours se sont passés dans un état voisin du coma.

Autopsie cadavérique. — Taille petite, corps grêle et réduit au dernier degré de maigreur, tête développée, crâne friable.

Il existe dans la cavité de l'arachnoïde droite une fausse membrane celluleuse mince, d'une couleur grisâtre, correspondant à la

fosse temporale, qu'elle recouvre presque entièrement; cette production est fixée sur le feuillet pariétal de l'arachnoïde.

Il existe dans la cavité arachnoïdienne gauche une fausse membrane beaucoup plus vaste et qui enveloppe la presque totalité du lobe cérébral gauche; elle est séparée du feuillet pariétal de l'arachnoïde par un épanchement séreux assez abondant; elle repose, par exception, sur le feuillet viscéral de l'arachnoïde, dont on la sépare d'ailleurs sans difficulté; elle est d'une transparence parfaite; elle offre cependant dans deux ou trois régions des plaques de couleur de bile de la largeur d'un centimètre.

La pie-mère cérébrale est épaisse, résistante, fortement appliquée sur les circonvolutions du cerveau; on distingue dans sa trame de nombreuses ramifications vasculaires.

Elle adhère intimement à toute la périphérie de l'hémisphère cérébral droit, et, chaque fois qu'on fait un effort pour l'en détacher, on déchire la couche superficielle de la substance grise, qui reste adhérente par plaques à tous ses lambeaux : ces adhérences ont lieu à la face supérieure de ce lobe, à sa base, sur ses régions convexes et même sur le parcours de la faux du cerveau.

Les adhérences existent au même degré sur toute l'étendue de l'hémisphère cérébral gauche.

La superficie du cerveau considérée dans son ensemble, après qu'on a enlevé les méninges, se montre raboteuse, inégale, humide, saignante; on distingue, en outre, sur le lobule antérieur droit une coloration jaunâtre, une sorte de teinte de bile qui n'existe pas sur les autres régions de l'organe.

Les coupes que l'on pratique dans ce lobule mettent à découvert un vaste foyer de ramollissement; dans une étendue de plus de trois centimètres, tant en profondeur qu'en largeur, la substance blanche s'y trouve convertie en une sorte de matière jaunâtre, d'un aspect caséeux, et dont il s'écoule un liquide épais, comme laiteux. Le tissu nerveux conserve cependant encore un reste de consistance, mais il s'étend avec la plus grande facilité lorsqu'on le soumet à la moindre pression. Il existe çà et là, dans ce foyer, des espèces de noyaux grumeleux fortement colorés en jaune noirâtre et qu'on pourrait comparer à des bourbillons : le lobule moyen ne participe point à cette désorganisation.

Sur les autres régions du lobe droit, la substance corticale ré-

fléchit une couleur rose jaunâtre; elle manque partout de fermeté. — La substance médullaire est fortement injectée, mais non lésée dans sa structure.

A gauche, la substance grise est généralement humide, facile à réduire en bouillie, mais non diffluente; elle est rosée et jaunâtre. La substance blanche centrale conserve sa fermeté habituelle; elle est partout injectée.

La voûte à trois piliers est humide, déformée, presque diffluente.

Le corps strié gauche est petit, humide, coloré en rose; il ne paraît pas à l'état normal. La couche optique gauche est saine; il en est de même de la couche optique droite; le corps strié droit est exempt d'altération.

La pie-mère est comme soudée au cervelet; la surface de cet organe est molle, humide, de couleur jaunâtre; les teintes jaunes prédominent dans toute l'épaisseur des hémisphères cérébelleux.

Études microscopiques. —Sous le microscope, les fausses membranes de l'arachnoïde se montrent claires et transparentes; elles sont composées de fibres celluleuses. Lorsqu'on les divise avec des aiguilles, il s'écoule de leur épaisseur de nombreux granules moléculaires et un petit nombre de globules granuleux de petites dimensions. D'autres granules et d'autres disques agminés se laissent voir çà et là sur divers points de cette coagulation pseudo-membraneuse. Quant aux plaques dont l'aspect était de couleur de *bile*, elles contiennent de l'hématosine tirant sur le jaune serin, des globules sanguins colorés en jaune, des granules moléculaires, des disques granuleux, petits, mais nombreux.

On puise au-dessous de la pie-mère dans la substance corticale humide qui forme le fond des principaux foyers de l'encéphalite chronique diffuse, et on examine un grand nombre de parcelles de cette substance. Elle est facile à étendre sous le verre qui la recouvre, le liquide qui la rend humide est assez abondant pour entraîner des corpuscules de matière nerveuse et des globules du sang qui s'échappent de son épaisseur pour gagner les bords de la préparation. La plupart des fibres de la substance grise sont encore intactes; on distingue çà et là dans leur intervalle des conduits vasculaires assez amples, puis des disques agminés disséminés et bien accentués. D'autres disques de même nature, mais plus minces,

plus plats, plus finement ponctués, paraissant presque résorbés, sont encore implantés de distance en distance dans la trame de l'élément nerveux : au demeurant, sur certaines préparations, on compte dans un petit espace jusqu'à douze disques granuleux et quelquefois plus de cinquante dans trois ou quatre régions contiguës.

La matière ramollie du lobule cérébral droit est étudiée à son tour. Ici les produits sont bien plus riches que dans les préparations dont nous venons de rendre compte : 1° le liquide blanchâtre qui s'échappe du *détritus*, et que quelques écrivains ont comparé à du *lait de chaux*, est si épais, qu'il a besoin d'être dilué pour être rendu bien transparent; il est composé d'innombrables granules moléculaires et d'innombrables disques granuleux de toutes les dimensions. Quelques-unes de ces sphères ont quatre centièmes de millimètre de large et tirent sur le brun; quelques autres sont relâchées, et laissent échapper leurs granules, qu'on peut compter facilement et dont le nombre dépasse souvent quatre-vingts.

La substance blanche ramollie est comme farcie des mêmes disques; les granules moléculaires y fourmillent; le liquide blanc qui en suinte emporte pêle-mêle des fibres cérébrales détachées, renflées d'espace en espace, des corpuscules discoïdes de matière nerveuse, des globules sanguins, et surtout des disques granulés mêlés à des torrents de granules.

Les grumeaux *noirâtres*, où le sang semblait prédominer, sont analysés avec soin. Ils ne diffèrent presque en rien des *grumeaux* jaunes. Ils sont formés des mêmes éléments et mélangés dans les mêmes proportions, ils contiennent seulement beaucoup plus de globules sanguins déformés et un liquide coloré par de l'hématosine noirâtre.

La matière ramollie de la voûte à trois piliers est très-claire; elle contient deux longs tubes vasculaires gonflés, des fibres cérébrales longues à renflements, des disques nombreux grisâtres, de la largeur des disques granuleux les plus amples, mais non encore ponctués : ces globules auraient pris plus tard l'aspect des disques agminés.

Le corps strié gauche, qui avait été jugé malade, est comme farci, de son côté, par des disques transparents et non granuleux en tout semblables à ceux que récèle la voûte à trois piliers.

La substance grise, dénuée de consistance, du cervelet n'est point encore désorganisée; la plupart de ses fibres sont intactes, mais elle est imprégnée d'un liquide clair; beaucoup de corpuscules nerveux sont détachés et flottent dans ce liquide avec des globules sanguins : un certain nombre de disques granuleux se dessinent d'espace en espace sur les différentes régions qu'on étudie; ces disques sont parfois volumineux et rassemblés dans l'angle des troncs vasculaires au nombre de sept ou de huit; on y voit aussi des plaques de granules moléculaires, quelquefois même de longues traînées formées par des dépôts de cette sorte de poussière grenue.

I. Dans ce cas, la durée totale de la phlegmasie encéphalique n'a pas excédé six mois. Cette affection a été annoncée d'abord par la manifestation d'un certain nombre d'idées ambitieuses, par l'exubérance du langage, par la pétulance des actions, la continuité de l'insomnie et le peu d'assurance de la démarche; mais un peu plus tard le délire a présenté de fréquentes variations, l'intelligence s'est affaiblie et la paralysie générale incomplète a fait des progrès considérables; enfin, un moment est venu où M. Aimé a été contraint de garder constamment la position horizontale, où sa déglutition était très-pénible et où il n'effectuait plus que quelques mouvements de peu d'étendue; puis il est tombé dans un état voisin de la somnolence, a passé plusieurs jours dans une sorte de torpeur léthargique et a cessé de vivre sans avoir conservé la conscience de sa propre personnalité : en général, le travail de la périencéphalite chronique diffuse n'entraîne pas l'épuisement des forces vitales et une issue funeste avec autant de promptitude; mais le caractère de gravité des altérations qui s'étaient formées sur ce paralytique, soit à la surface, soit dans la profondeur des hémisphères cérébraux, explique parfaitement la rapidité avec laquelle l'enchaînement des phénomènes morbides s'était accompli chez lui.

II. En effet, non-seulement les lésions qui ont été notées ici, soit vers la couche corticale superficielle de chaque hémisphère cérébral, soit vers la couche corticale du cervelet, étaient portées à un taux considérable, mais l'inflammation avait encore produit une double coagulation fibrineuse dans les cavités arachnoïdiennes de

M. Aimé, et des foyers inflammatoires du caractère le plus grave s'étaient en outre formés dans l'épaisseur du lobe cérébral droit, dans l'épaisseur du corps strié gauche, et jusque dans les parties centrales du cerveau : on sent bien qu'il est difficile que l'existence puisse tenir longtemps contre l'influence réunie d'un aussi grand nombre d'altérations.

III. Suivant toutes les vraisemblances, l'activité du travail inflammatoire qui avait envahi sur M. Aimé et l'épaisseur du lobule cérébral antérieur droit, et le corps strié gauche, et l'épaisseur du trigone cérébral, s'était surtout déchaînée pendant les dernières semaines de la vie ; ce n'est en effet qu'à partir de cette période que la station debout est devenue tout à fait impossible, que la pétulance maniaque s'est éclipsée, et que la torpeur intellectuelle a commencé à prédominer : la manifestation de ce nouvel état fonctionnel devait se rattacher à la formation de foyers morbides incidents, mais il eût été difficile néanmoins d'en indiquer le nombre et le siége.

IV. On a vu par le résultat de notre analyse microscopique que la plupart des produits qu'on sait être propres à l'état inflammatoire se rencontraient en assez grande abondance, chez M. Aimé, vers toutes les régions où l'inflammation avait paru sévir ; mais la surabondance des liquides fibrineux, des granules moléculaires, des cellules granulées, l'état de disgrégation des fibres primitives, au sein du foyer inflammatoire qui avait pris naissance dans l'épaisseur de son hémisphère cérébral droit, imprimaient à cette altération un cachet d'importance tout spécial.

V. Plusieurs des cellules qui ont été rencontrées, soit au sein du corps strié gauche, soit dans la voûte à trois piliers ramollie, n'étaient encore qu'à l'*état de noyau*, ou qu'en partie remplies de granules : ces cellules devaient être moins anciennes que celles du foyer dont il vient d'être à l'instant question, mais elles se rattachaient également à une origine inflammatoire.

Cent onzième observation. — A quarante ans, contrariétés d'amour-propre, changement forcé dans les habitudes intellectuelles, suivi d'écarts fréquents dans le régime hygiénique. A quarante et un ans, excitation causée par l'ingestion journalière des liqueurs fermentées, commencement de troubles dans les fonctions intellectuelles. A quarante-deux ans, monomanie ambitieuse, premiers symptômes de paralysie de la langue et affaiblissement des quatre membres, démence rapide. A quarante-deux ans trois mois,

forte attaque épileptiforme suivie d'une paralysie générale encore plus prononcée. Seconde attaque convulsive à quarante-deux ans dix mois; troisième attaque un mois environ avant la mort. — Deux foyers considérables d'encéphalite profonde sur le lobe cérébral droit, un foyer d'encéphalite avec extravasation sanguine vers le lobule cérébral postérieur gauche, adhérence de la pie-mère sur plusieurs points de l'encéphale, à droite comme à gauche, rougeur générale et injection vasculaire de la substance corticale, injection et augmentation de consistance de la substance fibreuse, injection et coloration de la substance cérébelleuse, injection des sinus rachidiens.

M. Guillomet, âgé de quarante-trois ans, s'est trouvé de bonne heure à la tête d'une fortune plus qu'ordinaire; il possédait une intelligence cultivée, active, et coulait des jours on ne peut plus heureux au milieu d'une famille qui le comblait de bienveillance et d'affection. Il aimait le monde et s'y faisait rechercher, tant par l'aménité de ses manières que par sa constante gaieté : on ne lui connaît aucun parent aliéné.

Vers l'âge de quarante ans, la perte d'un emploi qu'il occupait depuis longtemps dans l'administration des ponts et chaussées et auquel il tenait beaucoup, bien que ses moyens d'existence n'en dépendissent en aucune façon, parut l'affecter vivement. A partir de ce moment, le défaut d'occupations obligées, l'oisiveté, l'ennui, l'ont porté à élargir encore le cercle de ses relations, à fréquenter les cafés, à rechercher les parties de chasse, à se livrer à la bonne chère, et souvent il rentrait chez lui dans un état de surexcitation voisin de l'ivresse.

Pendant tout le cours de sa quarante et unième année, il cède de plus en plus à l'entraînement de ses habitudes d'intempérance et présente par moments une sorte de confusion dans ses idées; le contraste qu'on remarque entre sa conduite actuelle et sa bonne tenue d'autrefois attire plus que jamais l'attention du public sur sa personne.

A quarante-deux ans, il présente des alternatives de découragement et d'exaltation intellectuelle déraisonnable. Certains jours, il est en proie à des idées de mélancolie qui le clouent à la même place. Les jours suivants, il voit tout en beau et s'abandonne aux illusions d'un délire ambitieux des mieux caractérisés. Un matin, on le surprend à parler du roi Louis-Philippe et d'une foule de grands personnages avec une familiarité tout à fait extravagante; bientôt il se dit ministre, et, dans l'exubérance de sa joie, il adresse des lettres à toutes les personnes qu'il connaît pour les inviter à

des fêtes somptueuses. La famille de M. Guillomet est tentée pendant un instant de mettre toutes ces extravagances sur le compte d'une simple intoxication alcoolique, mais il fallut enfin se rendre à l'évidence, car la gêne de la prononciation, la disharmonie qui existait déjà dans les principaux actes musculaires, trahissaient, ainsi que la nature des conceptions délirantes, l'invasion d'une inflammation cérébrale. Lorsqu'il ne fut plus permis à personne d'élever aucun doute sur l'existence de cette affection, M. Guillomet fut conduit dans une maison de santé particulière d'où on le fit sortir au bout de quelques mois pour le faire transférer à Charenton.

Quarante-deux ans trois mois. — Persistance d'un certain nombre d'idées de grandeur, oblitération des facultés intellectuelles et morales, divagations souvent incohérentes, calme à peu près habituel, affaiblissement de la mémoire et de la volonté, prononciation gênée, démarche lourde et mal assurée, mouvements des mains empreints d'incertitude et de lenteur, altération des traits de la face attribuée surtout aux fréquents retours d'une diarrhée qui résiste à toutes les combinaisons du régime hygiénique et d'un traitement antiphlogistique sévère.

Quarante-deux ans sept mois. — M. Guillomet vient d'être renversé subitement par une attaque d'apoplexie, et il passe près de trois jours étendu sur le dos, privé de connaissance, de sensibilité, dans un état voisin de la mort. De temps a autre, les quatre membres et les principaux muscles de la face et du corps sont ébranlés par des convulsions épileptiformes de la plus grande violence. Une saignée copieuse est pratiquée dès le premier jour de cet accident; les membres sont ensuite entourés à plusieurs reprises de cataplasmes sinapisés : les phénomènes apoplectiques et les convulsions disparaissent, l'exercice des sens se trouve rétabli; mais, à partir de ce moment, les membres n'accomplissent plus que des mouvements très-restreints et la démence est poussée jusqu'à l'abrutissement.

Quarante-deux ans dix mois. — M. Guillomet ne semble plus vivre depuis un certain nombre de semaines que d'un reste d'existence végétative; il n'a pas de fièvre, peut encore avaler les aliments qu'on introduit dans sa bouche, se tenir assis sur un fauteuil; mais ce n'est qu'à force de précautions qu'on est parvenu à

prévenir jusqu'ici la formation d'escarres, soit aux lombes, soit sur les autres parties qui ont à supporter le poids du corps. Une seconde attaque comateuse, compliquée, comme la première, de phénomènes éclamptiques, vient cependant compromettre de la manière la plus grave encore la position de ce malade ; mais, après quatre jours de torpeur intellectuelle et d'insensibilité absolue, ses yeux s'ouvrent de nouveau à la lumière, sa respiration cesse d'être menacée et bientôt même il peut avaler quelques cuillerées de tisane : les jours suivants, on put recommencer à le faire asseoir sur un fauteuil et à lui faire avaler quelques substances alimentaires à demi liquides.

A quarante-deux ans onze mois, troisième attaque convulsive dont la durée cesse après environ quarante-huit heures d'insensibilité. L'existence de M. Guillomet s'est encore prolongée pendant près de vingt-huit jours. Pendant les vingt derniers jours de sa vie, ses quatre membres étaient affectés d'une rigidité permanente et sa volonté était devenue impuissante pour les déplacer ou pour les étendre ; il n'articulait plus aucun son et n'avait plus la conscience de sa propre existence. De vastes escarres avaient envahi une partie de son dos, mais ce fut une diarrhée incessante qui acheva finalement d'épuiser ses forces.

Autopsie cadavérique. — Maigreur générale, peau terreuse, escarres sur toute l'étendue de la région coxale.

Os du crâne minces, très-faciles à briser ; point d'épanchement séreux dans les cavités de l'arachnoïde cérébrale.

La pie-mère est notablement épaissie sur la face supérieure et sur la région externe de chaque hémisphère cérébral.

On aperçoit sur la convexité de l'hémisphère droit du cerveau un enfoncement qui correspond à sa région moyenne, qui s'étend d'avant en arrière, depuis la scissure interlobulaire jusqu'à la partie postérieure de la grande scissure interlobulaire et qui occupe en largeur un espace de près de quatre centimètres. La pie-mère qui recouvre cette espèce d'entonnoir réfléchit une couleur jaune de rouille, elle adhère intimement à la substance cérébrale ; cette substance est maintenant ramollie et mêlée à un produit celluleux peu consistant. Les circonvolutions qui circonscrivent ce foyer d'altération sont atrophiées, colorées en jaune et moins fermes que dans l'état sain; mais elles finissent par reprendre graduelle-

ment leur aspect normal : la profondeur de ce foyer n'atteint point tout à fait jusqu'à la voûte du ventricule latéral correspondant.

Il existe sur le lobule postérieur de ce même hémisphère, au milieu même de sa face supérieure, un foyer d'encéphalite de couleur amarante : ce foyer pénètre jusque dans l'épaisseur de la substance blanche, qui est infiltrée de globules sanguins et en partie ramollie, mais il n'offre point au delà de deux centimètres de largeur.

La pie-mère adhère avec la couche corticale superficielle sur toute la surface du lobule antérieur droit ; cette couche se montre rouge, excoriée, saignante, mais comme atrophiée, après qu'on est parvenu à la séparer d'avec les méninges.

A l'intérieur, la substance grise moyenne de ce lobule se distingue par sa coloration rougeâtre et par un excès d'injection sanguine. La substance blanche qui lui appartient est ferme, élastique et piquetée d'innombrables points rouges.

La cavité du ventricule latéral droit est dilatée, encore humectée par une certaine quantité de sérosité trouble. La couche optique et les corps striés droits ne donnent lieu à aucune observation.

Un groupe de circonvolutions appartenant à la face supérieure du lobule postérieur gauche attire l'attention par sa couleur d'ocre; la pie-mère est comme soudée à la substance corticale sur toute cette région, et les coupes que l'on pratique bientôt dans l'épaisseur de ce même lobule mettent à découvert un vaste foyer de ramollissement. Dans un espace de plusieurs centimètres, la substance blanche enflammée se montre grumeleuse et mélangée à des parcelles de fibrine noirâtre. La substance nerveuse qui circonscrit ce foyer reprend brusquement sa coloration normale.

La pie-mère adhère au relief de chaque circonvolution sur toutes les faces des lobes antérieur et moyen de cet hémisphère. La substance grise de ces deux lobules se distingue par la vivacité de ses teintes rouges ; l'injection vasculaire est poussée très-loin dans l'épaisseur de leurs couches blanches centrales.

[illegible]isseaux du cervelet contiennent beaucoup de sang ; les [illegible]nbstance grise tirent sur le jaune dans les différentes [illegible]ne.

La protubérance annulaire n'est ni colorée ni injectée; le volume de la moelle épinière semble au-dessous du taux normal.

Les sinus de la dure-mère regorgent de sang tant dans la cavité crânienne que dans la cavité du rachis.

A droite, la cavité thoracique contient trois pintes environ d'un liquide trouble, comme purulent, à reflets micacés, dont l'odeur est infecte. Les feuillets des deux plèvres sont recouverts par des couches pseudo-membraneuses récemment coagulées, dont l'épaisseur est considérable sur les points les plus déclives.

Le poumon droit est refoulé sur le côté de la colonne vertébrale; il est le siége d'une inflammation qui s'est terminée par la gangrène; l'odeur, l'aspect noirâtre et le mode de décomposition du tissu pulmonaire ne laissent aucun doute à cet égard.

A gauche, la plèvre est saine, mais la partie postérieure du poumon paraît engouée et dans un état commençant d'hépatisation.

Le ventricule gauche du cœur est charnu, très-épais et sensiblement hypertrophié; l'orifice aortique est rétréci par l'épaississement des valvules.

L'aorte, tout de suite après son origine, est dilatée et hérissée à l'intérieur de points grisâtres. Des plaques comme crétacées sont disséminées dans son épaisseur, et sa membrane interne est même perforée sur beaucoup de places par la saillie de ces concrétions salines.

La membrane muqueuse de l'estomac est privée de consistance; on remarque à sa surface des plaques piquetées, ecchymosées, qui dénotent la présence d'une grande abondance de sang dans son épaisseur.

La membrane muqueuse du jéjunum est rouge et considérablement injectée dans la plus grande partie du parcours de cet intestin.

Le côlon est comme labouré à l'intérieur par un certain nombre d'ulcérations d'un aspect frangé, d'une teinte ardoisée; la membrane muqueuse de cet intestin y a été détruite sur beaucoup de points par la violence de l'inflammation.

Les ganglions mésentériques sont tuméfiés, et quelques-uns commencent à se ramollir.

Le foie est peu volumineux ; sa teinte est violacée. Rate notablement ramollie.

La vessie est distendue par une quantité considérable d'urine.

I. Les symptômes qu'on fut d'abord à même d'observer pendant un certain nombre de mois étaient représentés à peu près uniquement sur M. Guillomet par des conceptions ambitieuses déraisonnables, par un embarras de la prononciation, par la pétulance et le défaut d'harmonie des actes musculaires, auxquels se joignirent bientôt la perte de la mémoire, l'affaiblissement des principales facultés intellectuelles, l'incertitude de la démarche et des signes de maladresse dans les mains ; mais tous les accidents qui se rapportent à cette phase de sa maladie ne conviennent qu'à la périencéphalite chronique diffuse, et on est fondé à croire qu'il ne s'était point encore formé à cette époque de foyers inflammatoires profonds dans l'épaisseur de ses hémisphères cérébraux.

II. Les attaques comateuses, compliquées de fortes convulsions éclamptiques, qu'on vit éclater par la suite sur ce dément durent donner à penser que la manifestation de phénomènes aussi graves devait se rattacher à l'invasion de quelques lésions encéphaliques de nouvelle formation. Lors donc qu'on découvrit plus tard à la surface des hémisphères cérébraux de M. Guillomet trois foyers d'encéphalite profonds, on dut être porté à supposer que ces altérations avaient pu prendre naissance au moment de l'explosion des phénomènes intercurrents de la périencéphalite diffuse.

III. La différence qu'on a été à même de constater entre l'aspect et entre la structure de chacun des foyers d'encéphalite profonds dont il vient d'être question est venue prêter un nouveau degré de vraisemblance à la supposition de tout à l'heure. Il paraît certain, en effet, que le foyer morbide de couleur jaunâtre, de nature en partie celluleuse, qui siégeait dans ce cas vers la région supérieure et moyenne du lobe cérébral droit, devait appartenir à une date de formation plus ancienne que chacun des deux autres foyers, et que le ramollissement grumeleux qui avait envahi en partie le lobule postérieur gauche devait être antérieur au foyer de couleur écarlate qui avait son siége dans l'épaisseur du lobule postérieur droit : or, comme les attaques convulsives qui avaient été notées pendant les derniers mois de la vie s'étaient montrées au nombre de trois,

qu'il avait existé entre chacune d'elles un intervalle de plusieurs semaines, on ne peut guère se refuser à admettre qu'il avait dû exister une coïncidence à peu près certaine entre l'époque où chacune de ces attaques s'était déclarée et l'époque où chacun des nouveaux foyers s'était localisé dans une région déterminée du cerveau ; on se trouve donc amené à conclure, en définitive, que ces trois foyers d'encéphalite ne doivent figurer que parmi les lésions incidentes de la périencéphalite chronique diffuse.

DOUZIÈME SÉRIE

DES CAS OU LE COURS DE LA PÉRIENCÉPHALITE CHRONIQUE DIFFUSE A ÉTÉ TRAVERSÉ SOIT PAR DES PHÉNOMÈNES CONVULSIFS SUIVIS DE CONTRACTURE, SOIT PAR DES PHÉNOMÈNES COMATEUX, ET OU L'ON A TROUVÉ DANS LA CAVITÉ CRANIENNE, ENTRE AUTRES LÉSIONS, SOIT DES ABCÈS ENKYSTÉS, SOIT DU PUS MÉLANGÉ A L'ÉLÉMENT CÉRÉBRAL.

CENT DOUZIÈME OBSERVATION. — Symptômes de périencéphalite chronique à la suite d'abus de liqueurs fermentées; attaque épileptiforme prédominant à gauche, suivie d'une hémiplégie incomplète de ce côté. Dans les derniers temps, contracture des deux bras et prédominance de la paralysie à droite. — Vastes désordres inflammatoires sur les deux lobes cérébraux; un kyste rempli de sérosité et de matière purulente dans le centre de chaque hémisphère, ramollissement de quelques parties de la substance blanche circonvoisine.

M. Adrien, né à Paris, entrepreneur de serrurerie, marié et âgé de trente ans, n'a point eu d'aliénés dans sa famille; il a toujours eu l'intelligence active, ouverte, et n'a pas été sans recevoir une certaine éducation. Jamais il n'a cessé de bien diriger ses entreprises et les intérêts de sa maison; mais c'était contrairement à ses goûts qu'il continuait les travaux de sa profession. Cependant, depuis dix ans qu'il est établi, il est constamment resté à la tête de ses ateliers, surveillant toutes les commandes et travaillant lui-même, dans certaines occasions, avec beaucoup d'ardeur : pendant tout ce temps, il n'a eu qu'à se louer de sa santé.

A l'âge de vingt-neuf ans, changement dans les habitudes; M. Adrien, après être resté jusque-là parfaitement sobre, manifeste maintenant un penchant irrésistible pour les liqueurs fermentées; chaque soir on s'aperçoit, à l'expression de sa physionomie et à l'exubérance de sa conversation, qu'il obéit à l'influence de l'excitation alcoolique.

Six mois plus tard, il s'enivre chaque jour, ou plutôt il ne sort jamais complétement de l'état d'ivresse. Déjà il est tombé dans une sorte d'abrutissement, de torpeur morale et intellectuelle, qui le rendent insensible à la ruine imminente de sa famille et absolument incapable de commander à ses ouvriers. Le plus habituellement, il balbutie en parlant et marche comme un homme qui a de la peine à se maintenir en équilibre sur ses jambes; toutefois on ne soupçonne pas encore que ces accidents puissent être la conséquence d'un commencement d'inflammation cérébrale.

Cinq nouveaux mois s'écoulent avant qu'on se puisse décider à placer M. Adrien dans une maison d'aliénés; cependant presque toutes ses idées sont incohérentes et il est souvent en proie à une exaltation qui le rend turbulent et parfois dangereux pour ceux qui cherchent à le calmer en lui adressant des exhortations; sa prononciation se montre de plus en plus gênée, sa démarche de plus en plus chancelante. Des applications de sangsues, des émissions sanguines générales, l'usage des bains, n'apportent aucun changement à cette situation. Un jour même, on s'aperçoit que tout le poids du corps incline à gauche et que la progression est plus difficile que de coutume; on donne l'ordre de maintenir ce malade dans son lit; mais, à peine a-t-on eu le temps de l'y coucher, que le bras et la jambe du côté gauche sont affectés de secousses épileptiformes continues : pendant cette attaque, la connaissance est comme perdue, et bientôt il se déclare aussi quelques contractions spasmodiques dans le bras droit et dans la jambe correspondante. Aussitôt que ces phénomènes ont cessé, M. Adrien est amené à Charenton.

Lors de son entrée, il paraît comme abasourdi et ne semble même pas soupçonner le sens des questions qu'on lui adresse et qui concernent sa santé. Il parvient encore à faire quelques pas lorsqu'on l'aide à se tenir debout et qu'on lui prête l'appui d'un bras, mais la tête et l'épaule inclinent toujours fortement à gauche, et, lorsqu'on pince la peau de ce côté, c'est la main droite qu'il déplace pour éloigner la cause de la douleur. Cependant le côté droit n'est pas exempt de faiblesse et la paralysie a manifestement atteint, à des degrés différents, la presque totalité du système musculaire. La physionomie est très-altérée et la constitution généralement affaiblie. On prescrit l'application de révulsifs aux

mollets, l'usage des boissons adoucissantes et un régime alimentaire très-ténu.

Le 7 juin 1825, huit jours après son admission, une attaque épileptiforme prolongée vient encore aggraver la position de ce malade; le 8 juin, les convulsions ont cessé; mais, à partir de ce moment, M. Adrien ne peut plus quitter la position horizontale.

Pendant les derniers jours de juin, il est presque continuellement privé de connaissance; lorsqu'on tourmente en quelque sorte la sensibilité cutanée, il sort de son état de somnolence et profère des plaintes accompagnées de soupirs, et remue les deux jambes. La droite semble à son tour moins forte et moins mobile que la gauche. Le bras droit est déplacé, mais avec peine. Il est le siége d'une contracture, ainsi que le bras gauche, qui est plus contracté encore. La sensibilité est très-émoussée partout, mais principalement dans toute l'étendue du côté droit. Étroitesse singulière des deux pupilles; langue sèche et difficulté à avaler; danger imminent.

La mort a eu lieu le 3 juillet, après un mois et quelques jours de séquestration dans l'établissement.

Autopsie cadavérique. — Le cuir chevelu, les os du crâne, l'aspect de la dure-mère cérébrale, ne s'éloignent point des conditions qui caractérisent l'état sain.

Il existe cent grammes environ de sérosité dans chaque cavité arachnoïdienne, au pourtour de la masse cérébrale.

La pie-mère qui recouvre le cerveau est généralement infiltrée par une couche abondante de sérosité; son épaisseur paraît considérablement augmentée.

Cette membrane a contracté des adhérences, tant sur la surface convexe de l'hémisphère cérébral droit que sur la face correspondante de l'hémisphère gauche, avec la plupart des circonvolutions. La couche corticale superficielle et même celle qui est située à une plus grande profondeur s'enlèvent par larges plaques au fur et à mesure qu'on détache de nouveaux lambeaux de la pie-mère. La surface des deux hémisphères cérébraux paraît comme écorchée sur une foule d'emplacements une fois qu'on est parvenu à en séparer complétement les mé
cements, la substance gris
quable par les teintes vi

n'adhère point encore au cerveau, la substance grise superficielle est cependant mouchetée de rouge sur un grand nombre de replis circonvolutionnaires.

Des coupes sont pratiquées avec ménagement dans l'épaisseur de chacune des moitiés du cerveau. On met à découvert, en procédant de la sorte, deux vastes poches kysteuses remplies d'un liquide fluctuant : ces kystes sont logés dans la profondeur de la substance blanche qui forme le noyau des centres ovales de Vieussens et un peu en dehors des grands ventricules. Ils contiennent dans leurs cavités un liquide d'un aspect séro-purulent; la substance nerveuse avec laquelle ils se trouvent en contact est généralement privée de consistance et le corps calleux a même pris part à ce ramollissement, ainsi que la cloison transparente. Les corps striés et les couches optiques sont restés au contraire dans leurs conditions normales.

Le cervelet est à l'état sain ; la protubérance annulaire n'est ni rouge ni injectée.

Les viscères thoraciques ne sont le siége d'aucune altération. Les viscères abdominaux n'ont pas été examinés.

I. Les écarts de régime auxquels cet homme s'est journellement abandonné passé sa vingt-neuvième année ont fait croire pendant un instant que les troubles intellectuels, que l'embarras de la parole, la disharmonie des mouvements dont il ne tarda pas alors à laisser voir les premiers signes, devaient être attribués à la continuité de l'intoxication alcoolique ; mais la persistance d'un pareil ensemble d'accidents, après qu'on eût soustrait M. Adrien à ses habitudes d'intempérance, ne pouvait plus laisser de doute sur la nature de la maladie dont il venait d'être atteint.

II. Les symptômes qui attirèrent particulièrement l'attention des médecins pendant toute la première période de la phlegmasie de M. Adrien semblaient annoncer que le travail inflammatoire n'existait d'abord chez lui qu'à la périphérie de l'organe encéphalique ; il nous paraît donc rationnel, d'après cela, de classer l'altération qui a été trouvée dans ce cas au centre de chaque hémisphère céré- les lésions accidentelles de la périencéphalite chronique

blement vers le trente-cinquième jour avant

la mort, lorsque la paralysie prit tout à coup à gauche la forme d'une hémiplégie compliquée de phénomènes épileptiformes et suivie bientôt après de convulsions générales, que l'inflammation dut commencer à se concentrer chez ce malade vers la partie profonde des hémisphères cérébraux; car, à partir de ce moment, la position de M. Adrien s'aggrava avec une rapidité funeste. Toutefois les foyers inflammatoires qui avaient commencé à se localiser alors dans le centre du cerveau durent encore prendre un surcroît d'extension pendant les cinq derniers jours de la vie de ce paralytique, car il présenta pendant toute cette phase de la maladie des symptômes non interrompus de torpeur intellectuelle, de torpeur de la sensibilité tactile et de contracture musculaire: au demeurant, la manifestation de pareils phénomènes devait faire supposer l'existence de quelques lésions extraordinaires, tant vers l'une que vers l'autre moitié de la masse encéphalique.

IV. A la rigueur, il ne serait pas impossible que le liquide qui a été trouvé emprisonné dans ce cas dans la cavité de chacun des kystes, et qui a été pris pour du vrai pus, n'eût fourni à l'analyse microscopique que des cellules granulées, car ce sont ces dernières cellules qui se forment de préférence, comme l'on sait, dans tous les foyers d'encéphalite profonde; mais une méprise de ce genre ne peut point tirer ici à conséquence pour la science, car il est bien évident que l'extravasation d'un liquide, la coagulation des poches fibrineuses, la disgrégation de l'élément nerveux, avaient dû être, dans cette circonstance, autant de résultats d'une action inflammatoire localisée.

V. Les altérations qui s'étaient formées sur ce malade à la surface de chaque lobe cérébral présentaient partout un caractère d'intensité remarquable; elles se distinguaient aussi par leur origine évidemment inflammatoire; il doit donc nous paraître tout simple qu'une inflammation qui avait débuté tout d'abord d'une manière aussi active se soit propagée ensuite à des régions assez éloignées de celles où elle avait fixé primitivement son siége.

VI. Un ancien cocher, qui avait longtemps abusé des boissons fermentées, et dont l'observation a été publiée par M. Thore[1], avait cessé de travailler dès l'âge de soixante-trois ans. Vers sa soixante-

[1] *Annales médico-psychologiques*, tome VII, p. 182.

douzième année, il avait été jugé atteint d'un commencement de *paralysie générale* avec affaiblissement de la mémoire, lorsqu'on vit éclater tout à coup chez lui un accès d'exaltation intellectuelle. Ces symptômes ne tardèrent pas à prendre de l'extension sous l'influence d'un érysipèle qui vint envahir sa figure, et on fut contraint de le faire conduire à Bicêtre. Lorsqu'il fut entré dans ce dernier établissement, on constata qu'il s'exprimait avec difficulté, qu'il se soutenait mal sur ses jambes et qu'il était affecté d'un tremblement de la voix. Après quinze jours environ de traitement dans les salles de Bicêtre, il tomba tout d'un coup un soir dans une attaque de forme comateuse, et expira au bout de sept heures dans un état complet de résolution des quatre membres.

VII. En procédant à l'autopsie du cerveau, on constata chez lui un état d'opacité et d'épaississement de l'arachnoïde cérébrale. On découvrit en même temps des traînées purulentes et des petites collections de pus entre la membrane séreuse viscérale et la pie-mère sous-jacente : ces altérations se prolongeaient jusqu'à la base des deux hémisphères cérébraux. Enfin du pus s'était également formé entre la face interne de la pie-mère et la substance corticale superficielle, qui fut trouvée violacée, ramollie et entièrement privée de consistance en avant, à la surface des deux lobules antérieurs. Mais les altérations de l'élément nerveux parurent surtout très-intenses en arrière, dans toute la profondeur des deux lobules cérébraux postérieurs, car le parenchyme de l'organe était converti là en une sorte de détritus pultacé et grisâtre, au milieu duquel il était facile de distinguer de petites collections de matière purulente formant des foyers lenticulaires. Ces désordres se prolongeaient au-dessus et au niveau des couches optiques dans presque tout le parcours de la région antéro-postérieure du cerveau.

VIII. J'incline à penser que ce fait doit aussi, lui, prendre rang parmi les complications de la périencéphalite chronique diffuse, et je ne crois point m'éloigner de la vérité en admettant que l'inflammation chronique de la pie-mère, que la phlegmasie de la couche corticale superficielle avaient dû commencer à sévir à partir du jour où l'existence de la paralysie générale incomplète avait été aperçue sur ce malade, tandis que la formation du pus et la désorganisation des deux lobules postérieurs du cerveau n'avaient dû prendre naissance qu'à une période bien plus reculée. Cette pé-

riode avait dû coïncider, si je ne me trompe, avec l'explosion du délire qui accompagna et suivit la manifestation de l'érysipèle, car ce fut alors qu'on fut forcé de recourir à la séquestration, et qu'on nota des signes non équivoques d'une recrudescence dans l'expression des différents phénomènes fonctionnels : il est donc raisonnable de supposer que la formation des abcès profonds ne date que de cette époque; on est donc fondé aussi à rapprocher cet exemple du précédent; seulement, dans le premier fait, le pus se trouvait contenu dans des kystes, tandis qu'il était disséminé dans le dernier cas au milieu de la substance cérébrale ramollie.

TREIZIÈME SÉRIE

DES CAS OU L'ON A ÉTÉ A MÊME DE NOTER, PENDANT LA DURÉE DE LA PÉRIENCÉPHALITE CHRONIQUE DIFFUSE, SOIT DES ATTAQUES ÉPILEPTIFORMES, SOIT DES SYMPTÔMES D'HÉMIPLÉGIE, SOIT DES SYMPTÔMES DE CONTRACTURE, ET OU L'ON A TROUVÉ DANS LES CAVITÉS CRANIENNES, ENTRE AUTRES LÉSIONS, SOIT DES CICATRICES INTERSTITIELLES A L'ÉTAT CELLULEUX, SOIT DES CAVITÉS ULCÉREUSES D'UNE CERTAINE PROFONDEUR [1].

CENT TREIZIÈME OBSERVATION. — Abus des liqueurs fortes et des plaisirs vénériens, caractère impérieux; à quarante-huit ans sept mois, perte de connaissance passagère suivie de faiblesse momentanée à droite, et de délire; seconde attaque à quarante-huit ans onze mois; attaques convulsives générales; troisième attaque éclamptique à cinquante ans; embarras de la langue, démarche embarrassée, délire et affaiblissement intellectuel; retour d'attaques spasmodiques à des intervalles indéterminés; enfin, période d'accès éclamptiques violents avec insensibilité à droite et violent délire aigu; mort à quarante-neuf ans trois mois. — Foyers inflammatoires à l'état celluleux dans le lobule cérébral postérieur gauche, foyers inflammatoires à l'état d'infiltration sanguine et à l'état de ramollissement jaune au sein de l'hémisphère gauche. — Foyers à l'état d'infiltration au sein de l'hémisphère cérébral droit. — Foyers celluleux jaunâtres dans l'épaisseur de la protubérance annulaire. — Soudure entre la pie-mère cérébelleuse et la surface du cervelet. — Recherches microscopiques.

M. Xavier, âgé de quarante-neuf ans trois mois, entrepreneur de chaudronnerie, est vigoureusement constitué; ses traits sont grands, ses cavités bien développées; sa taille s'élève à près de cinq pieds sept pouces : il a toujours été doué d'une intelligence active, d'une grande énergie de caractère, mais il aimait à dominer, buvait beaucoup de vin, beaucoup de liqueurs excitantes,

[1] Les faits de cette série doivent être rapprochés des cas d'encéphalite locale de la quatrième série, chap. VI.

et a constamment abusé depuis sa jeunesse du commerce des femmes. Il se plaignait de temps à autre de souffrir de la tête, mais ces douleurs ne portaient aucune atteinte à son état physique et ne l'obligeaient point à réformer ses habitudes de désordre.

A quarante-huit ans sept mois, il a été atteint tout à coup d'une perte de connaissance de courte durée; à la suite de cette attaque, il a accusé une sensation de faiblesse dans les membres du côté droit et donné des signes de déraison pendant quinze jours; mais il eut bientôt oublié tous ces accidents, qu'il croyait exempts de gravité.

A quarante-huit ans onze mois, il éprouve une seconde attaque comateuse; ce nouvel accident est accompagné d'attaques éclamptiques qui se dissipent presque tout de suite, et M. Xavier peut bientôt reprendre son train de vie habituel.

A quarante-neuf ans, M. Xavier est surpris par une nouvelle perte de connaissance compliquée de convulsions générales. Lorsqu'il a recouvré la sensibilité, il reconnaît lui-même que son côté droit est plus faible que son côté gauche.

A partir de ce moment, sa mémoire se montre affaiblie et son intelligence paraît débilitée; il n'est plus en état de surveiller ses intérêts; il se croit en butte à des persécutions injustes et accuse des hallucinations de la vue et de l'ouïe; au bout de quelques jours, il peut recommencer à marcher, à agir, mais sa parole est embarrassée et sa démarche un peu lente : on le fait admettre à Charenton.

Lorsque nous l'interrogeons, il répond avec précision à la plupart de nos questions, mais il nous est facile de voir qu'il ne peut pas toujours compter sur la fidélité de sa mémoire. Il est calme, poli, résigné à se laisser soigner; il ne nous laisse voir dans ce moment aucun signe de délire.

Il se sert bien de ses mains; il peut s'habiller et se déshabiller lui-même. Il se tient volontiers debout et marche sans chanceler; sa démarche est cependant un peu lourde et saccadée. Embarras de la parole, sensibilité conservée sur toutes les régions du corps. L'aspect de la langue est naturel, la peau exempte de chaleur, le sommeil régulier : ce malade n'a point d'accélération dans le [illegible] son pouls est fort; il mange avec avidité et a besoin [illegible]ur sa nourriture.

Après quinze jours de séquestration, M. Xavier éprouve deux fois tout de suite, dans un intervalle de quarante-huit heures, quelques symptômes de compression cérébrale; mais il ne perd point entièrement connaissance pendant ces moments d'indisposition. Saignée de quatre cents grammes, pédiluves sinapisés, boissons laxatives, bouillons coupés avec de l'eau : M. Xavier est bientôt en état de sortir de l'infirmerie et il recommence à manger.

Après un mois de séquestration, M. Xavier est fréquemment assailli et impressionné par des espèces d'éblouissements compliqués de spasmes musculaires qui ne l'obligent même pas toujours à s'asseoir, mais qui se traduisent quelquefois par des semi-pertes de connaissance et par des secousses épileptiformes de très-courte durée.

Dans l'intervalle de ces petites attaques, il peut se promener, causer avec les autres malades, causer avec ses amis : sa parole est très-gênée, il a la démarche moins sûre que par le passé; son intelligence est notablement affaiblie; il se plaint néanmoins avec aigreur d'être privé de liberté; il ne délire aucunement.

Le 1er mai, deux mois et dix jours après son admission à Charenton, explosion d'attaques convulsives d'un caractère sérieux : M. Xavier est couché sur le dos, il ressemble à un homme qui a perdu connaissance et ses quatre membres sont ébranlés par moments par de fortes secousses épileptiformes : on incline à croire que les phénomènes convulsifs ont débuté à gauche et qu'ils se sont ensuite généralisés; on compte quatre attaques semblables dans un intervalle de vingt-quatre heures.

Après la dernière attaque, M. Xavier a l'intelligence très-obtuse, il a beaucoup de peine à trouver les idées qu'il cherche à exprimer, et il paraît avoir oublié la signification des mots, car il se sert d'expressions qui ne sont plus intelligibles pour ceux qui l'écoutent.

Il peut maintenant déplacer ses quatre membres, mais il avale encore difficilement et tout son côté droit est privé de sensibilité, tandis qu'il perçoit assez bien les sensations douloureuses dans les membres du côté gauche. (Saignée générale, sinapismes aux cuisses, boissons nitrées.)

Le 2 mai, sorte d'état demi-comateux, décubitus dorsal, torpeur intellectuelle; trois attaques éclamptiques dans le cours de la journée.

Le 3 et le 4 mai, état fébrile, chaleur à la peau, altération des traits de la face : M. Xavier avale difficilement, il peut cependant ouvrir les yeux lorsqu'on l'interpelle, mais il se montre comme abasourdi et ne paraît pas comprendre ce qui se passe autour de sa personne. (Vésicatoires aux mollets, lavements purgatifs.)

Le 5 mai, retour des phénomènes épileptiformes pendant le cours de la nuit.

Le 6 mai, mouvements automatiques, pétulance incessante, paroles vaguement articulées, débitées à haute voix, cris, agitation : la face est rouge, altérée ; rougeur et sécheresse de la langue, dents noires et fuligineuses, pouls très-accéléré.

Même état le 7 et le 8 mai : ce malade est maintenu dans son lit à l'aide d'une camisole de force ; il est difficile de fixer son attention.

Le 10 mai, divagation à haute voix, paroles incohérentes, yeux luisants, état général grave.

La vie cesse le 13 mai au matin ; les convulsions ne se sont plus reproduites à partir du 5 ; l'exaltation a baissé peu à peu pendant la journée du 12 mai ; l'agonie n'a duré que quelques heures.

Autopsie cadavérique. — Le crâne est épais et friable ; sa substance diploïque contient beaucoup de sang. Les vaisseaux qui sillonnent la face externe de la dure-mère sont développés, remplis de sang violacé.

La double cavité de l'arachnoïde cérébrale ne contient aucun produit morbide.

Les veines qui rampent à la base du crâne et principalement au-dessous de la protubérance annulaire ont acquis un volume considérable.

La pie-mère est mince sur toute la circonférence des deux lobes cérébraux ; ses vaisseaux sont finement intriqués et remplis par du sang non encore coagulé de couleur grenat.

Hémisphère cérébral gauche. La pie-mère se détache assez facilement des circonvolutions cérébrales sur les régions antérieure et moyenne, mais il n'en est plus ainsi au niveau de la face supérieure du lobule postérieur ; là elle est soudée à l'élément nerveux, dont elle ne peut plus être détachée dans l'étendue de plusieurs centimètres : la substance grise qui reste attachée à la face interne de cette membrane offre une teinte légèrement safranée.

Des incisions sont pratiquées d'avant en arrière dans l'épaisseur de cet hémisphère. Il n'existe point d'injection apparente ni dans la substance corticale ni dans la substance blanche. Cette dernière substance commence à se montrer molle et jaunâtre au sein du lobule moyen, et cela continue dans l'étendue de plusieurs centimètres.

Le lobule postérieur est le siége d'altérations considérables. D'abord plusieurs circonvolutions se trouvent converties en une sorte de cellulosité de couleur de rouille jaunâtre.

2° La substance blanche de cette région réfléchit la couleur safranée de certaines matières bilieuses.

3° Dans trois circonvolutions, la substance grise a été écartée par de grosses extravasations sanguines, de sorte que son tissu emprisonne maintenant une certaine quantité de sang violacé à moitié figé : ce liquide n'est point contenu dans une fausse membrane ; une partie de ses globules s'infiltre au contraire sous la forme ecchymotique dans l'interstice de l'élément nerveux. Chaque collection de sang offre l'aspect d'un grain de raisin noir qu'on aurait partagé en deux moitiés égales.

Le corps strié gauche offre une teinte légèrement bistrée.

Hémisphère cérébral droit. La pie-mère se sépare assez facilement de la substance corticale ; elle est plus difficile à détacher à la base du lobule moyen, non loin du pédoncule cérébral.

La substance blanche et la substance grise sont en général assez fermes dans l'épaisseur de ce lobe ; elles offrent un aspect graniteux qui semble maladif.

Le corps strié offre une teinte bistrée plus marquée qu'à gauche ; cette teinte devient jaunâtre au fur et à mesure qu'on s'éloigne de la surface ventriculaire pour gagner les circonvolutions qui correspondent en dehors au corps strié et à la couche optique. On découvre, en entamant ces circonvolutions, trois infiltrations sanguines de couleur goudronnée dont la plus large ne dépasse pas un centimètre en largeur sur trois millimètres d'épaisseur ; la substance grise est humide dans le voisinage de ces suffusions.

La pie-mère est soudée à toute la périphérie du cervelet : la substance grise de cet organe est humide, jaunâtre, peu consistante.

Toute la région du quatrième ventricule qui se prolonge vers la moelle allongée est teinte en violet et dénuée de consistance, sans être diffluente.

Toute l'épaisseur de la protubérance annulaire est occupée par une cellulosité humide, de couleur bistrée, qui s'enfonce et se perd dans l'élément nerveux, qui est resté à l'état sain.

Les poumons sont très-amples, parfaitement crépitants; le poumon droit présente au sommet un commencement d'infiltration séreuse.

Le cœur est très-volumineux; l'épaisseur du ventricule gauche n'est pas moins de trente millimètres; les colonnes charnues de ce ventricule sont énormes.

La membrane muqueuse de l'estomac est recouverte par une couche épaisse de mucosité noirâtre; cette membrane est teinte en violet, sur certaines régions, par de larges extravasations sanguines.

Le foie est volumineux, humecté par un liquide sanguinolent fortement violacé. La rate est petite, les reins paraissent sains.

Études microscopiques.— Les foyers et les collections d'apparence goudronnée qui ont été découverts soit dans le lobule cérébral postérieur gauche, soit dans le lobule moyen droit, sont composés : 1° de globules sanguins; 2° de fibrine à peine coagulée; 3° de globules granuleux à l'état naissant, de toutes les dimensions et de tous les aspects. Quelques-uns de ces disques commencent seulement à se ponctuer, d'autres sont à peine revêtus de la pellicule membraneuse qui doit servir d'enveloppe aux granulations qui se sont déjà groupées pour former un disque; d'autres sont teintes en jaune par de l'hématosine.

Dans le voisinage de chaque tache ecchymotique les vaisseaux sont remplis d'un liquide sanguinolent de couleur grenat; il existe sur le trajet de ces conduits une foule de petits losanges de couleur de cornaline qui sont probablement formés par de l'hémato-cristalline.

La fausse membrane de couleur bistrée qui occupe le relief de plusieurs circonvolutions, sur la face supérieure de ce même lobule, est composée de fibres cellulaires; elle est surchargée de cellules grenues de fortes dimensions et de couleur noirâtre.

Elle présente des espaces considérables entièrement incrustés de granules moléculaires d'un volume considérable.

Elle est *comme tatouée* sur plusieurs emplacements, soit de grumeaux d'une substance albuminoïde teinte en grenat, soit de cristaux rhomboïdaux d'hématoïdine : ces petits cristaux sont souvent maculés soit de deux, soit de trois ponctuations.

La substance blanche teinte en jaune qui avoisine les foyers de ce lobule postérieur se désagrége facilement. Le liquide trouble qui y est contenu se compose de fibres nerveuses à forts renflements, de corpuscules nerveux, de fortes cellules grenues, de globules sanguins, d'une véritable poussière de globules moléculaires : il doit sa teinte jaunâtre à la couleur orangée des cellules grenues qu'il charrie.

La substance blanche est elle-même constituée par l'assemblage des éléments que nous venons de passer en revue, mais elle est riche surtout en fibres nerveuses désagrégées, en granules moléculaires, en grandes cellules agminées : les produits fibrineux ont donc été versés en abondance dans son épaisseur.

La substance corticale des lobules antérieur et moyen de ce même hémisphère ne contient que de rares cellules grenues, mais ces cellules s'y comptent encore sans difficulté.

Le corps strié gauche contient des cellules grenues des plus minces, mais bien accentuées; elles sont seulement en voie de formation.

Le produit d'apparence celluleuse qui s'est formé au sein de la protubérance annulaire est composé de fibres résistantes; il est comme farci de cellules grenues, de gros granules, de cristaux de couleur grenat et de globules sanguins.

La substance nerveuse sur laquelle il repose contient des fibres désagrégées, mais très-longues et très-bien conservées, des granules en nombre immense, des cellules grenues de cinq centièmes de millimètre de diamètre et d'une ampleur extraordinaire, enfin quelques cristaux d'hématoïdine.

La surface du quatrième ventricule contient en abondance plusieurs produits secondaires propres à l'inflammation. Les granules y fourmillent, des cellules grenues en voie de formation s'y montrent partout: les globules du sang y nagent à côté de ces éléments, et beaucoup d'expansions vasculaires turgescentes se laissent voir dans chacune de nos préparations.

La substance corticale du lobule moyen droit est, dans la région

qui s'éloigne le moins du corps strié, abondamment pourvue des éléments grenus et celluleux qui ont été rencontrés sur les contours du ventricule cérébelleux.

I. L'inflammation avait envahi sur cet homme, à de courts intervalles, un si grand nombre de foyers, soit dans une région, soit dans l'autre de l'organe encéphalique, qu'il est très-difficile de la suivre dans sa marche.

La périencéphalite chronique prédominait à la surface du cervelet, à la surface du lobule postérieur gauche du cerveau, mais elle avait existé aussi à la surface du lobule droit, ainsi que l'a démontré la présence des cellules grenues dans ce dernier endroit. Nous supposons que l'inflammation avait d'abord sévi dans toutes ces régions, et qu'elle s'y était déclarée à quarante-huit ans et sept mois, lorsque M. Xavier avait éprouvé une perte de connaissance suivie de délire. L'aspect jaunâtre de la substance nerveuse, au-dessous de la pie-mère cérébelleuse, l'intensité des adhérences qui s'étaient formées entre cette membrane et la surface de cet organe, enfin la sensation de faiblesse qui s'était déclarée pendant un instant dans le côté droit du corps, lorsque M. Xavier avait recouvré sa connaissance, me paraissent parler en faveur de cette manière de voir.

II. Le foyer celluleux de la protubérance annulaire avait dû prendre naissance quelques mois plus tard, conjointement avec la cicatrice celluleuse du lobule postérieur gauche du cerveau ; ces deux foyers avaient dû commencer à se former à quarante-huit ans et onze mois, et s'agrandir pendant l'attaque éclamptique qui éclata au commencement de la cinquantième année. La manifestation de phénomènes convulsifs généraux à ces deux époques, la lenteur avec laquelle l'infiltration fibrineuse a coutume de se transformer en élément celluleux, l'aspect des granules et des cellules granulées qui gisaient au sein de ces deux foyers morbides, semblent au moins favorables à cette manière d'envisager les choses.

III. Quant aux infiltrations sanguines de couleur goudronnée qui gisaient soit dans le lobule postérieur gauche, soit dans l'épaisseur du lobule moyen droit, elles devaient dater seulement de la période de recrudescence qui avait éclaté treize jours avant la mort : l'état de turgescence des vaisseaux, dans le voisinage de ces suffusions, l'aspect du sang, l'aspect des cellules grenues à peine

formées au sein de ces espèces d'ecchymoses, la violence des convulsions et du délire pendant cette période, indiquent d'une manière positive que tous ces foyers n'avaient pas plus de treize jours de date.

IV. Nous n'osons pas rechercher le moment où l'inflammation avait pris possession des foyers dont on a aussi constaté l'existence, soit dans le quatrième ventricule, soit dans la substance blanche du lobe cérébral gauche, soit dans les corps striés, et qui se distinguaient par des caractères très-diversifiés; mais il est clair qu'ils avaient pu se former pendant un des nombreux accès spasmodiques qui avaient été notés dans l'intervalle des grandes attaques épileptiformes et peut-être aussi pendant ces attaques.

V. Les produits de l'inflammation existaient sur ce paralytique à un taux beaucoup plus élevé dans les foyers interstitiels que dans la substance grise périphérique : les choses ont généralement lieu de la sorte chaque fois que ces produits se forment dans la profondeur de l'élément nerveux; mais, dans ces derniers cas, l'extravasation fibrineuse est bien plus abondante que dans les cas de périencéphalite chronique simple : ce fait ne fait donc que confirmer ce qui nous paraît être la règle générale.

VI. On a dû remarquer que M. Xavier pouvait encore marcher, se rendre à la promenade, se servir de ses mains pour porter les aliments à la bouche, pour s'habiller et se déshabiller, peu de temps avant la formation des extravasations sanguines qui lui devinrent funestes : son cervelet, sa protubérance annulaire, le lobe gauche de son cerveau, son corps strié droit, son corps strié gauche, étaient cependant compromis depuis longtemps alors par la persistance de l'inflammation qui y avait fixé son siége; mais nous avons été si souvent témoin de pareilles exceptions, qu'elles ne nous causent plus aucun étonnement.

VII. Les saignées, les tisanes rafraîchissantes, les médications révulsives dont on avait si souvent fait usage pendant les diverses phases de la maladie de M. Xavier, avaient certainement dû contribuer à prolonger la durée de son existence; mais les soins dont il avait été constamment entouré n'avaient pas exercé une influence assez puissante sur son cerveau pour empêcher la formation des nouveaux foyers inflammatoires qui tendaient sans cesse à s'y développer.

CENT QUATORZIÈME OBSERVATION. — Abolition de l'exercice intellectuel, cris instinctifs continus, habitudes de malpropreté, paralysie intense des muscles affectés à la phonation, paralysie à peu près complète des deux bras et des membres abdominaux, qui sont en partie rétractés. — Œdème de la pie-mère cérébrale, injection de sa trame vasculaire, adhérence de sa face interne avec la partie supérieure et convexe des deux lobes cérébraux, atrophie et transformation celluleuse des circonvolutions sur les côtés des deux lobules antérieurs, des deux lobules moyens, dans le voisinage de chacune des scissures de Sylvius; coloration jaunâtre de la substance nerveuse cicatrisée.

M. René, âgé de quarante-sept ans, ancien lieutenant, est aveugle et paralysé des quatre membres; il peut encore imprimer quelques mouvements à ses deux bras, et à ses jambes, qui sont en partie rétractées, mais il ne peut pas se tenir debout, et demeure habituellement couché. Sa prononciation est tellement gênée, qu'il ne saurait articuler le moindre son; très-souvent il se salit avec ses déjections. Dès qu'il est éveillé, il pousse des cris plaintifs, comme une personne qui se lamente; mais, en définitive, il ne pleure pas et il paraît même entièrement privé de sensibilité morale. Il n'a plus de mémoire et il paraît ignorer jusqu'à son propre nom; son existence est donc purement végétative. La démence et la paralysie musculaire remontent déjà à une date ancienne; nous ne possédons aucun renseignement sur la manière dont elles se sont établies; on nous apprend seulement que M. René a éprouvé avant de venir à Charenton un accident qui a nécessité l'opération du trépan. M. René a près de six pieds et sa constitution est encore très-robuste. Trois mois après son admission dans l'établissement, il s'asphyxie en prenant son repas et succombe avant qu'on soit parvenu à désobstruer l'arrière-bouche.

AUTOPSIE CADAVÉRIQUE. — Crâne bien conformé, tête chauve, vaste cicatrice sur la partie droite du cuir chevelu, perte de substance dans l'épaisseur du pariétal correspondant. La table interne de cet os ne paraît pourtant pas avoir été lésée et elle ne diffère en rien de celle du pariétal opposé.

La dure-mère est parfaitement saine; il n'existe aucune concrétion sur l'arachnoïde pariétale, mais il s'écoule quelques grammes de sérosité du double sac arachnoïdien au moment où le cerveau est retiré de sa boîte osseuse.

Les vaisseaux de la pie-mère cérébrale sont généralement rouges et injectés; une certaine quantité de liquide séreux existe à l'état

d'infiltration dans la trame de cette membrane, qui a contracté de nombreuses adhérences avec la substance corticale, sur la partie convexe des deux hémisphères cérébraux, et qui entraine en se séparant des circonvolutions de nombreuses parcelles de substance nerveuse.

En renversant la masse cérébrale, on aperçoit à droite et à gauche, sur la partie inférieure et un peu externe des lobules antérieurs et des lobules moyens une vaste zone jaunâtre. Au fur et à mesure qu'on porte son attention sur les circonvolutions qui avoisinent de chaque côté les scissures interlobulaires, on constate que plusieurs d'entre elles sont déformées, amincies et sillonnées à la manière des cicatrices.

Les sections que l'on pratique sur les régions qui se trouvent ainsi affectées permettent de constater un état d'induration très-prononcé de la substance corticale; le tissu nerveux est en même temps mélangé dans tous ces endroits à des espèces de brides celluleuses résistantes qui se retrouvent jusque dans les couches de la substance blanche sous-jacente. Ces cicatrices sont exemptes d'injection et le reste de la masse encéphalique ne s'éloigne en aucune façon de l'état normal.

Rien de particulier du côté du cervelet et du prolongement rachidien.

Les deux nerfs optiques sont grêles, minces, d'une couleur grisâtre et fortement endurcis; à l'intérieur leur couleur se rapproche de celle de la corne.

Le pharynx est en partie oblitéré par des substances alimentaires mal divisées; une certaine quantité de pain détrempé a même pénétré dans la trachée-artère, dont le conduit s'est ainsi trouvé à peu près intercepté.

Les poumons sont vastes et emphysémateux; ils sont parfaitement sains du reste.

Le cœur est volumineux, mais en rapport avec la force de la constitution.

Tous les autres viscères sont jugés sains.

I. Il n'est pas permis de conserver de doute sur la nature du travail morbide qui avait fini par entraîner sur cet officier et l'abolition de l'exercice intellectuel et la paralysie de tous les agents mus-

culaires. L'état d'infiltration qui a été noté chez lui dans le réseau celluleux de la pie-mère, l'excès d'injection où l'on a trouvé tous les tubes circulatoires de cette même membrane, les adhérences qui s'étaient établies dans cette circonstance entre les enveloppes du cerveau et les régions convexes de chaque hémisphère cérébral, indiquent suffisamment que toutes ces parties avaient été pendant longtemps affectées d'un travail inflammatoire diffus.

II. Mais, dans ce cas, les régions inférieures et latérales de la masse cérébrale étaient sillonnées, en outre, par deux cicatrices à *teintes bistrées*, et dans une profondeur assez notable l'élément nerveux paraissait mélangé à une substance filamenteuse de nouvelle formation : or il est démontré aujourd'hui que les régions qui se présentent dans le cerveau sous un pareil aspect ont dû être enflammées autrefois d'une manière très-grave : nous regardons donc comme certain que la *zone celluleuse* de couleur de rouille qui a été rencontrée sur cet officier à la base du cerveau avait dû correspondre, à une certaine époque, à une véritable infiltration sanguine, et que le produit celluleux qui a attiré notre attention a dû finir par s'organiser au sein de ce blastème fibrineux.

III. Seulement le raisonnement ne peut pas suffire pour décider à lui tout seul si la cicatrice celluleuse dont il vient d'être parlé avait précédé ou suivi le développement du travail inflammatoire diffus qui avait marqué sa trace à la superficie de la face supérieure des deux lobes cérébraux, ni si l'inflammation n'avait point éclaté d'une manière simultanée dans ces différents emplacements au moment de l'accident qui avait nécessité la trépanation ; nous nous bornons donc à citer ce fait comme offrant un exemple de périencéphalite chronique diffuse avec prédominance des désordres inflammatoires vers une région déterminée de l'organe encéphalique.

CENT DIX-HUITIÈME OBSERVATION. — Développement graduel d'une paralysie générale incomplète causé par une périencéphalite chronique ; tout à coup hémiplégie à gauche; peu à peu diminution des symptômes propres à l'hémiplégie, continuation des symptômes d'encéphalite ; mort lente. — Altération dans la structure de la substance corticale, adhérence de la pie-mère au cerveau, ancienne caverne dans le corps strié droit, épanchement sanguin récent sur la partie postérieure de la moelle spinale.

M. Jacob, capitaine d'infanterie, âgé de quarante-cinq ans à peu près, d'une taille courte, ramassée, d'une force moyenne, ayant

la peau basanée, les traits grands, les cheveux noirs, présentait, au moment où notre attention fut fixée sur lui, tous les signes qui caractérisent la démence avec paralysie générale incomplète. Il n'était point capable de rendre compte de la manière dont sa maladie s'était manifestée; à défaut de renseignement, il fallut nous borner à tracer la description des symptômes qui tombaient sous nos sens.

Pour l'ordinaire, M. Jacob demeurait assis sur un fauteuil. Quand on lui tendait la main, il avançait indistinctement aussitôt la main droite ou la main gauche et répondait par un sourire à la marque de bienveillance qu'on lui donnait. Le déplacement de ses bras s'effectuait lentement, comme s'ils eussent été chargés d'un poids considérable, ou comme si les muscles eussent été affectés d'engourdissement. Invitait-on ce malade à faire un tour de promenade dans son dortoir, ce n'était qu'après beaucoup d'efforts qu'il finissait par se soulever; puis, se cramponnant au bras qu'on lui tendait, il parcourait péniblement quelques mètres, tenant son corps à moitié plié, marchant avec une peine excessive. Si on eût cessé de le soutenir, il n'eût pas manqué de perdre l'équilibre et de tomber à la renverse. La faiblesse paraissait exister au même degré des deux côtés du corps; la sensibilité des téguments était conservée partout, mais elle était évidemment émoussée. La prononciation trahissait un certain embarras de la langue qu'on pourrait comparer à celui qui survient dans l'ivresse. L'œil conservait de la vivacité et la physionomie l'expression de la douceur : absence de mémoire, oblitération du jugement, tous les signes de la démence. L'appétit manquait rarement, les digestions étaient faciles, le corps, la figure surtout, offraient un véritable embonpoint.

Au commencement de 1824, dans un moment où l'encéphalite chronique semblait à l'état stationnaire depuis bientôt un an, M. Jacob fut atteint subitement d'hémiplégie. Sa bouche était inclinée et tournée à droite, son bras gauche demeurait immobile et pendant, sa jambe gauche se traînait sur le sol; respiration embarrassée, oblitération des facultés intellectuelles d'abord très-prononcée et ensuite sorte de *carus*. On se hâte de porter M. Jacob sur son lit, de pratiquer une saignée et de lui donner tous les soins qu'exige cette nouvelle complication. Au bout de dix jours,

il recouvra la faible lueur d'intelligence qui lui restait avant cette grave attaque, il put imprimer quelques mouvements aux membres auparavant atteints d'hémiplégie, mais ces membres restèrent toujours plus faibles encore que ceux du côté droit. Peu à peu l'alimentation cessa d'être impossible, on recommença à lever cet officier, et il continua, comme autrefois, à rester tout le jour assis sur un fauteuil.

Au milieu de l'été de cette même année (1824), nous avions occasion de porter chaque jour notre attention sur ce malade et nous pouvions suivre pour ainsi dire nuance par nuance les progrès de la périencéphalite chronique. Sa marche était lente et graduée; l'inflammation, en s'étendant peu à peu sur le cerveau, rendait chaque jour plus sensible l'impuissance du système musculaire. La progression était alors impossible; la prononciation s'entendait à peine; le côté gauche, plus affaibli que le droit, était presque à l'état d'immobilité. Les téguments continuaient à être sensibles; les organes de la vue, de l'ouïe et de l'odorat, étaient peu sensibles et privés d'énergie; la santé physique commençait à décliner, des escarres se formaient au siége et présageaient le commencement de cette sorte de longue agonie qui rend en général si pénibles les derniers jours des déments frappés de paralysie musculaire.

La mort ne s'effectua qu'au retour des premiers froids, en octobre 1824; une infiltration œdémateuse s'était manifestée, depuis quelque temps, dans les membres du côté gauche, qui étaient complétement immobiles et même rétractés. La jambe droite conservait encore, ainsi que le bras correspondant, un reste de mobilité, mais le déplacement de ces membres, ainsi que l'articulation des sons, s'accomplissait avec lenteur. Le dévoiement était intense et n'avait pu être être calmé par l'emploi des moyens ordinaires; enfin la vie parut s'éteindre sous la double influence de la phlegmasie intestinale et de la périencéphalite.

Autopsie cadavérique. — Le crâne a acquis une épaisseur considérable; il se brise avec beaucoup de difficulté.

Il existe dans l'intervalle des feuillets arachnoïdiens une quantité considérable de sérosité, et qui est évaluée à près de cinq cents grammes pour chaque cavité arachnoïdienne; ce liquide s'est probablement échappé par des déchirures qui ont pu s'opérer dans la trame de la pie-mère.

Le feuillet viscéral de l'arachnoïde n'est ni rouge ni épaissi; il n'est point séparé de la pie-mère par cette espèce d'infiltration séreuse qui est si commune dans la périencéphalite chronique.

La face interne de la pie-mère adhère, à droite comme à gauche, à la superficie du cerveau. Presque partout on éprouve de la résistance en cherchant à la séparer de la substance corticale; elle entraîne même, en se détachant des circonvolutions, de larges plaques d'une substance grise dont l'aspect est comme granulé. De larges éraillures marquent par-ci par-là, sur la convexité des deux hémisphères, la place des principaux foyers d'adhérence. Des lésions en tout semblables se rencontrent sur les lobules antérieurs, sur le trajet des scissures interlobulaires et sur les deux côtés de la grande faux du cerveau.

La substance grise offre une teinte violacée sur toutes les surfaces éraillées; elle reprend sa couleur cendrée au fur et à mesure que la lame du scalpel pénètre dans ses couches profondes; sa consistance générale n'est pas altérée.

La substance blanche des deux hémisphères est à peu près dans son état normal; sa consistance paraît cependant légèrement augmentée dans la région qui correspond à la voûte des grands ventricules.

Ces cavités sont larges, remplies de sérosité; la commissure antérieure n'existe pas.

Le corps strié droit contient dans son épaisseur une ancienne caverne; elle est peu étendue, comme obstruée par une membrane lisse et transparente; la matière colorante du sang n'a point laissé l'empreinte de sa couleur ni sur la fausse membrane interstitielle, ni sur la substance nerveuse adjacente.

Le cervelet et ses membranes sont exempts d'altération : rien de particulier vers le pont de Varole.

Le canal rachidien est ouvert avec beaucoup de précaution; à peine la moelle est-elle mise à découvert qu'on aperçoit à la surface de la dure-mère, depuis la troisième jusqu'à la septième vertèbre, un liquide sanguinolent qui a pénétré jusque dans le tissu cellulaire qui avoisine la face postérieure du prolongement rachidien, et dont l'extravasation ne peut être que très-récente.

En pénétrant dans l'espèce d'étui que
la dure-mère, on observe une cou

déposé entre les deux feuillets arachnoïdiens : ce sang repose presque immédiatement sur la surface postérieure de la moelle qui ne paraît pas avoir cédé cependant à l'effet de la compression, car dans toute son étendue elle est ferme, douée d'une coloration normale et parfaitement saine.

Le tissu du cœur est mou; le volume de cet organe n'est pas augmenté.

En palpant avec les doigts la surface des poumons, on rencontre çà et là une résistance qui est produite par des masses tuberculeuses; en divisant avec le tranchant d'un scalpel les noyaux résistants, on pénètre dans des cavernes remplies de sanie et traversées par des brides vasculaires. Ces foyers résultent de la fonte de dépôts tuberculeux dont une portion est restée dure et crie sous les efforts de l'instrument tranchant.

La membrane interne de l'estomac est d'un blanc mat; ses rides sont saillantes.

Les villosités qui existent sur les replis du duodenum réfléchissent une couleur noire; elles représentent par leur ensemble une surface charbonnée dans le voisinage de l'anneau pylorique; les villosités des intestins grêles sont moins brunes, et elles reprennent leur couleur normale dans les environs du cœcum.

Le pancréas, la rate, le foie, les reins, la vessie urinaire, sont dans l'état le plus sain.

I. Pendant une période assez longue, les symptômes d'affaiblissement musculaire qui s'étaient manifestés sur cet officier existaient à un degré à peu près égal vers l'un comme vers l'autre côté du corps; on était fondé à croire, d'après cela, que l'état inflammatoire qui donnait lieu à cet affaiblissement, ainsi qu'aux autres désordres fonctionnels, devait se trouver réparti d'une manière à peu près uniforme à la surface de chaque lobe cérébral. Mais huit mois environ avant l'époque où l'on commença à craindre pour ce dément les approches d'une terminaison funeste, il présenta tout à coup à gauche les symptômes d'une hémiplégie parfaitement caractérisée, et, lorsque plus tard, il recouvra en partie la liberté de se servir de son bras et de sa jambe gauches, on continua toujours à noter une prédominance de la paralysie vers ce même côté : la manifestation de pareils accidents intercurrents annonçait ou une aggra-

vation dans l'état inflammatoire depuis longtemps existant à la surface du lobe cérébral droit, ou la formation d'un autre foyer d'altération dans la profondeur de ce même hémisphère.

II. Outre les lésions qu'on rencontre habituellement à la surface des hémisphères cérébraux dans la plupart des cas de périencéphalite chronique diffuse simple, on a encore pu constater l'existence d'une cicatrice celluleuse assez large dans l'épaisseur du corps strié droit de ce paralytique : personne n'aurait hésité autrefois à rattacher la formation de cette cicatrice à l'existence d'un foyer d'hémorrhagie en cet endroit, nous nous bornerons à affirmer pour l'instant qu'il avait dû exister sur ce point, au moment où l'hémiplégie s'était révélée à gauche, un foyer inflammatoire localisé ou avec ou sans caillot sanguin.

III. « Un instituteur entre à Saint-Yon avec de la tristesse et une disposition à l'insomnie. Il se croit atteint d'une affection grave qu'il attribue au sang. Des hémorrhoïdes dont il est atteint sont le prétexte de cette opinion. Il adresse au médecin de longs rapports sur sa santé, tous pleins de détails minutieux et insignifiants. Il se croit l'objet de persécutions.

« Après quelques mois, le malade engraisse, devient gai, demande à sortir. L'intelligence paraît un peu affaiblie. Il croit que sa place d'instituteur l'attend et qu'il n'a qu'à se présenter pour la reprendre.

« Deux ans avant la mort, vertiges, agitation, congestion cérébrale, embarras de la parole, diminution de la sensibilité du côté gauche. Le malade veut sans cesse se lever; il tombe et ne peut se relever sans aide. Il traîne la jambe gauche. Après un mois, amélioration; le malade marche en traînant la jambe gauche : il veut s'en aller. Il a besoin d'aller trouver son ancien colonel qui lui doit huit cents francs. Il a été soldat, c'est-à-dire il s'est enrôlé dans le temps pour chasser l'usurpateur. Le malade se croit très-bon marcheur; il marche aussi vite que qui que ce soit. Il veut retourner à son école pour reprendre ses fonctions d'instituteur qu'il se dit très en état de remplir : l'intelligence s'affaiblit. Le côté gauche est plus faible que le droit, la parole est embarrassée. Des congestions cérébrales se répètent pendant les derniers mois de la vie, les jambes s'œdématient, il se forme à une d'elles un ulcère qui guérit. Une congestion cérébrale tue le malade en vingt-quatre heures.

IV. « Léger épaississement disséminé des membranes (cérébrales). Adhérences disséminées des membranes à la surface cérébrale. Ramollissement de toute l'épaisseur de la couche corticale dans la plus grande partie de l'étendue des hémisphères, notamment dans les points où il y a adhérence des membranes, où toute la couche se sépare en bouillie diffluente. Les lobes antérieurs sont courts et étroits. A la surface de la couche optique droite, dans le ventricule, existe une excavation pouvant loger un cotylédon de haricot : cette excavation a une couleur de rouille et est tapissée d'une membrane celluleuse. Dans l'épaisseur de la couche optique gauche existent plusieurs kystes hémorrhagiques anciens très-petits. La substance blanche cérébrale est molle et hypérémiée. La substance corticale cérébelleuse est molle et se détache par flocons en même temps que ses membranes[1]. »

V. Le développement de la périencéphalite chronique avait encore précédé, dans cette circonstance, la formation de la *cavité morbide*, dont on a constaté la présence dans la couche optique droite, et c'est sans doute à l'époque où cet instituteur avait commencé à traîner la jambe gauche sur le sol qu'un foyer inflammatoire avec ou sans épanchement sanguin avait dû se former vers le côté droit du cerveau. Les congestions et les recrudescences inflammatoires *locales* pouvant donner lieu à une prédominance de l'affaiblissement musculaire vers un membre ou vers une moitié du corps, tout aussi bien qu'une hémorrhagie avec caillot, il eût été téméraire de rattacher d'une manière positive, dans ce cas, la paralysie de la jambe à la formation d'une hémorrhagie interstitielle, mais les deux faits qui précèdent semblent indiquer que quelques-uns des accidents qui viennent traverser le cours de la périencéphalite pourront être rattachés peut-être à des hémorrhagies interstitielles profondes : aucun symptôme n'avait trahi, chez ce paralytique, l'existence des petits foyers qui avaient leur siége dans la couche optique gauche.

CENT SEIZIÈME OBSERVATION. — Un premier accès de monomanie suivi de guérison. Deuxième accès, guérison incomplète suivie d'une prompte rechute. Idées de grandeur, embarras de la prononciation, faiblesse des jambes, enfin attaques convulsives épileptiformes. Abolition de l'exercice intellectuel, progrès de la paralysie musculaire et mort. — Sérosité sanguinolente dans les cavités de l'arachnoïde cérébrale, infiltra-

[1] Parchappe, *ouvrage cité*, page 226.

tion de la pie-mère, adhérences de cette dernière membrane avec la surface du cerveau, coloration rouge de la substance corticale, vaste érosion sur le lobule moyen de l'hémisphère cérébral droit [1].

M. Picard, doué d'une constitution brune très-prononcée, présentant une taille haute et grêle, un caractère actif, mais un peu sombre, s'engage à vingt ans. A vingt-deux ans, il est fait prisonnier et transporté sur des pontons anglais, où il souffre des privations de toute sorte. Il ne tarde pas à devenir nostalgique et éprouve un véritable accès de lypémanie qui se dissipe au moment où il recouvre la liberté. Rentré au sein de sa famille, il se marie, obtient un emploi qui est en rapport avec son genre d'éducation et semble n'avoir plus rien à désirer. Six années s'écoulent au milieu d'occupations toujours renaissantes; des épreuves sans nombre ont semblé prouver la solidité de son intelligence; tout à coup cependant et sans causes appréciables, il tombe de nouveau dans la tristesse la plus profonde et cesse de manger en prétendant qu'on glisse du poison dans les aliments qu'on lui destine; il n'est point ému par les larmes de sa femme et refuse de revoir ses enfants. Il n'ignore point qu'il ne possède pour vivre, ainsi que les siens, que les modiques ressources de sa place; cependant il néglige ses travaux et passe ses journées à méditer dans son imagination des projets sinistres. Enfin il en vient à attenter à ses jours, et on prend le parti de le soumettre à l'isolement et à un traitement régulier.

Trois mois de soins assidus produisent en lui un changement total. Bientôt il entre en convalescence, s'obstine à reprendre immédiatement ses anciennes occupations et s'y livre sans aucun ménagement. Il éprouve une rechute au bout de cinq semaines; on l'isole de nouveau; mais, pour cette fois, les efforts du traitement ne sont point suivis du même succès.

M. Picard fut conduit à Charenton au commencement de l'hiver de 1824; il avait alors trente-huit ans, était aliéné depuis environ onze mois, et on s'attendait à le voir guérir au commencement du printemps suivant. Je l'examinai soigneusement quelques heures après son entrée dans l'établissement. Il portait la tête haute, et offrait dans l'ensemble de la physionomie une expression remarquable de dédain. Il n'était plus triste, parlait peu et se croyait bien au-dessus des autres hommes. Je l'invitai à marcher; il me dit avec

[1] Voyez mon *Traité de la paralysie considérée chez les aliénés*. 1826. page 260.

humeur qu'on ne donnait pas d'ordre à un maréchal de France et au plus riche propriétaire d'Europe. Je jugeai au ton de sa voix que sa langue était paralysée. Le lendemain, je le suivis à la promenade, je constatai qu'il chancelait en marchant; ses jambes avaient de la peine à soutenir le poids du corps; personne ne contesta l'existence d'un commencement de paralysie musculaire générale, et M. Royer-Collard déclara la maladie au-dessus des ressources de la médecine.

Au bout de vingt jours, M. Picard a un accès d'épilepsie étant assis auprès d'une table; il est renversé sur le carreau, perd connaissance, éprouve dans les membres quelques secousses convulsives et passe huit minutes dans la stupeur. Lorsque j'arrivai pour lui porter secours, il était encore étendu sur le dos, ayant les yeux renversés, la face immobile, le pouls presque naturel : le soir, il ne se portait pas plus mal que de coutume.

Au commencement de l'été, sa constitution commença à s'altérer. Cet aliéné n'avait eu ses accès d'épilepsie que de loin en loin; depuis longtemps son intelligence était frappée d'une excessive faiblesse et ses jambes n'exécutaient plus que difficilement les mouvements nécessaires à la locomotion. Il marchait encore, mais ses genoux fléchissaient à chaque pas, et une sorte de prévoyance instinctive l'engageait à rester assis. Il parlait rarement et considérait d'un regard indifférent tout ce qui se faisait autour de sa personne sans jamais y prendre aucune part active. Il mangeait bien, se salissait souvent et offrait tous les caractères propres à la démence. Les bras agissaient encore, mais leur force était singulièrement diminuée; la sensibilité persistait sur tous les points du corps; la paralysie musculaire existait au même degré des deux côtés du corps.

Au mois d'août, la progression devint tout à fait impossible; M. Picard commença à rester chaque jour à demeure sur son fauteuil, et il fut facile de prévoir que sa mort ne se ferait plus beaucoup attendre. Ses forces étaient presque totalement épuisées, il ne se soutenait plus qu'avec des liquides et allait cinq à six fois à la garde-robe toutes les vingt-quatre heures; ses déjections avaient un caractère diarrhéique. Il mourut vers le milieu de septembre 1825, et s'éteignit sans présenter pendant la période d'agonie aucun phénomène cérébral intercurrent digne d'être noté.

AUTOPSIE CADAVÉRIQUE. — Le crâne est sain ; on s'aperçoit, en enlevant sa voûte osseuse, que les hémisphères cérébraux ne remplissent pas entièrement, vis-à-vis la région frontale, la cavité de la dure-mère : cette membrane fibreuse, au lieu d'être tendue, forme des plis et paraît affaissée.

On donne issue, en pénétrant dans la double cavité de l'arachnoïde cérébrale, à de la sérosité sanguinolente dont la quantité s'élève à cent grammes environ. L'arachnoïde viscérale et la pie-mère sont épaissies et d'une couleur bleuâtre sur la face supérieure des hémisphères cérébraux principalement. La pie-mère est en même temps soudée aux circonvolutions vers un grand nombre de points. La substance corticale superficielle est légèrement teinte en rouge.

A la partie supérieure du lobule moyen, du côté droit, on découvre en outre une *altération locale*. Cette altération est représentée par une excavation superficielle de vingt-quatre millimètres de long sur douze millimètres de large dirigée suivant la longueur d'une circonvolution : la méningine et la méningette la recouvrent sans adhérer à ses parois. En enlevant ces membranes, on voit qu'il s'est effectué en cet endroit une perte de substance, et que la substance grise a cessé d'y exister. La substance fibreuse est même corrodée dans le fond de ce foyer, à la profondeur de deux millimètres environ. Cette cavité est exempte de coloration, d'humidité et n'offre aucun enduit particulier.

La substance blanche est examinée dans les différentes régions des hémisphères cérébraux ; elle est jugée saine. Le cervelet et la moelle allongée paraissent dans les conditions les plus normales.

Les poumons et le cœur sont exempts d'altérations.

Les villosités de l'estomac et celles de l'iléon offrent une teinte charbonnée et noire.

I. On a pu se convaincre, tant par le caractère des altérations qui s'étaient formées sur ce militaire à la superficie des hémisphères cérébraux que par le caractère des phénomènes fonctionnels qu'il avait présentés pendant une longue période de démence et de paralysie générale incomplète, que la surface des circonvolutions cérébrales avait dû être longtemps occupée chez lui par une inflammation diffuse chronique.

II. Il devient évident aussi, à en juger par la manière uniforme et partout égale dont l'affaiblissement musculaire s'était manifesté dans ce cas vers les quatre membres, que la *vaste érosion* qui a été rencontrée sur ce dément, à la superficie du lobule moyen droit, n'avait dû s'y former qu'à une période déjà très-avancée de la périencéphalite chronique diffuse, et alors que ce malade ne pouvait plus effectuer aucun mouvement de progression, car à une époque plus rapprochée du début de l'encéphalite diffuse, et alors que les membres pouvaient encore agir sous l'influence de sa volonté, on aurait été informé de l'existence d'une pareille ulcération par la prédominance de la paralysie à gauche. Rien de pareil n'ayant été noté, on doit en inférer que cette altération locale n'avait pris naissance qu'après la phlegmasie diffuse.

III. Il est presque inutile de répéter que la formation de ce foyer de désordre était due à la prédominance de l'inflammation à la surface du lobule moyen droit. La région représentée dans ce cas par un enfoncement avait dû s'imprégner d'abord de fibrine, passer à l'état de ramollissement, se charger de produits granuleux et se convertir en cicatrice celluleuse : nous aurons par la suite de fréquentes occasions d'étudier de pareilles cicatrices.

QUATORZIÈME SÉRIE

DES CAS OU LE COURS DE LA PÉRIENCÉPHALITE CHRONIQUE DIFFUSE A ÉTÉ TRAVERSÉ SOIT PAR DES ATTAQUES ÉPILEPTIQUES OU A FORME ÉPILEPTIQUE, SOIT PAR DES SYMPTOMES DE PARAPLÉGIE ET OU L'AXE NERVEUX RACHIDIEN A ÉTÉ TROUVÉ A L'ÉTAT INFLAMMATOIRE AU MOMENT DE L'AUTOPSIE [1].

CENT DIX-SEPTIÈME OBSERVATION. — A trente-huit ans six mois, attaque épileptiforme subite suivie d'une débilitation intellectuelle passagère et d'une sensation de faiblesse dans le côté droit; à trente-neuf ans quatre mois, nouvelle attaque convulsive suivie de gêne de la parole et d'un commencement de démence; à quarante ans, symptômes d'aliénation mentale, gêne de la parole plus prononcée, démarche mal assurée; attaques éclamptiques à des espaces très-rapprochés; mort à quarante ans et demi à la suite d'une longue période convulsive et comateuse. — Pie-mère cérébrale congestion-

[1] Dans la périencéphalite diffuse aiguë l'axe nerveux rachidien participe très-souvent à l'état inflammatoire des organes intra-crâniens. (Voir Parent-Duchatelet et Martinet, *Recherches sur l'inflammation de l'arachnoïde*, faits 40, 41, 130, 131, 132, 133, 135, 137.)

La même chose doit arriver souvent dans les cas de périencéphalite chronique diffuse.

née, adhérente aux circonvolutions cérébrales, surtout à gauche; décortication de la substance grise qui offre une teinte violacée et un degré d'injection peu ordinaire; injection sanguine de la substance médullaire, au sein des deux hémisphères cérébraux; couleur bistrée du corps strié gauche, teintes violacées du corps strié droit, couleur rouge et violacée dans les tubercules quadrijumeaux, cervelet singulièrement coloré ainsi que la surface du quatrième ventricule, vaisseaux rachidiens gorgés de sang, moelle épinière très-injectée, affectée d'un commencement de ramollissement. Études faites à l'aide du microscope.

M. Ambroise, âgé de quarante ans et demi, est doué d'une constitution grêle, d'un tempérament nerveux; il a reçu une éducation passable, possède un caractère facile, une intelligence ordinaire et ne s'est jamais livré à aucun genre d'excès; il est marié, père de deux enfants et très-attaché à toute sa famille. Sa profession de limonadier l'oblige à mener une vie très-active; on ne lui connaît point de parents aliénés, mais il est sujet à des maux de tête assez violents; il a eu anciennement des hémorrhoïdes et des saignements de nez qui n'ont plus reparu depuis sa trente-cinquième année. Après avoir joui pendant longtemps d'une très-grande aisance, il a été presque totalement ruiné par des expropriations, par des procès qui l'ont beaucoup tourmenté, et il a fini par s'abandonner au découragement. Rien n'annonçait encore, néanmoins, que son intelligence fût menacée, lorsqu'il fut subitement atteint, à trente-huit ans et dix mois, d'une forte attaque épileptiforme.

Pendant cette attaque, dont la durée n'est que de quelques minutes, il ne donne aucun signe de connaissance et ses membres sont agités de convulsions. Lorsque les phénomènes convulsifs ont disparu, il continue pendant plusieurs heures à rester en proie à la stupeur. Lorsque ses sens commencent à s'ouvrir de nouveau aux impressions du monde extérieur et qu'il fait des efforts pour se tenir debout, il penche sur le côté droit et a l'air tout abasourdi; ses idées sont confuses, sa parole est très-embarrassée : tous ces troubles fonctionnels ont cessé au bout de quelques jours.

A trente-neuf ans et quatre mois, M. Ambroise est renversé par une seconde attaque à forme éclamptique. A partir de ce moment, sa prononciation est restée gênée, sa mémoire infidèle, et il n'a plus été capable de gérer ses affaires.

A quarante ans, M. Ambroise a éprouvé au moins neuf attaques pareilles à celle dont nous venons d'exposer les caractères, et il est

rare qu'il passe plus de quarante ou de cinquante jours sans éprouver des atteintes de convulsions. Il lui arrive maintenant de commettre des actes déraisonnables, et on se décide à le faire admettre à Charenton.

Lorsque nous l'interrogeons pour la première fois, il se montre très-désireux de se rétablir et paraît avoir des idées assez nettes sur sa position. Ses raisonnements sont encore assez bien coordonnés, mais on s'aperçoit facilement que sa mémoire n'est pas toujours sûre. Sa physionomie est calme, sa tenue excellente. Il articule difficilement les finales des mots et décrit des courbes, tout en s'efforçant de marcher en ligne droite. Il paraît jouir d'une santé parfaite sous tous les autres rapports.

Au bout de quelques jours de séquestration, les signes de démence commencent à devenir très-manifestes : ce malade est parfois embarrassé pour se retrouver dans un espace restreint; il ne repose pas la nuit, trouble le repos des autres malades et ne se souvient plus le soir de ce qui lui est arrivé dans la matinée. (Bains frais, pédiluves, boissons nitrées, lavements purgatifs, alimentation peu abondante.)

A quarante ans et un mois, explosion de nouveaux accidents convulsifs dont la manifestation a été subite et la durée courte. Pendant cette période d'attaques, car M. Ambroise en a éprouvé plusieurs dans un intervalle de quelques heures, il est couché sur le dos et absolument insensible; sa respiration est bruyante et sa peau froide; ses yeux sont largement ouverts, ses pupilles dilatées; des secousses incessantes ébranlent ses quatre membres et tous les muscles de sa face : la stupeur ne s'éclipse nullement dans l'intervalle qui sépare chaque nouvelle crise. (Saignée, sinapismes, potions purgatives, application de sangsues aux tempes.)

Lorsque M. Ambroise a recouvré toute sa connaissance, on note une grande confusion dans ses conceptions; il est comme abruti, articule mal les sons, dirige très-mal les mouvements de ses membres droits, a la sensibilité tactile plus émoussée à droite qu'à gauche. Il peut cependant se lever et reprendre son train de vie ordinaire dès le cinquième jour; il continue pendant quelque temps à laisser voir des signes de faiblesse à droite.

A quarante ans deux mois, vertiges épileptiformes : dans certains moments, M. Ambroise devient pâle et chancelant; il tourne

de gauche à droite et se trouve forcé de s'asseoir pendant quelques secondes ; à la suite de ces espèces d'éblouissements, ses idées sont confuses, il ne sait plus se diriger, manger d'une manière convenable, aller seul au cabinet d'aisances : il lui arrive même de se salir avec ses déjections ; il a l'air hagard, la démarche mal assurée, la parole gênée : on lui administre des pédiluves, des purgatifs et on ne lui accorde que peu d'aliments ; il boit des tisanes acidulées.

A quarante ans trois mois, les périodes convulsives deviennent si fréquentes qu'il est difficile de les compter. Parfois elles se succèdent si rapidement que la connaissance n'a pas le temps de se rétablir pendant l'intervalle des accès ; cinq, six attaques éclatent souvent dans une même journée : tantôt les phénomènes éclamptiques sont violents comme dans l'épilepsie forte, tantôt comparables seulement à de légers tressaillements comme dans les vertiges.

A quarante ans quatre mois, la démence et la paralysie générale sont très-avancées : ce malade ne sort presque plus de l'infirmerie ; il a un appétit vorace, se plaint souvent de constipation, et conserve néanmoins encore une apparence de fraîcheur. On s'aperçoit qu'il cesse d'être assailli par les convulsions lorsqu'il garde la position horizontale, mais lorsqu'il cherche à faire quelques pas dans la salle, il est presque aussitôt repris d'éblouissements et il est obligé de s'asseoir à la hâte ou de s'étendre sur son lit.

A quarante ans six mois, le 13 avril, M. Ambroise est pris d'attaques violentes. Pendant vingt-quatre heures, il ne donne que de loin en loin quelques signes vagues de sensibilité ; le reste du temps ses yeux sont fixes, tournés en haut et ses quatre membres agités par de forts tressaillements convulsifs ; son pouls est petit, accéléré, sa respiration très-embarrassée. (Sinapismes et vésicatoires aux cuisses.)

Le 14 avril, il est sorti du coma ; il peut avaler quelques médicaments liquides, il reconnaît à peine les personnes qui le soignent, s'effraye du moindre bruit et s'agite beaucoup sous ses couvertures : son pouls est moins accéléré, sa peau moins chaude. (Pédiluves, lavements purgatifs, boissons émétisées.)

Le 17 avril, on essaye de le faire lever. Il a beaucoup de peine à se tenir en équilibre sur ses pieds ; il lance ses jambes en avant en

cherchant à changer de place, et bientôt ses cuisses s'affaissent sous le poids de son corps.

Il comprend à peine le sens des questions qu'on est à même de lui faire, est très-embarrassé pour y répondre et ne sait même plus porter lui-même les liquides à sa bouche : il n'a plus la conscience de ses besoins, et ses vêtements comme son lit commencent à être salis par ses déjections.

Le 27 avril, répétition de nouvelles scènes convulsives ; coma pendant plusieurs heures.

Le 28 avril, coma continuel ; intervalles très-courts entre chaque manifestation des scènes éclamptiques. (Vésicatoire au mollet.)

Le 29, continuation de la période comateuse, accumulation de l'urine dans la vessie, diminution des forces et mort.

AUTOPSIE CADAVÉRIQUE. — Le crâne est épais d'un centimètre, dur, comme éburné ; sa substance diploïque est violacée. La dure-mère est couverte d'expansions vasculaires non-seulement en avant et sur les côtés, mais encore en arrière.

Les cavités de l'arachnoïde ne contiennent aucun liquide.

La pie-mère qui enveloppe les deux hémisphères du cerveau est mince, exempte d'infiltration, toute composée en apparence de milliers de filaments vasculaires fins, déliés, croisés et entre-croisés entre eux, rougis par du sang ; sur trois circonvolutions de la face supérieure du lobe gauche, les filaments vasculaires sont tellement confluents que leur réunion ressemble à des sugillations localisées.

Cette pie-mère se brise sous les dents de la pince qui cherche à la saisir ; elle est donc difficile à enlever.

Elle a contracté des adhérences à gauche sur le côté de la scissure interlobaire et en avant ; là, la substance corticale se sépare comme une *virole* de la substance blanche, de sorte qu'elle est détachée par l'inflammation des parties qu'elle est destinée à recouvrir.

A droite, sur le lobule antérieur et en dehors de la grande scissure interlobaire, dans l'étendue de deux centimètres, la substance grise est violacée, comme meurtrie et facile à séparer de la substance médullaire.

[illegible] dépouillée de ses enveloppes est humectée

de sang violacé ; des couches de sang suintent de nouveau au fur et à mesure qu'on essuie celui qui s'est déjà écoulé.

A l'intérieur, la substance grise est abondante et très-injectée ; son reflet est comparé à celui des fleurs de coquelicot. A la base des deux hémisphères cérébraux, la teinte est des plus difficiles à exprimer, mais la couleur violette de l'élément cortical est poussée à l'extrême.

La substance blanche contient beaucoup de sang et beaucoup de tubes vasculaires rougeâtres. La consistance de l'élément nerveux est généralement ferme.

Les vaisseaux qui rampent sur les parois des deux ventricules latéraux sont très-amples et turgescents.

Le corps strié gauche offre un reflet de *peau de chamois* uniforme ; il est ferme. Le corps strié droit est comme zébré de jaunâtre et de violet : les plaques violettes prédominent.

Le plancher des tubercules quadrijumeaux est rouge, humide, un peu violet.

La pie-mère du cervelet est mince et toute vasculaire.

L'élément gris du cervelet est violacé comme s'il eût séjourné dans une décoction de racine d'orcanette.

La substance grise de la protubérance annulaire, celle du quatrième ventricule est comme peinte en violet.

Les sinus du rachis sont gorgés de sang ; la dure-mère elle-même offre sur certaines régions des filets vasculaires ramifiés et rougeâtres.

Tous les vaisseaux qui appartiennent au prolongement rachidien, tous ceux qui se voient sur le trajet des commissures de cet organe sont fortement injectés.

Lorsqu'on a mis à découvert la substance grise qui se trouve contenue à droite et à gauche dans les parties latérales des différentes régions de la moelle spinale, on est surpris de la quantité de filaments vasculaires rougeâtres qui se dessinent dans l'épaisseur de cette substance ; on s'aperçoit en même temps qu'elle est humide et facile à disgréger sur plusieurs points de la région cervicale et aussi sur la fin de la région dorsale ; la couleur violacée prédomine partout où l'élément nerveux a perdu sa consistance normale. La substance blanche de cette moelle est humide ; elle est moins ferme que dans l'état normal.

La plèvre gauche est humide, couverte par une exsudation pseudo-membraneuse rouge et déjà vascularisée : le tissu du poumon gauche est très-injecté et un peu moins perméable à l'air que dans l'état sain. Le poumon droit est exempt d'altération. Le cœur est petit, parfaitement sain.

Les organes digestifs sont à l'état normal, seulement les organes parenchymateux, tels que la rate et le foie, contiennent du sang en abondance.

Études microscopiques. —Nous examinons sur un grand nombre de préparations : 1° le tissu du prolongement rachidien; 2° le tissu de la protubérance annulaire; 3° le plancher des tubercules quadrijumeaux; 4° la couche grise des deux corps striés; 5° la substance corticale d'un certain nombre de circonvolutions.

La moelle dorsale est plus ferme que la portion cervicale. Sa substance grise est traversée par des tubes vasculaires d'un calibre considérable, remplis de sang violacé. Les fibres à renflements sont saines; elles laissent voir de distance en distance dans leurs intervalles de grandes cellules granulées oblongues, grandes comme de petits noyaux d'olives et mêlées à des granules moléculaires.

Au fur et à mesure que l'on se rapproche de la seconde vertèbre cervicale, la moelle devient plus molle; la quantité de disques mûriformes et granulés qu'elle contient va aussi en augmentant; enfin, il arrive une région où tous les interstices de fibres longitudinales sont comme tatoués d'un nombre immense de ces grosses productions.

On voit à côté d'elles des sphères opalines non grenues, de la grosseur de deux centièmes de millimètre que je prends pour la matrice des sphères grenues; ces produits sont un peu moins confluents que les globules agminés. Les globules moléculaires fourmillent dans toutes les préparations.

Les troncs et les embranchements vasculaires sont remarquables par leur ampleur; ils couvrent tout de leurs dichotomures; ils sont largement incrustés de granules noirs, menus comme une poussière qui leur forme partout un revêtement épais; ils contiennent du sang jaunâtre. L'inflammation de la moelle spinale est donc portée au taux le plus élevé, à son sommet.

Les vaisseaux de la substance grise du pont de Varole sont comme de gros boyaux tortueux, remplis de sang violet. Les

disques mûriformes existent dans cette région, mais en petit nombre.

Les vaisseaux du cervelet couvrent tout l'élément nerveux de leurs embranchements subdivisés à l'infini ; ils sont dilatés, pleins de sang, colorés d'une manière tranchée en violet; l'injection vasculaire me semble poussée au dernier degré d'intensité ; des globules de sang sont extravasés dans certains points du cervelet.

La substance qui avoisine les tubercules quadrijumeaux est sillonnée de tubes vasculaires de couleur amarante; les disques granulés, à forme oblongue, mûriformes, existent au nombre de huit ou dix dans une première préparation faite avec cette substance.

L'aspect pourpré de la substance grise du corps strié droit est dû à l'état pléthorique de ses vaisseaux et à la couleur du sang qui s'y trouve contenu.

La couleur de rouille du corps strié gauche est due à l'état jaunâtre des tubes vasculaires, à la présence de granules moléculaires et à celle de cellules granulées de couleur orangée.

La substance grise de la périphérie du cerveau, celle qui est la plus endommagée et la plus injectée, contient d'énormes torsades de vaisseaux tortueux, des globules sanguins libres, souvent agglutinés entre eux et quelques disques grenus mal formés; elle est humide, car le liquide qui la pénètre suffit pour former des courants avec les globules sanguins. L'état de turgescence des capillaires constitue son altération la plus marquante. La substance blanche n'est qu'injectée.

I. Le cervelet, les tubercules quadrijumeaux, la région du quatrième ventricule, la substance de la protubérance annulaire, la moelle cervicale, toute la moelle spinale participaient sur ce limonadier à l'état inflammatoire de la substance corticale du cerveau, à l'état inflammatoire des deux corps striés, et le taux de l'inflammation était considérable dans la plupart des régions que nous venons d'énumérer ; il ne faut donc pas s'étonner si les phénomènes fonctionnels ont constamment affecté, depuis le début de l'encéphalite jusqu'à la mort de M. Ambroise, les formes les plus graves : nous inclinons à croire néanmoins que le retour des accès éclamptiques devait être occasionné, surtout dans ce cas, par l'ac-

cumulation du sang dans la région des tubercules quadrijumeaux et du bulbe rachidien, mais l'inflammation avait envahi dans cette circonstance un si grand nombre d'emplacements qu'il est difficile de décider si l'explosion des attaques convulsives était uniquement occasionnée par l'état des lobes cérébraux, par l'état du cervelet, par l'état des tubercules quadrijumeaux ou par les conditions fâcheuses où se trouvaient ici toutes ces parties.

II. La paralysie avait prédominé dans le principe dans tout le *côté droit du corps;* le lobe *gauche* du cerveau et le corps strié *gauche* avaient dû être atteints au début de la maladie à un degré plus considérable encore que le lobe cérébral droit et que le corps strié droit; les lésions étaient encore prédominantes dans l'hémisphère *cérébral gauche* au moment de l'autopsie.

III. Au demeurant, c'est la concentration du travail inflammatoire vers la moelle cervicale et vers le cervelet qui a dû entraîner l'issue funeste, et accélérer la mort de M. Ambroise.

Cent dix-huitième observation. — Abus longtemps continué des boissons alcooliques; à trente-neuf ans, délire gai avec trémulation des bras, symptômes de gêne dans la parole et dans la démarche; bientôt station debout difficile, démarche bizarre et tout à fait disharmonique, affaiblissement intellectuel; retour fréquent de courtes attaques convulsives comparables à des vertiges, augmentation de la faiblesse de tous les agents musculaires; au bout de six mois, violente attaque comateuse avec tressaillements convulsifs généraux, et mort après trente heures de stupeur intellectuelle. — Adhérence de la pie-mère au cerveau, à la surface du cervelet. Substance corticale généralement colorée et injectée. Injection de la substance médullaire, forte coloration de la protubérance annulaire, inflammation et ramollissement de la moelle cervicale, induration de la moelle dorsale et du bulbe lombaire, inflammation de la queue de cheval. — Études faites au microscope.

M. Étienne, âgé de trente-neuf ans et demi, soldat dans la garde de Paris, est grand et fortement constitué; il paraît doué d'un caractère doux et facile, et il était généralement aimé de ses chefs et de ses camarades.

Il a beaucoup abusé, depuis quelques années surtout, des liqueurs fermentées, principalement de l'absinthe, saisissant à toute heure de chaque journée les occasions qu'il pouvait trouver pour boire de ces liquides. A trente-six ans, il a fait une chute de cheval et s'est cassé une jambe; il a été bien guéri de cette fracture. A trente-sept ans, il a été atteint d'une diarrhée qui régnait d'une manière épidémique dans sa compagnie, mais cette affection intestinale ne l'a retenu que quelques jours à l'hôpital.

A trente-neuf ans, il a été forcé de rentrer au Val-de-Grâce, d'où il a été aussitôt évacué sur Charenton.

Au moment de son admission, le 5 juin, il est en proie à une certaine excitation, parle beaucoup et tient des propos déraisonnables; il se laisse aller à des élans de gaieté extraordinaires, rit sans sujet et s'abandonne malgré lui à l'exubérance de sa joie.

Les muscles de son visage sont agités par des frémissements involontaires; ceux de ses membres sont agités par des secousses; ses mains sont affectées de trémulation, ses jambes sont chancelantes, sa démarche est irrégulière et titubante.

La santé générale ne laisse rien à désirer, M. Étienne mange beaucoup; il n'accuse aucune douleur, peut rester levé depuis le matin jusqu'au soir, s'habiller et se déshabiller sans le secours des infirmiers : la tenue de sa personne laisse déjà beaucoup à désirer.

Pendant le cours de juillet, l'état cérébral ne s'améliore point. M. Étienne a beaucoup de peine à coordonner ses idées; sa mémoire est souvent en défaut; il obéit par instants à une sorte de pétulance désordonnée, sa prononciation est très-gênée; il lui arrive de se salir à son insu; ses vêtements trahissent un défaut de soin extraordinaire. (Usage des bains tièdes, saignée de quatre cents grammes.)

Pendant le cours d'août, l'excitation disparaît d'une manière à peu près complète; M. Étienne se comporte maintenant comme un homme raisonnable, mais la sphère de ses conceptions est des plus bornées; il touche déjà aux limites de la démence. Démarche très-difficile, chutes involontaires fréquentes.

En septembre, la démarche commence à attirer l'attention par la bizarrerie de son mécanisme. Chaque fois que M. Étienne veut marcher, il se lève brusquement de son siége et oscille pendant quelques secondes comme s'il allait tomber; ses jambes finissent cependant par se mettre en mouvement, mais M. Étienne chancelle à chaque pas comme un homme pris de vin. Il y a dans l'action des jambes un défaut complet d'équilibre ou plutôt une disharmonie qui rappelle ce qui se passe dans la danse de Saint-Guy ou chez les animaux dont on a endommagé le cer
chissent, puis se redressent d'une manière
de l'autre, puis se rapprochent en

mutuellement, si bien que M. Étienne est obligé de s'asseoir en toute hâte après avoir parcouru un certain espace en décrivant mille sinuosités. On a cru remarquer néanmoins que l'état comme convulsif des membres abdominaux finissait parfois par devenir moins tranché lorsque M. Étienne était livré à lui-même, exempt d'émotions et en train de marcher seul depuis quelques instants : continuation des tremblements des bras, gêne considérable de la parole.

Au milieu d'octobre, la constitution de M. Étienne est déjà profondément altérée. Ce malade est sujet maintenant à des espèces d'*attaques* qu'on pourrait comparer à de courts vertiges, pendant lesquelles sa face se congestionne, tandis que ses yeux se convulsent, que ses paupières se contractent d'une manière spasmodique et que sa bouche se dévie faiblement. Tandis qu'il est sous l'influence de ces espèces de crises, ses lèvres sont tremblantes, les sons de sa voix mal articulés, ses jambes chancellent, et il glisse quelquefois de sa chaise jusque sur le parquet. Ces accidents spasmodiques se dissipent en général assez vite, mais ils se répètent facilement ; ils sont presque toujours suivis aussi d'une sorte d'excitation intellectuelle vague, d'une loquacité incohérente qui tient de la rêvasserie, d'une accélération très-marquée dans les battements du pouls. Les mouvements qui s'exécutent sous l'influence de la volonté sont encore plus difficiles que par le passé : M. Étienne marche à peine ; ses moindres pas sont saccadés ; il tombe souvent ; il cherche à se cramponner aux meubles, aux murs pour éviter de trébucher ; il salit son lit et ses vêtements avec ses déjections lorsqu'on néglige de le faire uriner. (Pédiluves fréquents, lavements purgatifs.)

En novembre, M. Étienne tombe dans un état voisin du coma, exempt de réaction convulsive, qui se dissipe facilement sous l'influence d'une émission sanguine ; mais, à partir de ce nouvel assaut, il est forcé de garder le lit et reste plongé dans la démence la plus absolue.

Le 28 du même mois, M. Étienne présente, à la visite du matin, un ensemble de symptômes des plus alarmants. Il est étendu sur le dos et tout à fait immobile ; sa figure est vultueuse, sa bouche largement ouverte, sa respiration stertoreuse ; il semble plongé dans la stupeur ; ses paupières sont largement écartées,

les globes de ses yeux saillants, fixés dans la même direction, ses pupilles sont immobiles, dilatées (celle de droite l'est à un degré plus marqué.) Lorsqu'on le touche, même légèrement, au front, ses traits se contractent et grimacent comme s'il était en proie à un mouvement de surprise ou d'effroi.

Lorsqu'on continue à l'examiner pendant quelque temps, on constate que les muscles de son visage sont tiraillés par de fréquentes ondulations spasmodiques, ses membres sont fréquemment ébranlés aussi par des espèces de tressaillements analogues à ceux que produirait le passage d'une étincelle électrique.

Les impressions du toucher augmentent le désordre de la fibre musculaire; car, dès qu'on irrite sur un point ou sur un autre la sensibilité tactile, on ne manque jamais de rendre plus sensibles les tressaillements des muscles de la face, les soubresauts des quatre membres : chaleur à la peau, accélération du pouls. (Saignée du bras, sinapismes aux mollets.)

Le 28 au soir, mieux relatif; M. Étienne peut entendre les questions qu'on lui adresse, quelquefois même il paraît en comprendre le sens et fait des efforts pour y répondre, mais il ne fait que balbutier des mots incohérents et mal articulés. Yeux injectés, hagards, physionomie très-altérée; reste de secousses spasmodiques à des intervalles variables; la volonté peut prendre l'initiative pour faire exécuter aux quatre membres quelques mouvements incomplets, restreints, saccadés. Sensibilité générale obtuse. (Cataplasme sinapisé, tisane purgative.)

Pendant la nuit, la déglutition devient décidément très-pénible, la respiration de plus en plus gênée, et ce malade expire après avoir passé quelques heures dans un état à peu près carotique.

Autopsie cadavérique. — M. Linas découvre avec habileté tout le prolongement rachidien et toute la masse cérébrale : les os sont partout imprégnés de sang. La dure-mère cérébrale est sillonnée de vaisseaux comme la dure-mère spinale; du sang et de la sérosité s'écoulent en assez grande abondance au moment où l'on incise les enveloppes du cerveau et surtout celles de la moelle épinière.

Les circonvolutions cérébrales sont amples, les anfractuosités en partie effacées par la turgescence de la substance corticale; la masse de l'organe est considérable.

La trame de la pie-mère cérébrale est épaissie, résistante, émi-

nemment vasculaire. La face interne de cette membrane adhère à l'élément nerveux tant à droite qu'à gauche; d'abord sur le parcours de la grande scissure interlobaire, ensuite à la face inférieure des deux lobules cérébraux antérieurs, puis à la base des lobules moyens, vis-à-vis des circonvolutions qui côtoient les pédoncules cérébraux.

L'écorce des circonvolutions est d'une couleur violacée; cette teinte augmente au fur et à mesure qu'on pénètre plus avant dans l'intérieur de l'élément cortical; la consistance de la substance nerveuse est faible.

La substance blanche est au contraire assez ferme, toute criblée de ponctuations rouges et comme barbouillée de sang.

La substance grise des corps striés est vivement colorée en rose.

La pie-mère cérébelleuse est difficile à enlever; elle entraîne avec elle sur une foule d'emplacements une couche épaisse de substance grise humide et peu consistante. Après cette opération, la surface du cervelet se montre humectée de gouttelettes de sang.

La protubérance annulaire se distingue par des reflets violacés qui varient suivant les couches de la substance grise.

Le bulbe rachidien est grêle; mais, au fur et à mesure que l'on s'avance vers la moelle cervicale, la substance nerveuse se montre plus jaune, plus humide et plus facile à désagréger par le moindre attouchement; les vaisseaux de cette région sont congestionnés.

La moelle dorsale est consistante, dure même sur quelques points; elle est comme tassée et atrophiée d'un bon tiers.

Le bulbe lombaire est comme renflé et très-résistant; à la coupe il résiste comme le ferait un fromage desséché.

Tous les filaments nerveux dont la réunion constitue la *queue de cheval sont rouges comme s'ils eussent macéré* dans un liquide colorant; les ligaments du canal rachidien participent à cette teinte; les vaisseaux qu'on aperçoit dans cette région sont turgescents et remplis de sang liquide.

Le cœur est volumineux; les poumons sont le siége d'un engouement hypostatique assez marqué.

Les viscères abdominaux sont tous parfaitement sains.

Études microscopiques. — La substance corticale du cerveau est d'abord étudiée; elle est remarquable par son état inflam[illegible]. De quelque côté qu'on l'attaque, elle se montre sillonnée

d'énormes conduits vasculaires qui se subdivisent en embranchements, en masquant l'élément nerveux : on aperçoit sur le parcours de ces vaisseaux des cellules granulées rassemblées par petits groupes et dont la teinte est grisâtre; d'autres cellules de même nature et plus amples encore sont disséminées çà et là dans tous les points des différentes préparations qu'on est à même d'examiner : quelques globules sanguins, mêlés à un liquide rosé, nagent au-dessous des lamelles de verre qui recouvrent toutes ces préparations, mais la substance grise ne se montre nulle part désagrégée.

L'état des capillaires est le même dans les corps striés qu'à la surface des hémisphères cérébraux; les cellules granulées abondent dans l'épaisseur de ces deux renflements; les fibres nerveuses y sont belles et bien conservées.

Les fibres de la moelle cervicale sont amples et généralement entières; elles sont humectées par un liquide trouble charriant des globules sanguins; de très-grandes cellules grenues, de couleur grise, se voient dans l'interstice de ces fibres; ces cellules sont très-multipliées dans certaines préparations.

Toutes les régions de la moelle dorsale contiennent aussi un certain nombre de disques granuleux, mais la couleur de ces disques est bien plus noire dans cette partie de l'organe rachidien que dans la moelle cervicale.

Les fibres nerveuses sont faciles à retirer des gaînes nerveuses qui forment les plexus de la queue de cheval; ces gaînes paraissent saturées d'hématosine. Les filaments nerveux sont comme tatoués d'espace en espace de cellules granulées d'un petit calibre, mais très-faciles à reconnaître; ces éléments se retrouvent sur tous les filaments nerveux que nous soumettons à un examen minutieux.

I. L'inflammation de la moelle spinale avait affecté dans cette circonstance une marche chronique, comme celle de la substance corticale du cerveau et du cervelet; c'est surtout à l'influence de la phlegmasie de l'organe rachidien qu'il faut rapporter les phénomènes bizarres qui se reproduisaient du côté des jambes, chaque fois que M. Étienne tentait de faire quelques pas en avant. Du reste, la répétition incessante des vertiges, l'exacerbation continuelle des tressaillements musculaires, pendant les derniers mois de la

vie, ne peuvent être attribuées qu'à la facilité avec laquelle de nouvelles quantités de sang venaient s'accumuler au sein des différents foyers que l'inflammation avait d'abord envahis : c'est évidemment à une recrudescence congestive et inflammatoire qu'il faut attribuer aussi les phénomènes comateux qui avaient précédé la mort : l'état de turgescence où l'on a trouvé au moment de l'autopsie les moindres vaisseaux de la substance cérébrale, les vaisseaux des corps striés, ceux du cervelet, de la protubérance annulaire, de la moelle cervicale et des nombreux filaments nerveux dont la réunion constitue la queue de cheval, ne permettent aucun doute à cet égard.

II. Nous avions principalement compté sur l'emploi des saignées, sur l'usage des bains, des purgatifs, des boissons délayantes, pour suspendre tout au moins sur ce cavalier, soit la rapidité de la périencéphalite, soit les progrès de la myélite; mais l'inflammation a continué à s'étendre tant en surface qu'en profondeur, malgré la persistance de tous nos efforts.

CENT DIX-NEUVIÈME OBSERVATION. — Coup sur la tête, perte de substance du pariétal gauche. Longtemps après, épilepsie; plus tard, symptômes de périencéphalite chronique. Au bout de six mois, accidents cérébraux aigus suivis de mort. — Perforation du pariétal gauche, sérosité abondante dans la double cavité arachnoïdienne, injection, infiltration de la pie-mère, qui adhère aux circonvolutions, etc. — Ramollissement spinal considérable [1].

M. Alain, maître charpentier, âgé de cinquante-deux ans, d'une taille élevée et d'une bonne constitution, reçut dans son enfance un coup violent sur le pariétal gauche; il y eut fracture et perte de substance de l'os; la guérison ne laissa pas de s'opérer pourtant sans accidents fâcheux; mais le tissu osseux ne se régénéra pas et le cerveau resta protégé seulement par des parties molles.

L'intelligence se développa comme à l'ordinaire; les fonctions encéphaliques et toutes les autres fonctions de l'organisme s'exécutèrent d'abord avec une parfaite régularité; Alain arriva à l'adolescence, apprit un état et bientôt après servit en qualité de militaire... Une nuit, on l'éveille en tirant des coups de pistolet à ses oreilles et en criant que l'ennemi s'approche... La frayeur le saisit et il a un premier accès d'épilepsie. Plus tard, les accès convulsifs

[1] Voir *Traité de la paralysie chez les aliénés*, pag. 250.

d'énormes conduits vasculaires qui se subdivisent en embranchements, en masquant l'élément nerveux : on aperçoit sur le parcours de ces vaisseaux des cellules granulées rassemblées par petits groupes et dont la teinte est grisâtre; d'autres cellules de même nature et plus amples encore sont disséminées çà et là dans tous les points des différentes préparations qu'on est à même d'examiner : quelques globules sanguins, mêlés à un liquide rosé, nagent au-dessous des lamelles de verre qui recouvrent toutes ces préparations, mais la substance grise ne se montre nulle part désagrégée.

L'état des capillaires est le même dans les corps striés qu'à la surface des hémisphères cérébraux; les cellules granulées abondent dans l'épaisseur de ces deux renflements; les fibres nerveuses y sont belles et bien conservées.

Les fibres de la moelle cervicale sont amples et généralement entières; elles sont humectées par un liquide trouble charriant des globules sanguins; de très-grandes cellules grenues, de couleur grise, se voient dans l'interstice de ces fibres; ces cellules sont très-multipliées dans certaines préparations.

Toutes les régions de la moelle dorsale contiennent aussi un certain nombre de disques granuleux, mais la couleur de ces disques est bien plus noire dans cette partie de l'organe rachidien que dans la moelle cervicale.

Les fibres nerveuses sont faciles à retirer des gaînes nerveuses qui forment les plexus de la queue de cheval; ces gaînes paraissent saturées d'hématosine. Les filaments nerveux sont comme tatoués d'espace en espace de cellules granulées d'un petit calibre, mais très-faciles à reconnaître; ces éléments se retrouvent sur tous les filaments nerveux que nous soumettons à un examen minutieux.

I. L'inflammation de la moelle spinale avait affecté dans cette circonstance une marche chronique, comme celle de la substance corticale du cerveau et du cervelet; c'est surtout à l'influence de la phlegmasie de l'organe rachidien qu'il faut rapporter les phénomènes bizarres qui se reproduisaient du côté des jambes, chaque fois que M. Étienne tentait de faire quelques pas en avant. Du reste, la répétition incessante des vertiges, l'exacerbation continuelle des tressaillements musculaires, pendant les derniers mois de la

vie, ne peuvent être attribuées qu'à la facilité avec laquelle de nouvelles quantités de sang venaient s'accumuler au sein des différents foyers que l'inflammation avait d'abord envahis : c'est évidemment à une recrudescence congestive et inflammatoire qu'il faut attribuer aussi les phénomènes comateux qui avaient précédé la mort : l'état de turgescence où l'on a trouvé au moment de l'autopsie les moindres vaisseaux de la substance cérébrale, les vaisseaux des corps striés, ceux du cervelet, de la protubérance annulaire, de la moelle cervicale et des nombreux filaments nerveux dont la réunion constitue la queue de cheval, ne permettent aucun doute à cet égard.

II. Nous avions principalement compté sur l'emploi des saignées, sur l'usage des bains, des purgatifs, des boissons délayantes, pour suspendre tout au moins sur ce cavalier, soit la rapidité de la périencéphalite, soit les progrès de la myélite; mais l'inflammation a continué à s'étendre tant en surface qu'en profondeur, malgré la persistance de tous nos efforts.

CENT DIX-NEUVIÈME OBSERVATION. — Coup sur la tête, perte de substance du pariétal gauche. Longtemps après, épilepsie; plus tard, symptômes de périencéphalite chronique. Au bout de six mois, accidents cérébraux aigus suivis de mort. — Perforation du pariétal gauche, sérosité abondante dans la double cavité arachnoïdienne, injection, infiltration de la pie-mère, qui adhère aux circonvolutions, etc. — Ramollissement spinal considérable [1].

M. Alain, maître charpentier, âgé de cinquante-deux ans, d'une taille élevée et d'une bonne constitution, reçut dans son enfance un coup violent sur le pariétal gauche; il y eut fracture et perte de substance de l'os; la guérison ne laissa pas de s'opérer pourtant sans accidents fâcheux; mais le tissu osseux ne se régénéra pas et le cerveau resta protégé seulement par des parties molles.

L'intelligence se développa comme à l'ordinaire; les fonctions encéphaliques et toutes les autres fonctions de l'organisme s'exécutèrent d'abord avec une parfaite régularité; Alain arriva à l'adolescence, apprit un état et bientôt après servit en qualité de militaire... Une nuit, on l'éveille en tirant des coups de pistolet à ses oreilles et en criant que l'ennemi s'approche... La frayeur le saisit et il a un premier accès d'épilepsie. Plus tard, les accès convulsifs

[1] Voir *Traité de la paralysie chez les aliénés*, pag. 250.

d'énormes conduits vasculaires qui se subdivisent en embranchements, en masquant l'élément nerveux : on aperçoit sur le parcours de ces vaisseaux des cellules granulées rassemblées par petits groupes et dont la teinte est grisâtre ; d'autres cellules de même nature et plus amples encore sont disséminées çà et là dans tous les points des différentes préparations qu'on est à même d'examiner : quelques globules sanguins, mêlés à un liquide rosé, nagent au-dessous des lamelles de verre qui recouvrent toutes ces préparations, mais la substance grise ne se montre nulle part désagrégée.

L'état des capillaires est le même dans les corps striés qu'à la surface des hémisphères cérébraux ; les cellules granulées abondent dans l'épaisseur de ces deux renflements ; les fibres nerveuses y sont belles et bien conservées.

Les fibres de la moelle cervicale sont amples et généralement entières ; elles sont humectées par un liquide trouble charriant des globules sanguins ; de très-grandes cellules grenues, de couleur grise, se voient dans l'interstice de ces fibres ; ces cellules sont très-multipliées dans certaines préparations.

Toutes les régions de la moelle dorsale contiennent aussi un certain nombre de disques granuleux, mais la couleur de ces disques est bien plus noire dans cette partie de l'organe rachidien que dans la moelle cervicale.

Les fibres nerveuses sont faciles à retirer des gaînes nerveuses qui forment les plexus de la queue de cheval ; ces gaînes paraissent saturées d'hématosine. Les filaments nerveux sont comme tatoués d'espace en espace de cellules granulées d'un petit calibre, mais très-faciles à reconnaître ; ces éléments se retrouvent sur tous les filaments nerveux que nous soumettons à un examen minutieux.

I. L'inflammation de la moelle spinale avait affecté dans cette circonstance une marche chronique, comme celle de la substance corticale du cerveau et du cervelet ; c'est surtout à l'influence de la phlegmasie de l'organe rachidien qu'il faut rapporter les phénomènes bizarres qui se reproduisaient du côté des jambes, chaque fois que M. Étienne tentait de faire quelques pas en avant. Du reste, la répétition incessante des vertiges, l'exacerbation continuelle des tressaillements musculaires, pendant les derniers mois de la

vie, ne peuvent être attribuées qu'à la facilité avec laquelle de nouvelles quantités de sang venaient s'accumuler au sein des différents foyers que l'inflammation avait d'abord envahis : c'est évidemment à une recrudescence congestive et inflammatoire qu'il faut attribuer aussi les phénomènes comateux qui avaient précédé la mort : l'état de turgescence où l'on a trouvé au moment de l'autopsie les moindres vaisseaux de la substance cérébrale, les vaisseaux des corps striés, ceux du cervelet, de la protubérance annulaire, de la moelle cervicale et des nombreux filaments nerveux dont la réunion constitue la queue de cheval, ne permettent aucun doute à cet égard.

II. Nous avions principalement compté sur l'emploi des saignées, sur l'usage des bains, des purgatifs, des boissons délayantes, pour suspendre tout au moins sur ce cavalier, soit la rapidité de la périencéphalite, soit les progrès de la myélite; mais l'inflammation a continué à s'étendre tant en surface qu'en profondeur, malgré la persistance de tous nos efforts.

CENT DIX-NEUVIÈME OBSERVATION. — Coup sur la tête, perte de substance du pariétal gauche. Longtemps après, épilepsie; plus tard, symptômes de périencéphalite chronique. Au bout de six mois, accidents cérébraux aigus suivis de mort. — Perforation du pariétal gauche, sérosité abondante dans la double cavité arachnoïdienne, injection, infiltration de la pie-mère, qui adhère aux circonvolutions, etc. — Ramollissement spinal considérable [1].

M. Alain, maître charpentier, âgé de cinquante-deux ans, d'une taille élevée et d'une bonne constitution, reçut dans son enfance un coup violent sur le pariétal gauche; il y eut fracture et perte de substance de l'os; la guérison ne laissa pas de s'opérer pourtant sans accidents fâcheux; mais le tissu osseux ne se régénéra pas et le cerveau resta protégé seulement par des parties molles.

L'intelligence se développa comme à l'ordinaire; les fonctions encéphaliques et toutes les autres fonctions de l'organisme s'exécutèrent d'abord avec une parfaite régularité; Alain arriva à l'adolescence, apprit un état et bientôt après servit en qualité de militaire... Une nuit, on l'éveille en tirant des coups de pistolet à ses oreilles et en criant que l'ennemi s'approche... La frayeur le saisit et il a un premier accès d'épilepsie. Plus tard, les accès convulsifs

[1] Voir *Traité de la paralysie chez les aliénés*, pag. 250.

d'énormes conduits vasculaires qui se subdivisent en embranchements, en masquant l'élément nerveux : on aperçoit sur le parcours de ces vaisseaux des cellules granulées rassemblées par petits groupes et dont la teinte est grisâtre; d'autres cellules de même nature et plus amples encore sont disséminées çà et là dans tous les points des différentes préparations qu'on est à même d'examiner : quelques globules sanguins, mêlés à un liquide rosé, nagent au-dessous des lamelles de verre qui recouvrent toutes ces préparations, mais la substance grise ne se montre nulle part désagrégée.

L'état des capillaires est le même dans les corps striés qu'à la surface des hémisphères cérébraux; les cellules granulées abondent dans l'épaisseur de ces deux renflements; les fibres nerveuses y sont belles et bien conservées.

Les fibres de la moelle cervicale sont amples et généralement entières; elles sont humectées par un liquide trouble charriant des globules sanguins; de très-grandes cellules grenues, de couleur grise, se voient dans l'interstice de ces fibres; ces cellules sont très-multipliées dans certaines préparations.

Toutes les régions de la moelle dorsale contiennent aussi un certain nombre de disques granuleux, mais la couleur de ces disques est bien plus noire dans cette partie de l'organe rachidien que dans la moelle cervicale.

Les fibres nerveuses sont faciles à retirer des gaînes nerveuses qui forment les plexus de la queue de cheval; ces gaînes paraissent saturées d'hématosine. Les filaments nerveux sont comme tatoués d'espace en espace de cellules granulées d'un petit calibre, mais très-faciles à reconnaître; ces éléments se retrouvent sur tous les filaments nerveux que nous soumettons à un examen minutieux.

I. L'inflammation de la moelle spinale avait affecté dans cette circonstance une marche chronique, comme celle de la substance corticale du cerveau et du cervelet; c'est surtout à l'influence de la phlegmasie de l'organe rachidien qu'il faut rapporter les phénomènes bizarres qui se reproduisaient du côté des jambes, chaque fois que M. Étienne tentait de faire quelques pas en avant. Du reste, la répétition incessante des vertiges, l'exacerbation continuelle des tressaillements musculaires, pendant les derniers mois de la

vie, ne peuvent être attribuées qu'à la facilité avec laquelle de nouvelles quantités de sang venaient s'accumuler au sein des différents foyers que l'inflammation avait d'abord envahis : c'est évidemment à une recrudescence congestive et inflammatoire qu'il faut attribuer aussi les phénomènes comateux qui avaient précédé la mort : l'état de turgescence où l'on a trouvé au moment de l'autopsie les moindres vaisseaux de la substance cérébrale, les vaisseaux des corps striés, ceux du cervelet, de la protubérance annulaire, de la moelle cervicale et des nombreux filaments nerveux dont la réunion constitue la queue de cheval, ne permettent aucun doute à cet égard.

II. Nous avions principalement compté sur l'emploi des saignées, sur l'usage des bains, des purgatifs, des boissons délayantes, pour suspendre tout au moins sur ce cavalier, soit la rapidité de la périencéphalite, soit les progrès de la myélite; mais l'inflammation a continué à s'étendre tant en surface qu'en profondeur, malgré la persistance de tous nos efforts.

CENT DIX-NEUVIÈME OBSERVATION. — Coup sur la tête, perte de substance du pariétal gauche. Longtemps après, épilepsie; plus tard, symptômes de périencéphalite chronique. Au bout de six mois, accidents cérébraux aigus suivis de mort. — Perforation du pariétal gauche, sérosité abondante dans la double cavité arachnoïdienne, injection, infiltration de la pie-mère, qui adhère aux circonvolutions, etc. — Ramollissement spinal considérable [1].

M. Alain, maître charpentier, âgé de cinquante-deux ans, d'une taille élevée et d'une bonne constitution, reçut dans son enfance un coup violent sur le pariétal gauche; il y eut fracture et perte de substance de l'os; la guérison ne laissa pas de s'opérer pourtant sans accidents fâcheux; mais le tissu osseux ne se régénéra pas et le cerveau resta protégé seulement par des parties molles.

L'intelligence se développa comme à l'ordinaire; les fonctions encéphaliques et toutes les autres fonctions de l'organisme s'exécutèrent d'abord avec une parfaite régularité; Alain arriva à l'adolescence, apprit un état et bientôt après servit en qualité de militaire... Une nuit, on l'éveille en tirant des coups de pistolet à ses oreilles et en criant que l'ennemi s'approche... La frayeur le saisit et il a un premier accès d'épilepsie. Plus tard, les accès convulsifs

[1] Voir *Traité de la paralysie chez les aliénés*, pag. 250.

se renouvellent et il ne reste aucun doute sur leur nature; ce malade est mis à la réforme et renvoyé à sa famille. La santé physique n'est pas altérée, les fonctions intellectuelles n'ont subi aucun trouble; les attaques convulsives sont rares et pendant un grand nombre d'années on ne conçoit aucune inquiétude sur la situation de cet homme.

Tout à coup, vers le commencement de la cinquante-deuxième année, des symptômes alarmants se manifestent; Alain parle seul à voix basse, fait des gestes bizarres et déraisonnables, demande à porter un pantalon en bois, parle d'acheter des domaines d'un grand prix, de bâtir des maisons magnifiques. Contrarie-t-on ses desseins, il s'irrite, s'emporte et ne tient compte d'aucun raisonnement; son intelligence n'a déjà plus la même portée qu'autrefois; il n'a plus que des idées futiles, et sa physionomie exprime l'hébétude.

Par moments, l'exercice de la parole s'accomplit avec une difficulté évidente, et il est un certain nombre de mots que M. Alain n'articule qu'avec peine; des saignées, des potions calmantes, l'usage des bains, qu'on lui prescrit, ne changent rien à cette situation, et on se décide à placer ce malade dans un asile d'aliénés.

L'aliénation mentale s'était déclarée au milieu des plus fortes chaleurs de l'été; Alain fut admis à Charenton au commencement de l'hiver. Lors de son entrée, la santé physique n'était pas encore altérée; la figure est maigre, sans être défaite; les membres ne sont pas dépourvus d'embonpoint, le pouls est exempt de fréquence, les fonctions respiratoires s'exécutent librement, l'appétit est régulier, les digestions s'accomplissent parfaitement.

La démence est complète; Alain reste la plus grande partie de chaque jour assis à la même place, dans une inaction absolue, ne s'inquiétant de rien, n'adressant jamais aucune parole à ses voisins, mangeant lorsqu'on lui apporte des aliments, se venant coucher lorsqu'on l'en prie, mais n'ayant aucune spontanéité dans les actes et dans les déterminations.

Il peut marcher sans trop de difficulté; quelquefois même, il se promène pendant plusieurs heures tout de suite dans les promenoirs et dans les corridors, mais sa démarche n'est pas bien affermie; pour peu qu'on le pousse, on le fait tomber à la renverse, et, lorsqu'il se promène seul, on l'aperçoit chancelant et cherchant

avec empressement un banc pour se reposer. Il remue librement les bras; la sensibilité est partout conservée; la gêne de la prononciation n'est point douteuse; l'articulation des mots exige des efforts considérables : des sangsues sont souvent appliquées au cou; usage abondant de boissons rafraîchissantes.

Un matin, six mois après l'explosion du délire, on remarque une altération profonde dans la physionomie; le teint du visage est livide; Alain demeure comme cramponné au grillage d'un poêle et refuse de manger. La chaleur générale est diminuée, le pouls fréquent, mais difficile à explorer. Étroitesse excessive des pupilles, agitation commençante, embarras de la langue beaucoup plus intense que la veille, affaiblissement des jambes qui rend la progression à peu près impossible : on s'attend à une recrudescence inflammatoire, et on diminue la quantité des aliments.

Le lendemain, l'agitation est excessive; cet aliéné a passé la nuit sans sommeil; il imprime à ses bras, à ses jambes, à tout son corps, des mouvements incessants, et s'élancerait hors de son lit si on ne se hâtait de prévenir cet accident en ayant recours à l'application d'une camisole. Pourtant Alain est dans l'impossibilité de soulever ses membres abdominaux qu'il parvient seulement à traîner à la surface du lit. Il porte facilement les bras à la tête; les mains sont à peu près insensibles, ainsi que les cuisses et les jambes; la respiration est haute et le râle commence à se faire entendre; état fébrile, chaleur à la peau, danger imminent.

Les symptômes cérébraux absorbant surtout l'attention, on néglige d'explorer la poitrine; mais, à plusieurs reprises, lorsqu'on exerce une compression sur le lobe cérébral gauche en appliquant un peu fortement la main sur les tissus qui correspondent à la perforation du pariétal, on fait aussitôt cesser l'agitation et le délire. Alain cesse alors de parler; auparavant il entendait et répondait aux questions qu'on lui adressait; maintenant il est immobile et comme stupide : l'agitation et le délire se reproduisent dès qu'on retire la main. L'application des doigts en cet endroit permet de suivre sans difficulté les mouvements d'élévation et d'abaissement de la masse cérébrale. — Vingt sangsues sont appliquées aux tempes. — Lavements, purgatifs, cataplasmes sinapisés aux pieds.

Mort à la fin de cette même journée.

Autopsie cadavérique. — On aperçoit une vaste dépression sur

la partie moyenne du pariétal gauche; on dissèque avec soin le cuir chevelu, on trouve que l'os a subi une perte considérable de substance. Le crâne est troué dans une étendue de deux pouces transversalement et d'un pouce d'avant en arrière. La dure-mère est exactement appliquée sur son ouverture et lui forme une sorte de tampon membraneux. On enlève la voûte du crâne en brisant les os beaucoup au-dessous de l'altération qui vient d'être signalée, on constate que le tissu fibreux a acquis un surcroît d'épaisseur dans toute l'étendue de la solution de continuité, mais du reste ce tissu ne semble pas altéré. Au pourtour de la perforation, on distingue des lamelles osseuses, de nature spongieuse; et qui, si elles eussent pris de l'accroissement, eussent fini par former une table solide et par tenir la place du tissu osseux détruit, mais elles n'avaient acquis que quelques millimètres de longueur, et donnaient simplement attache à des brides celluleuses qui fixaient la dure-mère à la face interne du pariétal et qu'il fallut rompre pour enlever la calotte crânienne.

Vis-à-vis de cette solution de continuité le feuillet arachnoïdien qui double la membrane fibreuse adhère intimement à l'arachnoïde viscérale correspondante, et la pie-mère, en cet endroit, est soudée au cerveau : il résulte de cette disposition qu'on entraîne une portion de circonvolution en déjetant les lambeaux de la dure-mère sur les côtés de l'hémisphère gauche.

La grande cavité de l'arachnoïde contient au moins huit onces de sérosité verdâtre qui s'accumule à la base du crâne, et se mêle à la sérosité du canal rachidien au moment où on enlève l'encéphale.

Les vaisseaux qui rampent sous l'arachnoïde sont gorgés de sang à droite comme à gauche. Ils se dessinent dans toutes les directions à la surface des deux lobes cérébraux et sont doublés de volume. La pie-mère est généralement injectée et la présence du sang se laisse apercevoir dans les vaisseaux du plus petit calibre.

Une quantité remarquable de sérosité remplit partout les mailles de cette membrane ; l'espace qui sépare sa face externe de l'arachnoïde est distendu par une certaine quantité de liquide aqueux qui s'écoule lorsqu'on déchire la trame des méninges, mais ces enveloppes conservent encore après cet écoulement une épaisseur de près de quatre millimètres.

La face interne de la pie-mère se détache facilement de la sub-

stance corticale sur toute la partie postérieure des deux hémisphères cérébraux, sur toutes leurs parties latérales, excepté à gauche, vis-à-vis de l'altération qui existe sur l'os. En arrivant à la partie antérieure de la grande scissure interlobaire, on rencontre, au contraire, des adhérences entre les deux lobes du cerveau : en cet endroit la pie-mère emporte en se détachant une couche mince de substance nerveuse teinte en rose. Des adhérences se rencontrent encore à la partie inférieure des deux lobules antérieurs tout le long des gouttières qui logent les deux nerfs olfactifs. Sur ces emplacements, la substance corticale reste appliquée à la membrane qui la recouvre.

La portion de circonvolution qui était soudée à la pie-mère, vis-à-vis le siége de la fracture, n'était point ramollie; le tissu nerveux y était au contraire ferme et résistant. En enfonçant le tranchant d'un bistouri dans cet endroit, on rencontre une plaque d'une dureté très-prononcée. Les autres circonvolutions semblent conserver leur consistance normale. En arrivant à la cannelure du nerf olfactif gauche, on constate une diminution de consistance bien sensible dans la substance corticale, bien qu'elle ne paraisse pas affectée de ramollissement : sa couleur, qui n'avait pas paru altérée ailleurs, fut jugée là très-rouge. On note une teinte analogue sur l'hémisphère opposé, dans les parties qui confinent au trajet du nerf olfactif.

La substance blanche, coupée couche par couche jusqu'à la profondeur de la voûte des grands ventricules, se montre très-endurcie. On peut l'allonger, sans la rompre, comme une matière élastique; cette induration est surtout très-sensible le long du plancher ventriculaire. On ne découvre point d'altération locale soit dans les corps striés, soit dans les couches optiques, soit dans les parties centrales de l'encéphale. La substance blanche est exempte d'injection.

Les grands ventricules contiennent environ quatre onces de sérosité; leur surface est recouverte de papules très-développées dont les saillies, d'un aspect rougeâtre, donnent à ses parois une apparence rugueuse et comme chagrinée.

La turgescence des villosités, comme cela arrive habituellement, est encore plus prononcée dans le quatrième ventricule que dans les ventricules latéraux.

Le cervelet est sain, ainsi que la protubérance annulaire. La moelle allongée et ses éminences sont à l'état normal.

Dès qu'on a achevé d'ouvrir le canal rachidien et incisé les enveloppes de la moelle, on constate, à partir de la quatrième vertèbre cervicale, un défaut de consistance dans les faisceaux postérieurs de cet organe. On se demande d'abord si cette altération n'est point le résultat de manœuvres mal dirigées, et on procède avec une nouvelle attention à l'examen du tissu nerveux : on finit par reconnaître qu'il existe un ramollissement morbide dans cette partie du prolongement rachidien. Cette altération pénètre jusqu'aux faisceaux antérieurs qu'elle intéresse même légèrement. La substance médullaire, sans être précisément diffluente comme le serait du pus liquide, s'éloigne de sa fermeté habituelle. Cette altération diminue d'une manière graduelle et ne descend pas au delà de la huitième vertèbre.

La substance grise est d'une couleur violacée dans toute l'étendue du prolongement rachidien.

Il existe un épanchement de sérosité dans la double cavité des plèvres, des fausses membranes à l'état pulpeux recouvrent les parties latérales des côtes, la base du diaphragme et les poumons; ces concrétions couenneuses se détachent avec facilité par plaques larges comme la main et épaisses de plus de deux millimètres.

Les deux poumons sont partout à l'état d'hépatisation et dans quelques endroits à l'état de suppuration grise.

Le cœur est volumineux, l'épaississement de son tissu est borné au ventricule gauche.

Les intestins grêles sont injectés, à l'intérieur, par plaques assez prononcées; cette injection se rencontre dans les anses intestinales les plus déclives et pourrait constituer une altération purement cadavérique.

I. Le professeur Lallemand, dont les travaux ont répandu un si grand éclat sur la pathologie du système nerveux, pense avec raison que la cicatrice qui existait depuis l'enfance dans le cerveau du malade dont on vient de lire l'observation ne dut pas rester étrangère à la manifestation des attaques d'épilepsie que ce charpentier éprouva à une époque plus avancée de sa vie ; mais on peut supposer avec non moins de fondement que cette même cica-

trice ne resta pas étrangère non plus au développement de l'inflammation cérébrale diffuse dont il commença à présenter les premiers signes vers l'âge de cinquante-deux ans, car, si son influence irritative ne s'est d'abord fait sentir sur les régions circonvoisines de la sbstance grise qu'à de rares intervalles, elle a cependant pu, à la longue, s'exercer dans un rayon plus étendu, et contribuer finalement à fixer d'une manière définitive l'activité maladive à la périphérie du cerveau.

II. D'après la manière de voir de M. Lallemand, on doit rattacher à une recrudescence de la périencéphalite chronique diffuse la manifestation des phénomènes nerveux incidents qu'on fut à même de noter pendant les derniers jours de la vie de ce paralytique. Nous ne pouvons que nous associer à cette opinion. Il est à remarquer, en effet, que le déplacement des membres, qui s'était constamment opéré jusque-là sur ce dément sans trop de difficulté, cessa tout à coup d'être possible, et que sa sensibilité tactile, qui avait été tout à fait épargnée jusqu'à ce moment, se montra subitement abolie : or on devait supposer l'existence de quelques nouvelles lésions encéphaliques pour s'expliquer la manifestation de ces nouveaux dérangements fonctionnels.

III. D'après cela, nous ne croyons pas nous éloigner de la vérité en supposant que la désorganisation qui a été rencontrée dans la substance du prolongement rachidien devait dater de cette dernière époque. Il devait en être de même du double foyer d'altération qui avait son siége à la partie antérieure et inférieure de chaque hémisphère cérébral, endroit où la substance nerveuse fut trouvée moins ferme et plus rouge que dans les autres régions du cerveau. Mais il est vraisemblable que l'induration de la substance blanche centrale remontait au contraire à une date beaucoup plus ancienne, car il est d'expérience que les altérations de cette nature ne se forment généralement qu'avec lenteur.

IV. Les animaux dont on a mutilé les hémisphères cérébraux passent la plus grande partie de leur vie dans une sorte de torpeur qui exclut la spontanéité des actes volontaires; la compression à laquelle nous pouvions soumettre de temps en temps, et sans aucun danger, l'hémisphère cérébral gauche de cet aliéné abolissait aussi les manifestations de l'intelligence et de la volonté; nous verrons dans l'une de nos prochaines observations que l'accumula-

tion d'une grande quantité de sérosité dans l'intervalle des replis circonvolutionnaires du cerveau agit quelquefois vraisemblablement de la même manière que la compression qu'on pratique avec intention.

CENT VINGTIÈME OBSERVATION. — État comateux accompagné de convulsions épileptiques. — Abus des liqueurs fortes. Par la suite, retour des phénomènes convulsifs à de rares intervalles, puis explosion de la manie. Prédominance d'idées ambitieuses, embarras de la prononciation, progrès de l'aliénation et de la paralysie générale aggravés par de forts accès d'épilepsie ou épileptiformes; à la longue démence et affaiblissement considérable de la locomotion. Mort après vingt-quatre heures de coma. — Sérosité sanguinolente dans la double cavité de l'arachnoïde cérébrale, infiltration sanguinolente et forte injection de la pie-mère cérébrale, adhérence considérable de cette membrane à la substance corticale ramollie, teinte lilas de cette substance, induration de la substance fibreuse, dans le cerveau, la protubérance, la moelle allongée. — Ramollissement de la moelle dorsale et de la lombaire qui sont diffluentes.

M. Louis, âgé de quarante-six ans, gros, court, très-sanguin, surchargé d'embonpoint, s'est bien porté jusqu'à l'âge de trente-neuf ans; il a habité pendant vingt ans à l'île Saint-Thomas, où il se livrait à des entreprises commerciales importantes et où il a été deux fois ruiné par des incendies et souvent trompé par des associés infidèles. Sentant, en vieillissant, la nécessité de redoubler d'activité, il a fini, pour se maintenir dans un certain degré d'excitation, par faire un usage habituel du rhum et du tabac.

Au mois de février 1821, M. Louis fut trouvé étendu par terre dans un état tout à fait comateux. Des saignées le rappellent à la connaissance; il passe quelques jours dans son lit, reste une semaine sans sortir de sa chambre et recommence à vaquer à ses occupations. Les facultés intellectuelles n'étaient point lésées; on s'arrêta à l'idée qu'il n'avait éprouvé qu'un simple *coup de sang*. Au bout de quelques semaines, seconde attaque qui s'accompagne de secousses convulsives dans les membres et qui est qualifiée d'attaque épileptique. Pendant les quinze jours qui suivent ce nouvel accès, apparence de faiblesse générale, air hébété. A partir de cette époque, l'état comateux s'est renouvelé à des intervalles variés et a toujours été accompagné de convulsions; M. Louis est définitivement considéré par les médecins comme atteint d'épilepsie.

En 1822, à la suite d'un accès convulsif, l'aliénation mentale éclate; ce malade est ramené en France en 1823. Il est fort agité

pendant la traversée, a une attaque d'épilepsie en arrivant au domicile de ses parents et reste ensuite dans un état voisin de la fureur pendant deux jours. Le 19 mai 1826, il est admis à Charenton.

M. Louis s'y montre d'abord tranquille; il marche beaucoup et parle seul; il existe une certaine incohérence dans ses idées et dans ses conceptions, mais le délire des richesses est prédominant. M. Louis donne en cadeau à celui-ci un million, deux millions à celui-là; il dort peu, s'exprime en bégayant, a manifestement la langue embarrassée. On diagnostique un commencement de paralysie générale, l'épilepsie est révoquée en doute, et on incline à croire qu'on a pris les effets dus à des congestions encéphaliques répétées pour les symptômes du mal caduc.

Au bout de quelques jours, ce malade a coup sur coup plusieurs accès d'épilepsie; il est pendant toute la durée de chaque attaque couché sur le dos et insensible; ses bras sont roides et rétractés; à huit ou dix reprises, les quatre membres sont secoués d'une manière brusque et violente, tandis que la face est violacée, turgescente, et que ses muscles sont le siége de contractions convulsives. Cet état, dont la durée n'est chaque fois que de quelques secondes, fait place à une stupeur profonde, accompagnée de ronflement; le lendemain, M. Louis se promène: on reconnaît que le jugement des médecins qui l'ont déclaré atteint d'épilepsie ne manque pas de fondement.

Année 1824. — Le délire est presque continuel et il est accompagné d'agitation, il est devenu tout à fait général; le désordre d'action est poussé très-loin; la plupart du temps on est contraint de recourir à l'emploi d'une camisole de force pour réprimer la pétulance de M. Louis dont l'intelligence est déjà très-affaiblie; les accès d'épilepsie ne sont pas très-fréquents, mais ils offrent un degré de violence considérable. La stupeur qui les remplace dure maintenant depuis douze jusqu'à vingt-quatre heures, quels que soient les moyens qu'on mette en usage pour la faire disparaître. On a recours à des saignées abondantes, à des pédiluves, à des sinapismes, à l'usage des lavements froids.

La paralysie générale dont nous avons précédemment signalé le début a fait des progrès et complique encore les autres symptômes cérébraux; la prononciation est très-embarrassée; M. Louis peut encore se promener, mais il chancelle en marchant et se tient mal

en équilibre sur les jambes. Ses bras sont le siége de tremble ments; le système musculaire est cependant toujours très-développé et la santé générale très-bonne. Il n'existe ni fièvre ni aucun phé nomène de réaction vers la peau.

Année 1827. — Je franchis tout de suite un espace de plusieurs années pour éviter la peinture répétée d'un ensemble d'accident nerveux ou intellectuels qui nous sont devenus des plus familiers. A présent, la démence est presque complète, il est impossible de faire comprendre à ce malade le sens des questions qu'on lui adresse. Souvent l'agitation est bruyante : la malpropreté est poussée très loin. La paralysie n'a pas aboli tout à fait les mouvements de loco motion, mais M. Louis traîne ses pieds sur le sol en marchant. Les mains, la tête, le cou, les épaules, sont vacillants ; le plus léger choc suffit pour occasionner une chute, prononciation gênée. Obé sité, point de lésions vers les fonctions abdominales ou thoraciques.

Les accès d'épilepsie offrent un aspect effrayant ; la stupeur qui les accompagne semble l'effet d'une congestion cérébrale violente pendant vingt-quatre, quarante-huit, quelquefois pendant soixante heures, M. Louis reste plongé dans une sorte de sommeil accom pagné de ronflement. Il sent à peine pendant cet intervalle, repose étendu sur le dos et n'imprime à ses membres aucun mouve ment. Cet état cesse spontanément lorsque déjà on croit la mor imminente.

16 septembre 1827. — Hier encore M. Louis ne s'éloignait pas des conditions ordinaires. Il a mangé, a marché, s'est servi de ses deux bras comme d'habitude. Ce matin, il a éprouvé une légère atteinte d'épilepsie; deux heures plus tard, il est survenu un autre accès qui a été terrible et qui a fait craindre une mort in stantanée.

A huit heures du soir, la connaissance continue à être perdue respiration haute, accompagnée de râle, abolition de toute sensi bilité, une aspersion d'eau froide sur les cuisses occasionne pour tant un léger frisson. Les membres qu'on soulève retombent aus sitôt sur la couverture, les mouvements volontaires sont nuls. La déglutition est presque impossible, le pouls est large, plein, fré quent. (Saignées, plusieurs sinapismes.)

17 septembre. — Continuation des mêmes symptômes ; le décès a lieu à une heure après midi.

AUTOPSIE CADAVÉRIQUE. — Le temps est frais et le cadavre bien conservé. Crâne épais, difficile à briser; deux onces de sérosité sanguinolentes dans la grande cavité de l'arachnoïde cérébrale, injection prononcée du réseau vasculaire de la pie-mère, accumulation d'un liquide séro-sanguinolent au-dessous du feuillet viscéral de l'arachnoïde, adhérence presque générale de la face interne de la pie-mère avec les circonvolutions des deux lobes cérébraux; sorte d'arrachement de la substance corticale qui reste unie sous la forme de larges plaques à la membrane propre de l'encéphale; le tissu nerveux adhérent est mollasse, facile à convertir en une sorte de bouillie; il n'a pourtant pas subi le degré de désorganisation qui constitue le ramollissement déliquescent; sa coloration tire sur la teinte lilas.

La substance blanche, à droite comme à gauche de la ligne médiane, n'est ni molle, ni colorée, ni injectée; mais dans le voisinage des grands ventricules elle résiste au tranchant du bistouri et se laisse allonger sans se rompre; elle est donc endurcie; dans les autres régions le tissu de l'encéphale paraît exempt d'altérations.

Le cervelet, la protubérance annulaire, la moelle allongée, sont examinés avec soin : ces deux derniers renflements sont doués d'une consistance plus qu'ordinaire.

La moelle épinière est mise à découvert dans toute sa longueur; elle est ensuite fendue depuis les renflements pyramidaux jusqu'à sa terminaison dans la direction et suivant le trajet du sillon postérieur. La plus grande partie de la moelle cervicale n'a subi aucune altération et se prête facilement à une dissection minutieuse. Ses dernières portions, toute la moelle dorsale et toute la partie lombaire du prolongement rachidien n'offrent plus aucune trace de cohésion et sont transformées en une sorte de bouillie liquide qui fuse à droite et à gauche sur les côtés de la dure-mère. La substance nerveuse ramollie est d'un blanc jaunâtre. Les sillons, les faisceaux, la commissure, ne sont plus reconnaissables. Odeur nulle. Les deux poumons sont gorgés de sang; leur parenchyme est exempt d'altération.

Les parois du cœur sont épaisses sans être hypertrophiées; la membrane muqueuse de l'estomac paraît saine. Les villosités sont noires dans la plus grande partie de l'intestin grêle.

Les autres viscères abdominaux sont dans les conditions normales [1].

I. L'épilepsie a encore précédé, dans ce cas, le dérangement des fonctions intellectuelles et la manifestation des premiers symptômes de paralysie générale. L'afflux subit, l'accumulation du sang et dans les tubes vasculaires de la masse encéphalique et dans ceux des méninges, donnent si souvent lieu à des phénomènes convulsifs épileptiformes au début de la méningo-périencéphalite chronique, que nous fûmes d'abord porté à penser, en constatant sur M. Louis les principaux signes de cette phlegmasie, qu'on avait commis une méprise en le considérant comme atteint d'épilepsie essentielle. Toutefois il nous fut démontré par les caractères d'un accès dont nous fûmes bientôt témoin que le jugement des premiers observateurs était parfaitement fondé; les accès convulsifs qu'on eut encore occasion d'observer par la suite prouvèrent également que les convulsions et les autres phénomènes de l'attaque devaient être rapportés à l'épilepsie. Au demeurant, ce résultat n'infirme nullement les assertions que nous avons été à même d'avancer jusqu'à présent, car nous avons prouvé déjà que les épileptiques ne sont point à l'abri de la paralysie générale incomplète et cherché à établir qu'ils devraient y être plus exposés même que les autres hommes par la raison que la masse encéphalique est assiégée chez eux par de fréquentes congestions sanguines, et qu'en général les fluxions réitérées prédisposent aux encéphalites; il est donc tout simple que ce négociant, qui avait commis d'ailleurs un si grand abus des liquides spiritueux, ait fini par être atteint d'une inflammation chronique de la périphérie du cerveau.

II. La teinte sanguinolente de la sérosité contenue soit dans la double cavité arachnoïdienne, soit au-dessous du feuillet arachnoïdien viscéral, l'injection du réseau de la pie-mère cérébrale, la multiplicité des adhérences qui s'étaient établies entre la face interne de cette dernière membrane et les circonvolutions cérébrales, l'état d'érosion et le défaut de consistance de la substance grise superficielle, l'excès de consistance de la substance fibreuse dans les

[1] Extrait de mon mémoire sur la structure, les fonctions et le ramollissement de la moelle épinière. — Dans le *Journal des progrès des sciences et institutions médicales*. Paris, 1828, t. XI, pag. 77 à 124; t. XII, pag. 133 et suiv.

deux hémisphères cérébraux, dans la protubérance annulaire, la tige de la moelle allongée ont démontré qu'on ne s'était point trompé en diagnostiquant dans cette circonstance l'existence d'une inflammation encéphalique diffuse; toutefois la répétition des accès épileptiques a dû contribuer à entretenir l'excès d'injection des surfaces enflammées et favoriser de la sorte le ramollissement de la substance nerveuse : ce ramollissement était poussé dans ce cas jusqu'à la désorganisation; mais l'état comateux et les autres phénomènes qui trahissent l'accumulation d'une quantité considérable de sang vers la tête existaient depuis environ quarante-huit heures, lorsque M. Louis a succombé; vraisemblablement donc le dernier raptus fluxionnaire avait été plus violent encore que tous ceux qui l'avaient jusque-là précédé.

Il est clair que le ramollissement dont on a constaté aussi l'existence au sein du prolongement rachidien, sur M. Louis, ne remontait pas à une date ancienne, car M. Louis pouvait encore marcher et se servir de ses mains peu de jours avant sa mort; c'est donc pendant la période comateuse qui a signalé son agonie, alors que l'abolition de la sensibilité tactile, de l'intelligence et des mouvements paraissait poussée chez lui aussi loin que possible, que sa moelle épinière a été de son côté frappée de désorganisation; mais l'investigation anatomique pouvait seule faire découvrir cette altération, car les conditions où se trouvait alors sur cet homme l'appareil nerveux intra-crânien excluaient absolument la possibilité de tout diagnostic.

ARTICLE III

Résumé des faits contenus dans le quatrième chapitre.

Les observations citées dans ce chapitre sont au nombre de quarante-cinq. Les hommes figurent pour quarante et les femmes pour cinq dans ce chiffre total.

Les hommes, considérés par rapport à l'âge, se groupent de la manière suivante : de vingt-cinq à trente ans, un cas; de trente à trente-cinq ans, cinq cas; de trente-cinq à quarante ans, huit cas; de quarante à quarante-cinq ans, dix cas; de quarante-cinq à cinquante ans, dix cas; de cinquante à cinquante-cinq ans, trois cas;

de cinquante-cinq à soixante ans, un cas; de soixante à soixante-cinq ans, deux cas.

L'âge des femmes est de quarante-deux, quarante-cinq, quarante-huit, cinquante-cinq et cinquante-huit ans.

Chez les trente-huit hommes dont l'époque du début de la périencéphalite chronique diffuse est connue, la moyenne de l'âge, au moment de l'invasion de la phlegmasie, est de près de quarante et un ans; elle est de quarante-deux ans et près de deux mois au moment de la mort.

Chez les femmes, la moyenne de l'âge, au début de la maladie, est d'un peu plus de quarante-huit ans et demi; elles n'ont vécu, en moyenne, qu'un peu plus d'une demi-année, mais d'habitude elles résistent beaucoup plus longtemps que l'autre sexe à l'influence de la périencéphalite chronique diffuse.

Parmi les malades dont la position est connue, on voit figurer huit soldats, huit officiers, quatre employés, trois propriétaires, trois débitants de liqueurs, un médecin, un professeur de langues, deux artistes peintres, un serrurier, un charpentier, un chaudronnier, un marinier, un bijoutier et des commerçants : les professions des autres malades n'ont pas été indiquées par leurs parents.

Au nombre des causes qui ont pu concourir au développement de l'encéphalite, l'abus des liqueurs alcooliques a été noté douze fois; l'abus des plaisirs vénériens, six fois; l'usage du mercure, six fois; les revers de fortune, cinq fois; le chagrin, six fois; les fatigues physiques ou intellectuelles, six fois; les influences héréditaires, deux fois.

Plusieurs de ces causes ont agi la plupart du temps par une action combinée sur un même individu : beaucoup d'autres influences difficiles à signaler dans un relevé succinct ont paru concourir aussi pour quelque chose dans plus d'un cas au développement des phénomènes inflammatoires.

Dans dix cas sur quarante-cinq, l'invasion de l'inflammation n'a été signalée par aucun prodrome.

Dans cinq cas, elle a été précédée par des attaques épileptiques ou à forme épileptique; dans deux, par des attaques comateuses avec convulsions vagues; dans trois, par des attaques comateuses

simples, dans un cas par des vertiges; dans deux, par des signes de gêne dans la prononciation.

On avait noté en outre des symptômes de débilitation intellectuelle sur dix malades; des symptômes de surexcitation intellectuelle sur onze, des dispositions à la tristesse sur huit, de la bizarrerie dans le caractère sur trois, des idées ambitieuses sur un; de l'incohérence dans les idées sur deux.

La céphalalgie avait fait partie des signes précurseurs six fois, la cécité dans un cas.

Toutes ou la plupart des aberrations fonctionnelles dont il vient d'être question avaient persisté plus ou moins longtemps avant d'être considérées comme des phénomènes dignes d'attirer sérieusement l'attention.

La périencéphalite chronique a porté une atteinte constante à l'exercice des facultés intellectuelles et morales. Cette atteinte s'est manifestée de différentes manières.

Au début de la phlegmasie, on a noté des symptômes d'exaltation maniaque douze fois, des symptômes de délire ambitieux onze fois, des symptômes de démence dix-sept fois, des symptômes d'abattement mélancolique cinq fois.

En général, l'expression des phénomènes intellectuels a été des plus variables pendant le cours de la maladie. Dans douze cas, les symptômes de démence sont devenus prédominants; dans onze, il est survenu des accès de manie; dans onze, des symptômes de délire ambitieux; dans un cas, des symptômes de lypémanie; dans un cas, des hallucinations : il est difficile de suivre du reste et surtout d'indiquer toutes les variations qui se succèdent dans l'état intellectuel et moral des paralytiques aliénés; presque tous ceux qui poussent leur carrière un peu avant ont l'intelligence abolie ou à peu près abolie au moment de leur mort.

Un certain nombre de lésions musculaires ont constamment pris rang parmi les phénomènes fonctionnels de la périencéphalite chronique diffuse : ces accidents se sont produits soit au commencement, soit à des périodes plus ou moins avancées de cette phlegmasie.

La gêne de la prononciation a été notée quarante-cinq fois, c'est-à-dire qu'elle n'a fait défaut sur aucun malade.

L'affaiblissement des membres pelviens n'a manqué non plus dans aucun cas.

L'affaiblissement des deux bras a été noté trente-huit fois; ces membres ont présenté douze fois des symptômes de trémulation.

On a noté à droite dix fois des symptômes de faiblesse plus marqués qu'à gauche; quatre fois des signes d'affaiblissement plus intenses à gauche qu'à droite.

Les muscles des lèvres et du visage ont été tiraillés neuf fois par des contractions spasmodiques; les grincements de dents se sont fait entendre sur cinq malades.

Trois malades ont eu des attaques semi-comateuses, dix des attaques comateuses simples, dix-sept des attaques convulsives tumultueuses, douze des attaques à forme épileptique, deux des hémiplégies persistantes, six des atteintes de contracture : un malade a eu des accès de vertiges.

Presque toujours l'embarras de la langue, l'incertitude de la démarche, l'affaiblissement des bras, n'ont fait que s'accroître depuis le commencement jusqu'à la terminaison de la maladie; mais, pendant certaines périodes, ils ont cependant paru diminuer quelquefois pour reparaître de nouveau un peu plus tard.

Les attaques comateuses avec ou sans convulsions n'ont jamais été de très-longue durée; elles se sont parfois reproduites à des intervalles variables sur les mêmes individus.

C'est surtout à leur suite qu'on a pu noter une aggravation dans les spasmes du visage, dans le chancellement des membres et dans les grincements de dents.

C'est aussi à la suite de ces recrudescences qu'on a vu la paralysie prédominer tantôt à droite, tantôt à gauche, et que des signes de contracture ont attiré l'attention tantôt sur un membre, tantôt sur un autre.

La contraction ou la dilatation des pupilles, les spasmes ou l'inertie du pharynx, le relâchement du sphincter de la vessie, du sphincter du rectum, leur constriction, ont présenté de continuelles variations; il ne nous a pas été possible d'en tenir un compte satisfaisant dans nos tableaux.

La sensibilité tactile a été généralement émoussée à la fin des attaques comateuses et pendant la dernière période de la maladie; il en a été de même de la sensibilité du pharynx; en général, les

impressions des sens n'ont été transmises à l'encéphale que d'une manière lente et graduelle.

Trois malades étaient dans un état complet de cécité au moment où la mort les a frappés, d'autres ne distinguaient les formes des objets que d'une manière vague et mal déterminée. L'odorat et le goût devaient être souvent émoussés, car plusieurs malades ne paraissaient apprécier ni la nature des odeurs qu'ils étaient à même de respirer, ni la nature des substances qu'ils mettaient en contact avec leur langue.

La fréquence du pouls, la fréquence des mouvements respiratoires, la rougeur de la face, la chaleur des téguments, augmentaient en général pendant les recrudescences congestives. Les fonctions du cœur, les fonctions de la respiration, les fonctions digestives, s'accomplissaient sans irrégularités notables dans les autres phases de la périencéphalite chronique.

Pendant ces mêmes phases, l'acte de la défécation et l'émission de l'urine pouvaient être soumis à des habitudes de régularité à peu près constantes.

Les altérations intra-crâniennes qui ont surtout attiré l'attention dans les quarante-cinq observations de ce paragraphe ont pour la plupart des caractères très-significatifs.

La substance diploïque des os du crâne a été trouvée colorée par l'hématosine et le sang treize fois; la dure-mère était injectée extérieurement dans dix-sept cas.

Les cavités de l'arachnoïde cérébrale contenaient des productions pseudo-membraneuses ou des kystes dans trente-quatre cas.

Les fausses membranes sont vascularisées dans trois cas; elles siégent, dans la cavité arachnoïdienne droite douze fois, dans la gauche neuf fois.

Les kystes sont vascularisés six fois; ils contiennent du sang, huit fois; de la sérosité, cinq fois.

On a retiré des cavités de l'arachnoïde cérébrale de la sérosité claire vingt fois, de la sérosité purulente ou trouble sept fois, de la sérosité sanguinolente trois fois.

Ces cavités contenaient du sang libre ou à peine coagulé cinq fois; on en a retiré une fois des cavités arachnoïdiennes qui entouraient le cervelet.

Le réseau vasculaire de la pie-mère cérébrale a été trouvé rouge

et notablement injecté dans trente-deux cas; huit fois il était teint en outre par des suffusions sanguines importantes.

La trame de cette pie-mère a été trouvée épaissie huit fois, infiltrée de sérosité dix-neuf fois, de pus une fois.

La face interne de cette membrane était comme soudée aux circonvolutions cérébrales dans une étendue variable et quelquefois considérable dans trente-neuf cas.

La substance corticale superficielle a été trouvée teinte en violet, en rose ou en rouge trente et une fois, en jaune quatre fois.

Elle a semblé molle dans dix cas, dure dans trois cas, atrophiée dans quatre cas.

Elle a présenté un foyer ou plusieurs foyers inflammatoires beaucoup plus notables que les autres douze fois.

La substance blanche s'est montrée injectée et plus ou moins teinte par la matière colorante du sang vingt-cinq fois. Elle a paru indurée sept fois, trop peu ferme deux fois.

Elle contenait des foyers inflammatoires localisés dans cinq cas; du pus dans des kystes une fois.

Les parties centrales du cerveau ont été trouvées disgrégées six fois.

Les parois ventriculaires étaient souvent couvertes de petites saillies vésiculeuses qui rendaient leur surface inégale; elles étaient souvent sillonnées par des expansions vasculaires considérables.

Dans beaucoup de cas, les cavités de tous les principaux ventricules contenaient une certaine quantité de sérosité.

Les couches optiques ont offert un reflet rouge dans cinq cas, un reflet jaunâtre dans un cas.

Elles manquaient de consistance trois fois; elles contenaient des cicatrices une fois.

La couleur des corps striés tirait sur le violet, sur le rouge plus ou moins intense seize fois; sur le jaune plus ou moins orangé cinq fois. Ces renflements étaient mous trois fois; ils contenaient des cicatrices dans deux cas.

La pie-mère cérébelleuse était rouge et notablement injectée dans dix cas, elle était rougie par des extravasations sanguines dans deux cas, adhérente à l'élément nerveux six fois.

La substance grise du cervelet était colorée en violet ou en

rouge vingt-trois fois, molle huit fois, trop ferme une fois.

L'intérieur de la protubérance annulaire se faisait remarquer par des teintes violacées ou amarante dans dix cas; elle manquait de consistance dans deux cas.

Les sinus rachidiens étaient gorgés de sang dans cinq cas; ce sang formait quelquefois des infiltrations.

Il existait des dépôts de sang en dehors de la dure-mère rachidienne deux fois, dans la cavité même de cette membrane deux fois.

Le tissu de la moelle épinière était coloré en rouge dans six cas, peu ferme dans cinq cas, trop ferme dans deux, notablement induré et atrophié localement dans un cas.

Il était ramolli et disgrégé dans quatre cas.

Presque toujours la plupart des altérations qui viennent d'être comptées se trouvaient réunies en certain nombre dans l'appareil cérébro-spinal d'un même malade.

Dix-sept cerveaux, sans compter ceux dont il est question dans les corollaires, ont été soumis à des investigations microscopiques.

Dans un cas, ces investigations ont porté sur les centres nerveux d'un malade qui avait succombé à une attaque de congestion encéphalique intercurrente; dans deux cas, sur des sujets qui présentaient des fausses membranes simples dans les cavités de l'arachnoïde; dans un cas, sur un sujet qui portait à la surface du cerveau des kystes remplis de sang; dans un cas, sur des kystes remplis de sérosité.

Une fois ces études ont porté sur des liquides purulents, quatre fois sur des foyers interstitiels à l'état inflammatoire ou rouge ou jaune, une fois sur un foyer de ramollissement central, une fois sur un foyer inflammatoire avec induration, deux fois sur des foyers inflammatoires contenant des fibres celluleuses à l'état tomenteux, une fois sur un foyer inflammatoire contenant du tissu lamelleux de cicatrices, deux fois sur des cas de ramollissement de l'axe nerveux rachidien.

Finalement, il ressort de toutes ces investigations que les capillaires cérébraux des sujets atteints de périencéphalite chronique diffuse sont le siége de continuelles fluxions inflammatoires intercurrentes; qu'il se forme fréquemment, pendant ces paroxysmes

de recrudescence, d'abondantes extravasations fibrineuses, et que les produits secondaires qui doivent leur naissance aux liquides chargés ou imprégnés de fibrine, pullulent surtout dans les périencéphalites chroniques diffuses compliquées de phénomènes intercurrents à forme ou apoplectique ou convulsive.

Les tissus et les organes contenus dans les cavités thoraciques ou abdominales des malades qui ont fourni les observations de ce paragraphe n'ont pas été toujours jugés sains.

Les cavités des plèvres contenaient trois fois des collections de liquide trouble.

La plèvre gauche était recouverte dans une grande étendue ou localement par des productions pseudo-membraneuses dans sept cas.

La plèvre droite en était revêtue dans neuf cas.

Le poumon droit était hépatisé cinq fois, dans un état gangréneux une fois. Il contenait des produits tuberculeux six fois.

Le poumon gauche était hépatisé dans six cas; il contenait des tubercules dans six autres cas.

Le cœur était hypertrophié totalement ou partiellement dans neuf cas, dilaté deux fois.

La membrane muqueuse de l'estomac a paru rouge six fois, celle des intestins grêles était rouge dans cinq cas, celle des gros intestins rouge six fois, de couleur ardoisée deux fois, couverte de petites ulcérations deux fois.

Le foie était injecté dans quatre cas, à l'état graisseux dans deux cas.

ARTICLE IV

Dernier aperçu et conclusion sur la périencéphalite chronique diffuse à l'état de complication.

Les phénomènes nerveux incidents qu'on est si souvent à même de noter, à titre de complications, pendant les différentes périodes de la périencéphalite chronique diffuse, ont attiré de bonne heure, au moins pour la plupart, l'attention des pathologistes, et plusieurs de ces complications se trouvent décrites dans leurs ouvrages, soit sous un titre, soit sous un autre : on les a principalement désignées sous les noms d'attaques apoplectiques, d'attaques

épileptiformes, d'attaques convulsives, de spasmes convulsifs, d'attaques de congestion cérébrale, d'attaques d'hémiplégie.

Des phénomènes convulsifs d'une certaine importance ont été notés sur presque tous les individus dont il est parlé dans les vingt et une observations contenues dans la troisième et dans la cinquième série des faits publiés en 1826 par M. le docteur Bayle [1].

J'ai cité au moins dix cas de périencéphalite chronique avec complication de phénomènes convulsifs intercurrents dans mon ouvrage sur la paralysie des aliénés [2].

On a noté la manifestation d'accidents convulsifs intercurrents dans quinze des observations de paralysie générale incomplète dont on doit la publication à M. le docteur Parchappe [3].

Les scènes convulsives ont surtout offert le caractère *épileptiforme* sur neuf des malades qui figurent dans les faits recueillis par M. Bayle [4]. Ils ont présenté le même caractère sur ceux dont il est question dans les observations 208 et 230 de M. Parchappe [5].

Dans le plus grand nombre des cas, les manifestations convulsives incidentes de la paralysie générale se sont présentées à M. Parchappe sous l'aspect de secousses musculaires ou générales ou limitées, variant par leur mode d'expression [6].

D'après M. Bayle, un quart des individus affectés de paralysie générale avec lésion de l'intelligence ont éprouvé au moment de leur mort des phénomènes spasmodiques devenus manifestes sous une forme ou sous une autre. Selon cet auteur, la moitié des mêmes malades ont éprouvé à une période ou à une autre des *accidents apoplectiformes ;* mais il me paraît que M. Bayle fait figurer dans ses calculs les attaques ou convulsives ou comateuses qui signalent si souvent le début de la périencéphalite chronique diffuse [7].

M. Bayle a noté comme lésions principales sur les malades qui

[1] *Traité des maladies du cerveau*, etc., pag. 144, 311.
[2] *De la Paralysie considérée chez les aliénés*, pag. 267, 208, 272, 275, 285, etc.
[3] *Traité de la folie*. Paris, 1841.
[4] Ouvrage cité, pag. 75, 93, 103, 203, 23, 200.
[5] *Traité de la folie*, pag. 201, 230.
[6] *Ibidem*, page 255.
[7] Bayle. *Traité des maladies du cerveau*, pag. 514 et suiv.

lui avaient présenté des phénomènes convulsifs intercurrents : un état d'épaississement plus ou moins considérable de l'arachnoïde, vis-à-vis de la convexité et de la face interne des hémisphères cérébraux ; une diminution de transparence et une augmentation très-marquée de consistance dans la trame de cette même membrane ; une infiltration séreuse de son réseau celluleux, un état d'injection et souvent de rougeur de la pie-mère ; des adhérences entre les méninges et le cerveau, tantôt sur la plus grande partie ou la totalité de la surface des hémisphères, tantôt sur un nombre plus ou moins considérable de points de leur face interne et de leur convexité. Dans tous les endroits où existaient ces adhérences, la substance grise des circonvolutions était ramollie à la profondeur d'un quart de ligne à une ligne, ou même d'une ligne un quart et plus ou moins injectée [1].

Dans les cas d'attaques convulsives intercurrentes cités par M. Parchappe, les altérations qui attirent surtout l'attention se résument de la manière suivante : on remarque presque toujours du côté de la pie-mère cérébrale de l'épaississement, de l'opacité, de l'infiltration et de l'injection ; les ecchymoses sous-arachnoïdiennes se joignent parfois à ces lésions ; la pie-mère adhère presque constamment, au moins sur quelques régions, à la substance corticale ; cette couche est souvent d'un rose vif et ramollie ; la substance blanche est le plus ordinairement indurée, quelquefois injectée [2].

Ces résultats sont conformes à ceux que nous avons constamment obtenus dans nos autopsies, et la plupart des altérations qui viennent d'être mentionnées ont une origine évidemment inflammatoire ; les faits qu'on recueille partout tendent donc à prouver tout au moins qu'il a dû exister un travail inflammatoire plus ou moins intense à la surface des lobes du cerveau des paralytiques qu'on a été à même d'ouvrir.

M. Bayle explique la manifestation des accidents convulsifs incidents dans la paralysie générale incomplète par la communication de l'inflammation méningée à la substance grise des hémisphères cérébraux. « Toutes les fois que j'ai observé des mouvements convulsifs bien tranchés dans le cours de la méningite chronique et

[1] Ouvrage cité, pag. 145, 146.
[2] *Traité de la folie*, pag. 255.

sujets qui me les avaient présentés ont succombé, dit cet
j'ai rencontré à l'ouverture de leur cadavre une encépha-
sécutive plus ou moins étendue des circonvolutions des
ières. Le caractère anatomique auquel on reconnaît cette
sie consiste en un ramollissement superficiel de la sub-
rise, avec adhérence de la face interne des méninges au
dans l'endroit de l'altération [1]. »

sions caractéristiques de l'encéphalite existent toujours,
, dans les faits de ce genre; mais leur présence est très-
notée aussi sans qu'il ait existé des phénomènes convul-
il est nécessaire, pour que ces phénomènes puissent écla-
l'action de l'inflammation réagisse jusqu'à la portion
ble de l'appareil encéphalique, c'est-à-dire jusqu'à l'axe de
le allongée.

ès l'opinion de M. Aubanel, l'explosion des attaques *épilep-*
pendant les diverses périodes de la paralysie générale in-
e doit être très-souvent attribuée à la formation d'une
ion sanguine incidente dans les petits vaisseaux de la sub-
nerveuse intra-crânienne [2]. Cet excès de réplétion vasculaire
onstamment, en effet, sur une région ou sur une autre,
des phénomènes convulsifs commencent à se manifester à
ce du corps, mais l'état congestif ne tarde pas à s'accom-
de stase globulaire, d'extravasation séreuse, séro-fibri-
t globulaire dès que la persistance des attaques *épileptifor-*
éclamptiques se prolonge au delà de quelques jours, et c'est
rtout que le ramollissement de la substance corticale a cou-
e prendre un degré d'accroissement rapide.

phénomènes intercurrents qui affectent uniquement la
omateuse et apoplectique, qui sont surtout caractérisés
ersistance de l'insensibilité, de la suspension de l'exercice
tuel et des actes du mouvement sont généralement considé-
mi les médecins comme l'expression d'un surcroît de con-
sanguine de la substance cérébrale ; c'est en effet une re-
cence congestive qui entraîne d'abord la suspension des
ales fonctions encéphaliques, mais lorsque l'état apoplecti-
se dissipe pas immédiatement, on doit donner le nom de

[1] cité, pag. 560.
[2] *médico-psychologiques*. tome VII, pag. 190 et suiv

recrudescence inflammatoire au travail qui va continuer à s'opérer à la périphérie de l'élément nerveux cortical et qui est susceptible, dans un assez grand nombre de cas, d'irradier tantôt dans une direction, tantôt dans une autre.

C'est surtout pendant la durée de ces recrudescences inflammatoires de la substance corticale, et sur des paralytiques qui éprouvent des phénomènes intercurrents, soit comateux, soit convulsifs, que l'inflammation paraît tendre à se fixer ou à se propager aussi à la surface des cavités arachnoïdiennes. On n'a peut-être pas assez remarqué jusqu'à présent que les exemples de fausses membranes, d'hémorrhagies arachnoïdiennes, d'accumulation de liquides purulents dans les cavités de l'arachnoïde qui ont attiré depuis longtemps l'attention des pathologistes, ont été recueillis en grande partie sur des paralytiques qui avaient été sujets à des attaques de convulsions, ou à des attaques apoplectiques plus ou moins violentes; or c'est ordinairement sur des tissus enflammés que de pareils produits ont coutume de se montrer. L'état congestif des vaisseaux arachnoïdiens ou plutôt des vaisseaux de la dure-mère a dû ouvrir seul d'abord la scène inflammatoire qui commençait à prendre naissance dans cette région, mais le travail de l'inflammation n'a pas pu manquer de continuer à y suivre ultérieurement ensuite son évolution accoutumée.

La malade, dont l'observation commence à la page 227 de mon ouvrage sur la *Paralysie considérée chez les aliénés*, était atteinte d'une périencéphalite chronique diffuse des mieux caractérisées. Elle avait éprouvé une attaque comateuse incidente violente, suivie de secousses convulsives persistantes. A la suite de cette attaque, elle avait été condamnée à rester habituellement couchée et n'avait plus traîné qu'un reste d'existence misérable. Sur cette femme, la substance corticale superficielle se montra granulée et d'une couleur rougeâtre vers une foule de régions; elle adhérait intimement vers une foule de points avec la face inférieure de la pie-mère cérébrale.

Il existait en outre dans la cavité arachnoïdienne gauche de cette paralytique un énorme kyste de nature fibrineuse, dont on retira, lorsqu'il fut incisé, un reste de sang noir et des parcelles de fibrine amorphe.

Sur un pilote dont le fait est rapporté à la page 398 de l'ouvrage

déjà cité de M. Parchappe[1], le cours de l'encéphalite chronique fut traversé par des phénomènes incidents des plus alarmants, car ce pilote passa douze jours étendu et immobile dans un état de demi-coma. La substance corticale superficielle présenta dans un grand nombre de points, sur cet homme, la trace évidente d'un travail inflammatoire incontestable. Il existait aussi dans l'insterstice arachnoïdien une petite quantité de sérosité purulente et une production pseudo-membraneuse épaisse, qui se dédoublait en deux feuillets réunis par des adhérences celluleuses..., et qui dans un grand nombre de points offrait des ponctuations rouges. La pie-mère cérébrale était infiltrée de son côté par une petite quantité d'un liquide séro-purulent.

On doit avoir les faits de ce genre sans cesse présents à la mémoire, car il est évident que les produits soit couenneux, soit hémorrhagiques, soit purulents qui sont susceptibles de prendre naissance dans une des cavités ou dans les deux cavités de l'arachnoïde, soit pendant les premières heures, soit pendant la durée de ces phlegmasies arachnoïdiennes, peuvent modifier d'une manière assez notable, dans plus d'un cas, l'expression des phénomènes fonctionnels propres à la périencéphalite chronique diffuse.

Un musicien, âgé de trente-neuf ans et atteint de périencéphalite chronique diffuse, dont M. Bayle a recueilli l'observation en détail, avait éprouvé pendant le cours de sa maladie d'abord des attaques convulsives *épileptiformes* fréquentes, puis une attaque apoplectiforme non convulsive de longue durée, à la suite de laquelle il avait fini par succomber. Non-seulement, on trouva sur ce paralytique la substance cérébrale ramollie en plusieurs endroits, mais on voyait encore à la face inférieure du cervelet, de la protubérance cérébrale et du commencement de la moelle vertébrale, une couche de pus d'une couleur jaunâtre qui occupait toutes ces surfaces, et différait peu par ses caractères physiques de celui qui se forme dans le tissu cellulaire... Il était cependant moins blanc..., et formait une couche d'environ deux millimètres d'épaisseur entre l'arachnoïde et la substance du cerveau. Il existait encore une couche de pus derrière la réunion des nerfs optiques et dans le sillon qui sépare la protubérance du lobe moyen[2].

[1] *Traité de la folie*. Paris, 1841.

[2] Ouvrage cité, pag. 332 et suiv.

L'arachnoïde du cervelet de la protubérance annulaire et celle qui revêt le commencement de la moelle spinale étaient certainement devenues, ainsi que la pie-mère, le siége d'un travail inflammatoire actif pendant la période apoplectique qui avait précédé sur cet homme la terminaison fatale.

On avait observé aussi des phénomènes convulsifs intercurrents sur un commis atteint de *folie paralytique*, dont M. Parchappe a publié l'observation. Sur cet homme, la substance nerveuse superficielle était le siége d'altérations variées autant que considérables, mais il existait en outre un verre de sérosité mêlée de pus bien caractérisé dans la cavité de l'arachnoïde; cette membrane était opaque, opaline dans les deux tiers des régions supérieures et surtout des régions latérales des hémisphères; elle était rougie par des ecchymoses sur un grand nombre d'endroits. La pie-mère était injectée et adhérente à la couche corticale ramollie vers les régions latérales et inférieures des lobules moyens, vers la face interne des lobules antérieurs, dans les cornes d'Ammon [1].

Dans ce cas encore, l'inflammation avait sévi vers l'arachnoïde; mais c'est surtout la formation des cellules granulées à la surface de l'arachnoïde pariétale qui ne fait presque jamais défaut chaque fois qu'une exsudation fibrineuse existe dans cette région sur les paralytiques atteints d'encéphalite chronique; la production de cette espèce de faux pus, à la surface des méninges, est donc bien plus fréquente encore que celle du pus chez les malades qui éprouvent des attaques convulsives ou des attaques comateuses intercurrentes.

Les anatomopathologistes ont pu s'assurer de bonne heure que l'explosion subite des attaques comateuses avec ou sans accidents convulsifs devait être souvent rattachée, sur les individus affectés de périencéphalite chronique diffuse, à l'accumulation d'une quantité nouvelle et considérable de sang, soit dans les petits vaisseaux de la substance nerveuse déjà enflammée, soit dans ceux des régions encéphaliques circonvoisines. Il leur a suffi, pour arrêter leur conviction à cet égard, d'ouvrir les paralytiques dont la vie s'était éteinte tout de suite après la manifestation des phénomènes intercurrents dont il vient d'être fait mention, et d'explorer attentive-

[1] Parchappe, *Ouvrage cité*, page 166.

ment leurs cerveaux ; or c'est ce qu'ils n'ont pas manqué de réaliser, et ils sont arrivés à proclamer cette conclusion, qu'un excès de congestion sanguine survenu rapidement dans des centres nerveux déjà enflammés doit être considéré comme la cause la plus ordinaire de pareilles manifestations morbides au moment où elles éclatent : ces conclusions trouveront peu de contradicteurs aujourd'hui, seulement les congestions vasculaires incidentes dont nous parlons en ce moment nous paraissent ouvrir la scène à de nouveaux désordres inflammatoires et devoir être classées parmi les lésions propres à l'inflammation.

J'ai déjà fait remarquer que beaucoup de médecins donnent le nom de congestions cérébrales à des engorgements vasculaires datant de cinq ou six jours ; le nom d'attaques d'encéphalite convient beaucoup mieux à ces états fluxionnaires récalcitrants, car ils sont compliqués tout au moins d'extravasations fibrineuses.

Un cultivateur, soigné par M. Parchappe, présenta pendant le cours de la périencéphalite chronique dont il était atteint des signes d'hémiplégie à gauche ; il fut pris ensuite d'accès *épileptiformes* et de coma avec contracture dans le bras gauche ; bientôt on remarqua de la gêne dans les mouvements du bras droit qui fut atteint à son tour de contracture. Les convulsions épileptiformes persistèrent jusqu'à la mort et le malade s'éteignit dans le coma. L'injection et la rougeur étaient considérables dans le réseau de la pie-mère cérébrale. Dans toute l'étendue du lobe cérébral droit, la couche corticale superficielle s'enlevait en même temps que les membranes et se montrait ramollie, sans changement de couleur. Le ramollissement était plus considérable, avec injection pointillée, dans les régions latérales correspondantes à la rougeur de l'arachnoïde ; la moitié externe de la couche corticale était dans cette région tout à fait diffluente. Des altérations analogues, sauf l'intensité et l'étendue qui étaient moindres, se présentaient dans l'hémisphère gauche... Les membranes adhèrent au cervelet vers le lobe gauche, et la couche corticale ramollie se détache en même temps que la pie-mère cérébelleuse. Le ramollissement est plus considérable et avec injection pointillée dans la couche corticale d'un des lobules de la face inférieure gauche [1].

[1] Parchappe, *Ouvrage cité*, pag. 195.

L'inflammation s'était ravivée, dans ce cas, en s'enfonçant dans certains points de la substance du cerveau et du cervelet; et cette recrudescence inflammatoire avait suffi pour faire surgir les différents troubles fonctionnels qui avaient attiré l'attention pendant les derniers jours de la vie.

Un maréchal, atteint de périencéphalite chronique, présente trois jours avant la mort une immobilité et une insensibilité complète du bras droit; ses évacuations sont involontaires; il délire à voix basse, est incapable de montrer sa langue et expire dans le coma. La pie-mère, injectée et comme marbrée de plaques rouges, adhère à la surface corticale sur plusieurs points et notamment sur les régions qui correspondent aux suffusions sanguines... La partie moyenne de la couche corticale ramollie s'enlève par larges plaques en divers endroits et principalement vers les lobes antérieurs et à la partie inférieure du lobe moyen gauche. Sous la plaque rouge du lobe antérieur droit, la couche corticale est ramollie dans toute son épaisseur et d'un rouge vif...

Dans ce cas encore, l'inflammation avait dû se raviver et se propager de dehors en dedans pendant la période d'insensibilité et d'immobilité du bras droit: les altérations du lobe moyen gauche avaient atteint à un degré d'intensité considérable[1].

Sur un troisième malade qui avait présenté des symptômes de congestion cérébrale incidente pendant la dernière période d'une périencéphalite chronique diffuse, on nota huit jours avant la mort des symptômes d'hémiplégie avec contracture à gauche. La tête était tournée à droite, la respiration embarrassée, la stupeur accompagnait les autres phénomènes fonctionnels. Sur ce paralytique la couche corticale des deux hémisphères cérébraux, la couche de substance nerveuse qui correspond aux parois des ventricules latéraux était gravement altérée. Les vaisseaux contenaient en outre des caillots de sang dans le corps strié et la couche optique du côté droit[2].

Nous ne croyons pas nous éloigner de la vérité en émettant l'opinion que des foyers d'encéphalite avaient commencé à se former, dans ce cas, et dans la couche optique et dans l'épaisseur du corps strié droit. Très-souvent de pareils foyers inflammatoires pas-

[1] Parchappe, *Ouvrage cité*, pag. 168.
[2] *Ibidem*, pag. 181.

saient inaperçus autrefois dans les autopsies; en recourant à l'usage du microscope, on s'assure facilement aujourd'hui que l'existence de ces altérations locales est bien plus fréquente qu'on aurait pu d'abord le supposer.

Finalement on est conduit à inférer des citations que nous avons empruntées à divers écrivains que la manifestation des phénomènes intercurrents de la périencéphalite chronique coïncide à peu près constamment partout avec la formation de lésions de nature inflammatoire dans quelques régions nouvelles de l'appareil nerveux intra-crânien.

Le caractère de gravité des phénomènes intercurrents de la périencéphalite chronique diffuse n'a jamais été contesté par aucun médecin; mais l'opinion qui attribue l'explosion de pareils accidents à l'influence d'un simple état de réplétion des capillaires encéphaliques tendrait à faire croire que ces troubles fonctionnels n'ont le plus ordinairement qu'une importance momentanée; presque toujours on doit les considérer au contraire comme des épisodes de sinistre présage.

Dans les cas où l'explosion des symptômes intercurrents de la périencéphalite chronique diffuse est occasionnée par la concentration de l'inflammation, soit dans le voisinage des tubercules quadrijumeaux, soit dans la région de la moelle allongée, le prognostic doit être considéré comme plus grave encore que dans la plupart des autres cas de recrudescence, car ces régions confinent aux sources de la vie organique.

Nous constatons, non sans quelque satisfaction, que la grande majorité des écrivains et des cliniciens est disposée à reconnaître l'influence heureuse des émissions sanguines sur le traitement des épiphénomènes de la périencéphalite chronique diffuse; nous avons insisté constamment nous-même sur l'efficacité de ces émissions pendant la violence des paroxysmes inflammatoires; mais il va sans dire que leur emploi doit être considéré comme moins urgent au fur et à mesure que le cortége des phénomènes apoplectiques et des accès convulsifs tend à rétrograder et à se dissiper.

Nos conclusions sur la périencéphalite chronique diffuse compliquée peuvent être résumées comme il suit.

1° Le cours de la périencéphalite diffuse chronique est fré-

quemment traversé par des accidents d'un caractère alarmant.

2° Ces accidents sont surtout caractérisés par la manifestation subite de symptômes apoplectiques, de symptômes comateux et convulsifs, de symptômes plus marqués de paralysie, tendant à se localiser davantage vers quelques-uns des membres.

3° L'explosion de ces phénomènes doit être attribuée à des recrudescences congestives et inflammatoires subites.

4° Le cours de la phlegmasie chronique est traversé alors par de véritables accès d'encéphalite aiguë.

5° Pendant la violence de ces *recrudescences*, l'inflammation peut se *localiser* dans les cavités de l'arachnoïde cérébrale, dans la profondeur d'un hémisphère du cerveau, du cervelet, dans la protubérance annulaire, la moelle spinale, et s'enfoncer plus profondément qu'à l'ordinaire dans un certain nombre d'emplacements de la substance grise superficielle.

6° Les altérations matérielles qui peuvent prendre naissance pendant ces espèces d'*attaques* inflammatoires ne peuvent être que difficilement diagnostiquées pendant la vie des malades.

7° Ces altérations sont cependant faciles à interpréter.

8° Elles sont représentées par des produits d'extravasation provenant du sang, par des coagulations fibrineuses, par des produits celluleux ou granuleux, par des teintes vasculaires exagérées, par des changements survenus dans le degré de consistance de l'élément nerveux encéphalique.

9° Les extravasations sanguines des cavités arachnoïdiennes, les couennes qui s'y rencontrent souvent, les poches kysteuses qui s'y peuvent former prennent naissance sur des capillaires fluxionnés, remplis de globules de sang, subissant pour l'instant l'influence phlegmasique.

10° Il en est de même des suffusions sanguines qu'on note si souvent dans les cas qui nous occupent au-dessous du feuillet viscéral de l'arachnoïde.

11° Quant aux produits granuleux qu'on observe aussi souvent, soit au sein des kystes arachnoïdiens, soit dans la trame de la pie-mère, soit dans les foyers que l'inflammation a produits d'une manière plus marquée sur certains emplacements de la masse encéphalique, ils ont pris naissance en vertu de cette sorte de loi de formation qui les pousse à se constituer dès que la fibrine vivante

a été à même de se répandre en dehors des conduits vasculaires qui portent et distribuent partout le sang nécessaire à la nutrition de nos organes et de nos tissus.

12° Les phénomènes intercurrents de la périencéphalite chronique diffuse sont bientôt suivis dans certains cas par une terminaison funeste.

13° Le plus ordinairement, néanmoins, ils n'entraînent pas une mort immédiate, attendu que l'état congestif des capillaires encéphaliques se dissipe bientôt en partie ; mais beaucoup de ces capillaires continuent cependant à garder du sang en excès, et les conditions des malades qui ont survécu à ces phénomènes se trouvent alors aggravées.

14° Finalement beaucoup de malades n'arrivent au terme de leur carrière qu'après avoir subi une foule d'attaques d'encéphalite incidentes, et cette circonstance explique la multiplicité et la gravité des altérations matérielles qu'on voit figurer quelquefois dans nos descriptions anatomiques.

15° On doit mettre à contribution toutes les ressources de l'hygiène, toutes les combinaisons d'une prévoyance active et éclairée, pour tâcher de prévenir les recrudescences inflammatoires de la périencéphalite chronique diffuse.

16° Le traitement antiphlogistique est souvent nécessaire pour atteindre à ce but ; on ne saurait appliquer ce traitement avec trop de promptitude et de vigueur lorsque l'explosion inattendue de phénomènes comateux ou d'attaques à forme épileptique est venue menacer l'existence des sujets atteints de périencéphalite chronique diffuse[1].

[1] Il se forme souvent vers les oreilles des paralytiques des tumeurs d'un certain volume : ce sont des foyers inflammatoires contenant d'abord des extravasations fibrineuses ou du sang, et plus tard des corps granuleux, des éléments pyoïdes ou du pus. — Voir la thèse de M. Merland (*Des tumeurs du pavillon de l'oreille chez les aliénés*, Paris, 1853.) — Voir aussi Jules Falret, *Recherches sur la folie paralytique*, Paris, 1853. — *Annales médico-psychologiques*, Troisième série, tom. IV, p. 464, 580.

CHAPITRE V

DU RAMOLLISSEMENT CÉRÉBRAL LOCAL AIGU, OU DE L'ENCÉPHALITE LOCALE AIGUE SANS CAILLOTS SANGUINS, SIÉGEANT SOUS LA FORME D'UN FOYER OU DE PLUSIEURS FOYERS CIRCONSCRITS, SOIT A LA SURFACE, SOIT DANS LA PROFONDEUR DE LA MASSE ENCÉPHALIQUE.

ARTICLE PREMIER

Aperçu général sur l'encéphalite locale aiguë sans caillots sanguins.

L'encéphalite locale aiguë sans caillots a la même origine que l'hémorrhagie interstitielle localisée, et elle commence comme elle par un état fluxionnaire d'un certain nombre de capillaires; mais ce qui contribue surtout à l'en distinguer, c'est que les liquides qui infiltrent ses foyers sont tout d'abord représentés ou par de la sérosité ou par des extravasations de plasma, tandis que les foyers hémorrhagiques contiennent tout au moins un peu de sang en nature et souvent d'énormes tampons fibrineux : cet état inflammatoire est souvent désigné, depuis une trentaine d'années, sous le nom de *ramollissement* local du cerveau.

L'état inflammatoire récent, aigu, localisé dans un espace déterminé ou dans un petit nombre d'emplacements de la substance nerveuse encéphalique, n'est rien moins que rare, soit dans les hôpitaux ordinaires, soit dans les hospices réservés à la vieillesse, soit dans les établissements d'aliénés; mais, comme il n'entraîne pas toujours la mort d'une manière rapide, qu'il passe fréquemment à l'état chronique, ce sont surtout les foyers de l'encéphalite locale ancienne qu'on doit s'attendre à rencontrer dans les cavités crâniennes d'un certain nombre de paralytiques. (Voir le chapitre suivant.)

L'aspect de la substance nerveuse intra-crânienne affectée d'inflammation aiguë localisée varie suivant que les foyers morbides

sont à l'état de pure rougeur capillaire, à la période de rougeur capillaire avec extravasation récente d'une partie des éléments liquides du sang, ou bien à la période de formation des produits granuleux, période où la substance nerveuse offre l'aspect d'un tissu ramolli et même désagrégé.

Les emplacements de l'*apoplexie dite capillaire*, les plaques et les taches ecchymotiques de la substance nerveuse, les infiltrations dites sanguines du cerveau, les teintes de couleur amarante, l'état d'*hépatisation* de la substance cérébrale, les *ramollissements* rouges, jaunes, violets, fauves, les apostèmes remplis de pus et un très-grand nombre d'autres états pathologiques d'apparences et de formes diverses, ne représentent que des conditions un peu différentes, que des modifications faciles à constater et à saisir de l'état inflammatoire aigu concentré sur une région déterminée de la masse encéphalique : c'est donc bien à tort qu'on a coutume de considérer ces différentes altérations comme autant d'états pathologiques distincts.

Lorsqu'elle ne remonte encore qu'à une date toute récente, l'encéphalite locale aiguë n'est rendue sensible que par l'accumulation d'une quantité anormale de sang dans les capillaires de la région affectée. La pulpe cérébrale de cette région, vue à l'œil nu, se montre alors plus ou moins rouge, plus ou moins violacée. Si on l'entame avec un instrument bien coupant, on est tenté de comparer son aspect à celui d'un poumon hépatisé, à celui de la substance de certains foies, de certains reins; on en voit sortir de nombreuses gouttelettes sanguines, et le tissu nerveux est ou plus turgescent ou déjà moins ferme que dans l'état normal ; mais l'analyse microscopique donne seule l'explication de toutes les impressions si diverses que dans cette circonstance l'état des capillaires sanguins distendus par le sang est à même de nous communiquer. Cette période me paraît devoir être désignée sous le nom de période de congestion inflammatoire locale, d'hépatisation violacée, de carnification ou de crudité de l'encéphalite.

Les parcelles de substance cérébrale qu'on sépare des foyers d'encéphalite locaux à la période de crudité pour les soumettre à l'investigation microscopique se présentent à peu près toutes sous les aspects que nous allons faire connaître. Les ramifications vasculaires y sont nombreuses, et les divisions, les subdivisions d'un

même conduit vasculaire ou des troncs que l'on découvre de tous les côtés en parcourant le champ du microscope, attirent aussitôt l'attention : ces vaisseaux sont amples, tortueux, dilatés, anastomosés, croisés entre eux d'une infinité de manières. Ils laissent voir par transparence, dans leur lumière ou dans leur cavité, ou des globules sanguins épars ou des amas de globules sanguins souvent teints en violet ou en jaunâtre par de l'hématosine. Souvent déjà des globules de même nature et des nuages d'hématosine extravasée, sortis des capillaires, entourent à l'extérieur ces mêmes capillaires, se trouvant ainsi mis en contact avec les fibres nerveuses primitives. Jusqu'ici cependant ces fibres ne sont pas modifiées dans leur structure ni *désagrégées* entre elles.

Il devient évident donc, pour le pathologiste qui a étudié les dispositions que nous venons de rappeler, que les ponctuations rouges, les taches violacées, roses, les plaques de couleur framboisée, les teintes amarantes, les infiltrations sanguines et une foule d'autres altérations sur lesquelles on a si longtemps disserté se réduisent toutes finalement en des modifications des capillaires cérébraux enflammés, en des modifications de l'état des globules sanguins et de l'hématosine.

Nous devons ajouter cependant que parfois les foyers inflammatoires à l'état de crudité contiennent déjà d'autres éléments (de la fibrine liquide, des granules moléculaires, des cellules granulées), mais qui appartiennent surtout à la période de ramollissement ou de désagrégation de la substance cérébrale enflammée.

Lorsque la substance nerveuse du foyer paraît gonflée, turgescente, tendue, rénittente à la pression, c'est que des capillaires nombreux, superposés par couches, remplis de globules sanguins, et que des liquides extravasés, fournis par le sang, contribuent à augmenter le volume de cette substance. Lorsqu'elle paraît plus mollasse et facile à réduire en une sorte de magma framboisé, c'est que des globules sanguins et de la sérosité chargée d'hématosine existent déjà en très-grande abondance en dehors des tubes circulatoires obstrués. L'ampliation des capillaires, l'augmentation de la quantité de sang dans leur intérieur, la stagnation des globules et de l'hématosine dans leur cavité, leur sortie hors des vaisseaux, caractérisent donc en définitive l'état inflammatoire local à la période de rougeur vive, de rougeur capillaire, d'hépatisation crue.

La période de ramollissement rouge suit de près, pour l'ordinaire, la période précédente. En effet, si le malade, qui porte dans un point ou dans quelques points de son cerveau un foyer ou plusieurs foyers à l'état de crudité, continue à vivre, ces foyers changeront bientôt d'aspect. Des vaisseaux rouges continueront à s'y laisser voir; mais la substance nerveuse, loin de s'y maintenir à son état de consistance ordinaire, s'imbibera de plus en plus de plasma fibrineux, et ne tardera pas d'abord à se ramollir, ensuite même à se désagréger. Si donc on a occasion de l'examiner pendant cette phase inflammatoire, on ne manquera pas de la trouver humide, molle, facile à réduire en bouillie. Des filets vasculaires, des stries de sang, des parcelles de matière cérébrale, se trouvent souvent mélangés aussi aux autres produits du ramollissement. Toutefois l'analyse microscopique est encore nécessaire pour bien déchiffrer la signification de ces ramollissements cérébraux.

Cette analyse permet de constater au sein de chaque foyer ramolli divers éléments pathologiques. On y trouve : 1° des capillaires dans un état analogue à celui qui a été signalé dans les conditions des capillaires pendant la période d'hépatisation, seulement beaucoup de ces petits tubes se sont vidés dans l'interstice des fibres cérébrales où on retrouve leurs globules sanguins et leur plasma.

2° Les globules sanguins s'y retrouvent en effet ou à l'état libre ou empilés de différentes manières.

3° Ils sont comme noyés dans un liquide qui n'est autre que le sérum du sang mêlé à sa partie fibrineuse et à de l'hématosine.

4° Dans ce même plasma, on voit surnager aussi des myriades de cellules granulées et de granules moléculaires.

5° Des globules de pus existent quelquefois aussi au milieu de ces deux derniers produits de l'inflammation.

6° Beaucoup de fibres cérébrales sont restées intactes quant à la longueur, mais elles sont maintenant libres et séparées de la trame qui les tenait autrefois unies les unes aux autres.

7° Un certain nombre d'entre elles sont à présent réduites en menues parcelles et leurs débris sont confondus avec les corpuscules de l'élément nerveux, avec les globules du sang et les autres produits qui viennent d'être relatés.

Il est donc clair, d'après cela, que la période dite de ramollisse-

ment rouge du cerveau ne représente qu'une phase du travail de l'encéphalite aiguë, et ce qui différencie cette période de la précédente, c'est surtout l'organisation du plasma en granules en en cellules granulées, parfois en pus, l'augmentation sensible du plasma et des globules extravasés, enfin la désagrégation d'un certain nombre de fibres cérébrales, si ce n'est leur morcellement.

Il importe peu pour les conclusions qu'on doit porter sur la nature du travail morbide que le siége du ramollissement soit jaunâtre, grisâtre ou décoloré, car l'évolution du travail est la même dans tous les cas. (Voyez le chapitre des encéphalites chroniques.)

Les granules moléculaires et les cellules granulées ne foisonnent pas seulement dans le liquide et dans l'espèce de bouillie qui occupent le point principal, le point le plus apparent du foyer inflammatoire, ils existent encore en grand nombre partout où le plasma a pu s'infiltrer, a pu se répandre, et obscurcissent souvent au loin par leur présence la trame de la substance nerveuse. En poursuivant partout leur examen, on finit donc par se rendre bien compte de la manière dont les foyers de ramollissement peuvent aller en s'étendant soit dans le sens de la largeur, soit dans le sens de la longueur. En général, ils sont bien plus étendus qu'on ne se le figure communément.

Dans tous les cas d'encéphalite aiguë localisée, l'effusion des globules sanguins, de l'hématosine, du plasma, s'effectue constamment à travers des capillaires rompus, car les dimensions des globules sanguins sont trop considérables pour permettre un autre mode d'extravasation. Donc le mécanisme de formation du blastème de ces phlegmasies est le même que celui qui préside à la formation des grandes hémorrhagies du cerveau ou des hémorrhagies avec caillot; mais, dans ces dernières, le sang s'est répandu en nature et avec abondance dans l'interstice des fibres primitives qui ont été refoulées et parfois détachées de leurs congénères.

Plus les capillaires engorgés, plus les globules rougis par l'hématosine et extravasés abondent dans un foyer de ramollissement, plus il devient remarquable par la vivacité des teintes qu'on qualifiait anciennement d'inflammatoires.

Moins un foyer contient de capillaires engorgés, moins il contient de globules sanguins, moins le sang du malade est riche en

matière colorante, plus les foyers de ramollissement sont susceptibles de se montrer sous un aspect grisâtre, sous un aspect qui tendra à se fondre avec celui des fibres cérébrales.

L'aspect crémeux, perlé, filant des produits liquides qui se rencontrent au sein de quelques foyers d'encéphalite aiguë parvenus à la période de ramollissement, ne suffit pas pour nous les faire considérer comme de véritables foyers purulents ; l'analyse microscopique est seule compétente jusqu'ici pour constater avec certitude si le pus existe ou non dans ces milieux, s'il y est rare ou abondant; nous ne nions pas la possibilité des dépôts purulents dans l'encéphalite, mais ces collections me semblent plus rares qu'on ne se le figure parmi les savants.

L'aspect laiteux, la teinte jaune orange de certains ramollissements, ne tiennent pas nécessairement à la présence du pus dans leurs foyers ; ils tiennent généralement à la présence d'un certain nombre de cristaux d'hémato-cristalline parmi les produits de l'inflammation, ou à la teinte bistrée que prennent quelquefois en vieillissant l'enveloppe des cellules granulées et les granules moléculaires qui encrassent, pour ainsi dire, la substance cérébrale ramollie ou désagrégée ; ces dernières colorations peuvent dépendre de l'altération que subit assez souvent l'hématosine séparée des globules sanguins, car on les voit apparaître partout où des globules sanguins accumulés en grand nombre ont été frappés de mort. Quant aux reflets grisâtres, ils tiennent parfois à la présence de globules graisseux au sein des préparations et des foyers d'altérations.

La présence des globules du pus ou de globules pyoïdes au sein d'un foyer d'encéphalite locale aiguë, sans caillot, est parfois assez difficile à constater lorsqu'ils s'y trouvent confondus en petit nombre avec des globules du sang déformés, avec des granules nombreux, avec des disques agminés nombreux, grisâtres, encore petits et en voie de formation, surtout si on ne se sert que d'une lentille microscopique de moyenne force : leur présence ne peut plus rester douteuse dans les abcès de vrai pus, lorsque les globules du pus fourmillent partout.

L'encéphalite locale aiguë prend souvent naissance dans l'épaisseur d'une circonvolution cérébrale, d'un certain nombre de circonvolutions cérébrales, en s'étendant ensuite du côté de la sub-

stance médullaire ; elle siége souvent aussi au sein des corps stri
et on la retrouve partout où la substance grise est répartie avec
plus d'abondance, mais ses siéges sont bien plus variés qu'on
l'a pensé, faisant jouer à l'hémorrhagie cérébrale *avec caillot*
foule de rôles qui lui sont étrangers : il est sûr qu'elle peut affe
une partie du cervelet, la protubérance annulaire, la couche
tique, qu'elle peut se rencontrer dans l'épaisseur des cen
ovales de Vieussens, qu'elle peut entraîner la désagrégation
corps calleux, celle de la cloison transparente ou de la voûte à tr
piliers ; mais, pour être bien convaincu de cette vérité, il faut av
étudié au microscope, surtout les petits comme les grands emp
cements de l'encéphalite locale aiguë.

Elle peut siéger en même temps sur le lobule antérieur et s
le lobule postérieur, par exemple, d'un même hémisphère ; siég
en même temps sur l'un des lobules droits et sur l'un des lobul
du côté gauche ; on la rencontre en même temps aussi et dans l
circonvolutions cérébrales et dans l'un des corps striés, dans l
circonvolutions du cerveau et au sein du cervelet et de la protub
rance ; la possibilité de toutes ces combinaisons dans les siéges d
l'encéphalite doit toujours être présente à l'esprit du médecin, c
la multiplicité des foyers peut modifier singulièrement l'expressio
des phénomènes fonctionnels sur lesquels on a coutume de s'ap
puyer pour fixer son diagnostic.

Le volume de l'encéphalite locale aiguë n'est pas moins variabl
que son siége ; ses foyers occupent souvent l'espace de deux ou
de trois centimètres soit en surface, soit en épaisseur, mais il est
des cas où cette inflammation occupe toute l'épaisseur du lobule
cérébral antérieur, du lobule cérébral moyen, la moitié du cer-
velet, la presque totalité d'un hémisphère cérébral, d'un corps
strié, d'une couche optique. Ses foyers sont au contraire dans
beaucoup de cas presque lenticulaires, et il faut posséder un œil
très-exercé pour reconnaître promptement leur présence.

L'importance des foyers d'encéphalite aiguë est en général sub-
ordonnée à l'ampleur de l'espace envahi par l'inflammation ; le
nombre des fibres cérébrales désagrégées n'est que peu considérable
dans un ramollissement large de quelques millimètres ; le nombre
des fibres comprimées, désunies ou détruites, est incalculable
lorsque le foyer inflammatoire s'étend à toute l'épaisseur d'un lo-

le cérébral. Il est sûr cependant que le morcellement des fibres mitives s'effectue parfois avec plus de lenteur qu'on pourrait le poser; elles se laissent écarter par les liquides avec lesquels s sont mises en contact, mais ce n'est que tardivement qu'elles laissent réduire en fragments.

Dans les encéphalites locales très-aiguës des circonvolutions cérales, l'injection inflammatoire se propage quelquefois aux vaisx de la pie-mère correspondante, et les veines cérébrales, les nes des méninges acquièrent alors une turgescence remarquable. t, vraisemblable même que ces veines participent parfois aussi l'inflammation, car on les trouve de temps à autre dures, tenues et obstruées par de la fibrine solidifiée.

Lorsque les foyers siégent dans les corps striés, dans une région fonde, c'est souvent à la surface des grands ventricules que la gescence des vaisseaux devient apparente; mais on n'observe n de pareil dans les encéphalites peu volumineuses; il ne faut du reste s'en rapporter à ce qu'on voit avec ses seuls yeux r juger de l'état des vaisseaux, car l'œil armé d'une lentille un forte en découvre en grand nombre là où l'on n'en apercevait avant de recourir à l'emploi des verres grossissants.

Les foyers d'encéphalite aiguë circonscrits peuvent prendre naisce à toutes les périodes de la vie humaine; ils sont très-fréents dans la vieillesse. Quand ils se forment sur des individus affectés d'aliénation mentale, ils surviennent presque toujours des mélancoliques obsédés par des hallucinations, par des sensions viscérales pénibles, et dont les plaintes nous semblent abord exagérées et ridicules; on les observe aussi sur des déents pléthoriques ou sur d'anciens maniaques qui ont dépassé ur cinquantième année, tandis que l'encéphalite superficielle diffuse, aiguë ou chronique, éclate surtout depuis vingt-six jusqu'à cinquante ans.

Il est difficile de décider, quant à présent, si les aliénés de chaque sexe sont affectés d'encéphalite locale aiguë dans les mêmes proportions; j'incline à croire que cette forme de phlegmasie est presque aussi commune chez les femmes que la périencéphalite chronique superficielle.

L'action de la chaleur et du soleil, l'abus prolongé des liqueurs fortes, les excès vénériens, toutes les influences héréditaires qui

prédisposent à la folie et à la périencéphalite chronique diffuse et superficielle, prédisposent aussi aux encéphalites locales aiguës.

Ces encéphalites sont surtout favorisées dans leur développement par un fort ébranlement du crâne, par la suppuration des cavités de l'oreille, par la manifestation d'un érysipèle de la face, d'un phlegmon dans le voisinage du cerveau. Les scrofuleux, les tuberculeux, les individus qui ont échappé à des rougeoles, à des scarlatines graves, en présentent un certain nombre d'exemples.

Sur les aliénés, leur manifestation paraît coïncider fréquemment avec un état d'incrustation calcaire des principaux tubes artériels du cerveau. La présence d'une ancienne cicatrice dans la substance cérébrale, soit que cette cicatrice ait appartenu à une encéphalite locale avec caillot, ou à une encéphalite locale avec simple dispersion des globules sanguins, suffit quelquefois pour favoriser la formation d'un nouveau foyer inflammatoire : tous les pathologistes qui ont écrit sur l'hémorrhagie cérébrale mentionnent la fréquence des ramollissements consécutifs sur les apoplectiques; or ces ramollissements ne sont que de nouvelles encéphalites.

Le début des encéphalites qui doivent se circonscrire sous la forme de foyers localisés est souvent annoncé, comme celui des encéphalites superficielles, par une violente attaque à forme apoplectique; ces accidents éclatent au moment où s'effectue l'accumulation du sang dans les capillaires du cerveau. Mais bientôt une partie de ce sang reprend son cours et les symptômes de compression diminuent; mais, si la congestion s'est localisée dans un point particulier du cerveau, on en est averti par la persistance d'un certain degré de faiblesse dans les membres de l'un des côtés du corps : il n'est pas rare de voir un accès d'agitation ou de délire aigu suivre de près ces attaques qu'on qualifie dans la pratique de congestions cérébrales et qui méritent le nom de congestions inflammatoires. Lorsque la manie devient bruyante, on place ces malades à encéphalites locales commençantes dans les asiles destinés à l'aliénation mentale, et ils comptent là comme aliénés d'abord et bientôt comme paralytiques.

Quelquefois l'encéphalite locale aiguë débute d'une manière bien plus insidieuse encore, car les symptômes qui pourraient faire craindre un commencement d'hémiplégie font complétement défaut, et une exaltation intellectuelle bruyante, accompagnée de pé-

tulance, d'insomnie et même de fureur, annonce seulement qu'il se passe quelque chose de grave du côté des centres nerveux encéphaliques.

Dans les encéphalites locales aiguës qui succèdent à des otites ou à des otorrhées la localisation des foyers inflammatoires est souvent annoncée par des sifflements d'oreilles, par une céphalalgie violente, par la diminution de l'écoulement qui avait été noté jusque-là vers le conduit auditif externe, par une sensation générale de malaise, des secousses musculaires locales ou générales.

L'inappétence, l'augmentation de la soif, l'accélération du pouls, l'élévation de la chaleur cutanée, l'altération des traits de la face, l'insomnie, suivent parfois de très-près l'explosion d'une encéphalite locale aiguë ; mais, quand le délire s'élève jusqu'à la fureur, quand l'inflammation se déclare sur un sujet qui est depuis longtemps aliéné, les symptômes de réaction que nous venons d'énumérer peuvent échapper à l'attention du médecin ou être attribués à une autre cause.

Il n'est pas rare de voir tous ces symptômes et aussi l'exaltation intellectuelle, l'insomnie, les vociférations, la pétulance des mouvements, persister pendant toute la période d'hépatisation ou d'injection capillaire de l'encéphalite aiguë ; mais quelquefois la violence et les emportements du délire sont interrompus ou même tout à fait remplacés au bout d'un certain temps par une disposition à la somnolence, par un état de demi-coma d'où les malades ne sortent que lorsqu'on leur adresse la parole et qu'on les oblige à parler ou à se mouvoir en faisant naître chez eux des sensations désagréables : on les voit retomber ensuite dans leur torpeur intellectuelle dès qu'on cesse de les stimuler.

Un certain nombre d'individus sont en même temps surpris, pendant cette même période, par des accès convulsifs ou partiels ou généraux, soit continus, soit rémittents ; il n'est pas rare de voir expirer des malades pendant ces espèces d'attaques éclamptiques. Toutefois, comme les phénomènes de réaction générale, comme les phénomènes intellectuels, musculaires ou sensoriels qui viennent d'être dépeints sont aussi des plus fréquents dans les périencéphalites superficielles aiguës ou dans les recrudescences de la périencéphalite chronique, ils ne peuvent nullement servir à caractériser d'une manière certaine l'existence des foyers inflammatoires loca-

lisés qui ne sont encore qu'à la période d'hépatisation ou de crudité.

La localisation de foyers inflammatoires aigus et circonscrits au sein de la substance cérébrale peut être soupçonnée avec moins de difficulté pendant la période de formation des cellules granulées, surtout si la désagrégation des fibres cérébrales est portée un peu loin; mais l'existence de ces foyers est bien plus difficile à diagnostiquer qu'on ne l'imagine; et, si la phlegmasie se localise en même temps au sein de l'hémisphère droit et dans l'épaisseur de l'hémisphère gauche, on sera souvent forcé de se contenter d'un diagnostic approximatif.

On est fondé à soupçonner la formation d'un foyer local d'encéphalite aiguë, lorsqu'un point de la tête ou que l'hémisphère qui devient malade sont le siége d'une douleur, d'une sensation pénible bien marquée; lorsque des fourmillements, des engourdissements, une sensation de pesanteur, ont été notés vers le bras ou vers la jambe du côté opposé; lorsque des mélancoliques y ont accusé des déchirements, des commotions électriques, des phénomènes sensoriels bizarres, ; lorsqu'on y a vu apparaître des symptômes d'hémiplégie ou un affaiblissement relatif de la puissance musculaire; lorsque les membres paralysés ou menacés de paralysie ont été secoués par des convulsions réitéres ou qu'ils sont devenus le siége de phénomènes de contracture; lorsque la sensibilité tactile s'y est montrée émoussée ou tout à fait éteinte; lorsque la persistance d'un délire aigu ou l'oblitération toujours croissante des facultés morales et des facultés intellectuelles et même un état habituel de coma ont servi de cortége à tous les autres accidents morbides.

On est fondé à soupçonner l'existence d'un foyer inflammatoire circonscrit avec plasma au sein de chaque hémisphère cérébral, lorsque la céphalalgie a d'abord été notée des deux côtés du cerveau, lorsque des fourmillements ou d'autres sensations pénibles ont d'abord été notées vers les quatre membres, lorsque les deux côtés du corps ont été envahis ensuite d'une manière graduelle, mais prompte, par une paralysie musculaire ; que des phénomènes spasmodiques ou continus ou rémittents, quelques symptômes de rigidité musculaire ou de contracture s'y sont fait remarquer en même temps que la sensibilité tactile s'y trouvait oblitérée ; mais il est rare que les symptômes d'une encéphalite locale aiguë, ainsi

ple ou double', se groupent et s'enchaînent avec une pareille régularité.

On répète souvent dans les écrits qui concernent les maladies de l'encéphale que l'hémorrhagie cérébrale localisée se distingue du *ramollissement* ou de l'encéphalite locale aiguë sans caillot par l'absence de phénomènes précurseurs et par l'instantanéité avec laquelle elle entraîne, soit l'hémiplégie, soit l'abolition de tous les mouvements, suivant son étendue. Le dernier de ces caractères n'est pas sans valeur lorsqu'on a affaire à des foyers hémorrhagiques volumineux ; mais il n'en est pas moins parfois très-difficile de décider si les phénomènes fonctionnels qu'on est à même d'observer sont produits par une extravasation avec caillot ou par un foyer d'encéphalite avec simple imbibition de plasma.

Une hémorrhagie avec caillot se forme souvent en deux temps : elle peut n'affaiblir d'abord qu'un bras, qu'une jambe, et amener ensuite une aggravation dans les lésions du mouvement au fur et à mesure qu'une nouvelle quantité de sang s'infiltre dans l'interstice de la substance nerveuse ; le contact du sang extravasé peut faire naître une stimulation du côté de la moelle allongée, exciter des phénomènes de contracture dans les muscles paralysés, y faire naître des fourmillements ou des sensations incommodes ; ne se croira-t-on pas fondé, dans les cas de ce genre, à penser qu'on a sous les yeux des malades affectés d'encéphalite locale aiguë sans caillot ? Il serait bien difficile qu'il en arrivât autrement.

D'un autre côté, les encéphalites aiguës sans caillot qui doivent se constituer en foyers sont souvent annoncées par des attaques de congestion tellement intenses, qu'elles donnent lieu à des phénomènes comateux subits d'une durée variable, et, lorsqu'un membre, qu'un côté du corps se montrent ensuite affaiblis au moment où le malade commence à recouvrer sa connaissance, on ne peut être qu'embarrassé pour décider si le commencement de paralysie qu'on observe doit être rattaché à la présence d'un caillot sanguin dans l'encéphale ou à la formation d'un ramollissement avec simple extravasation fibrineuse ; les cas de ce genre sont loin d'être rares dans la pratique de la médecine. Donc, tantôt des épanchements sanguins simulent des encéphalites sans caillot, tantôt ces mêmes encéphalites simulent des apoplexies avec caillot.

Il est bien difficile aussi, dans quelques cas, de distinguer les

phénomènes de l'encéphalite locale aiguë sans caillot d'avec ceux de la périencéphalite aiguë diffuse. L'exaltation intellectuelle, la pétulance des mouvements, l'explosion des accidents convulsifs généraux, la somnolence, le coma, la débilitation de la puissance musculaire et de la sensibilité, pourront bien certainement coïncider avec le déchaînement de l'une comme de l'autre phlegmasie; s'il arrive que le travail inflammatoire tende à se concentrer ensuite sur un emplacement déterminé de l'élément nerveux, il devra sans doute survenir vers les membres du côté opposé, soit des symptômes définitifs de paralysie, soit de l'insensibilité, soit de la contracture; mais, par malheur, il arrive souvent que ces nouveaux accidents passent inaperçus, attendu que les conditions où se trouvent alors les malades rendent nos explorations très-incertaines; il s'ensuit de là qu'on se trouve parfois, au moment de l'autopsie, en présence d'un vaste foyer de ramollissement ou de plusieurs foyers de cette altération, quand on s'était cru fondé à diagnostiquer une simple inflammation diffuse périphérique.

L'explosion réitérée de phénomènes spasmodiques involontaires ou la persistance de ces mêmes accidents, soit vers un membre, soit dans toute une moitié du corps, fournissent avec le délire ou la perturbation des fonctions intellectuelles des caractères en faveur de l'existence d'un foyer d'encéphalite locale aiguë; mais, pour que ces phénomènes puissent acquérir une importance définitive, ils doivent être associés à l'existence d'une hémiplégie; en effet, des convulsions même limitées peuvent éclater chaque fois que la moelle allongée est soumise à une violente stimulation, ainsi qu'on en a des exemples dans quelques cas d'attaques congestives temporaires, dans quelques cas d'encéphalite diffuse aiguë; mais les convulsions limitées indiquent néanmoins en général que le point de départ de la stimulation doit siéger de préférence dans le côté du cerveau opposé au siége des secousses musculaires: cette donnée peut contribuer à jeter quelque jour sur le diagnostic des encéphalites localisées.

Il arrive quelquefois qu'un foyer d'encéphalite aiguë unique agit en produisant dans un côté du corps des symptômes d'hémiplégie et des convulsions, tandis qu'il provoque dans les membres de l'autre côté des spasmes convulsifs seulement. Il faut inférer de là que la manifestation de phénomènes convulsifs généraux ne suffi-

rait pas à elle seule pour faire diagnostiquer l'existence d'un foyer inflammatoire localisé au sein de chaque hémisphère cérébral, mais l'explosion des convulsions suppose généralement l'existence d'un état inflammatoire quelconque.

La marche de l'encéphalite locale aiguë est susceptible d'assez nombreuses variations. Dans les cas où cette phlegmasie débute par une rougeur intense des capillaires sanguins et où l'extravasation du plasma se fait un peu attendre, les symptômes du début ressemblent parfois à ceux d'une manie fébrile violente ; si la vie des malades se prolonge, l'oblitération des facultés mentales et la paralysie d'un membre ou de plusieurs membres ne tardent pas à prendre la place des premiers accidents qu'on a été à même de noter.

Dans les cas où l'encéphalite débute par une attaque à forme apoplectique, on observe quelquefois une rémittence momentanée pendant les douze ou quinze premières heures qui suivent le rétablissement de la connaissance, mais cette apparence de mieux ne se soutient que rarement, et, sur la plupart des malades, un état de torpeur intellectuelle compliqué d'hémiplégie succède bientôt aux phénomènes du début. Sur quelques autres malades, on voit éclater des espèces d'attaques éclamptiques dès le début de l'encéphalite locale, et c'est à peine si elles sont séparées ensuite par de courtes intermittences jusqu'à la période qui annonce l'épuisement de la vie.

Sur les personnes âgées, l'encéphalite locale se comporte parfois tout autrement et elle est surtout annoncée par la persistance et l'augmentation d'un état de stupidité d'une part, par l'affaiblissement graduel et toujours croissant de la liberté du mouvement, d'autre part; des phénomènes de contracture viennent aussi parfois se joindre vers le déclin de la vie aux symptômes d'hémiplégie ; mais il est de toute impossibilité de tracer à l'avance la marche probable d'une encéphalite locale, par la raison que l'enchaînement des phénomènes fonctionnels devra nécessairement varier suivant les différences qui pourront exister dans les conditions des foyers inflammatoires; or la durée de l'encéphalite locale aiguë varie depuis sept, dix, quinze, jusqu'à vingt à vingt-cinq jours.

Cette maladie peut se terminer d'une manière funeste dès la période de congestion inflammatoire; elle peut se terminer de la

même manière pendant la période de ramollissement du tissu cérébral ou pendant la formation du pus ; elle peut se terminre par une guérison ou passer à l'état chronique.

L'issue de l'encéphalite locale aiguë devient funeste lorsque les foyers sont multiples, placés dans des régions voisines du bulbe rachidien ou lorsqu'ils occupent dans l'épaisseur du cerveau des espaces considérables.

L'issue de l'encéphalite peut devenir favorable lorsque l'inflammation est circonscrite dans un foyer étroit, que l'extravasation a été peu considérable, que le plasma extravasé tend à se convertir en tissu cellulaire de cicatrice plutôt qu'en granules, qu'en cellules granulées, et que les fibres nerveuses ont eu peu à souffrir de la présence des produits de l'inflammation accumulés dans leurs interstices : on juge que les choses se sont passées de la sorte lorsqu'on voit se rétablir du quinzième au vingt-cinquième jour et l'exercice normal des fonctions intellectuelles et les fonctions du mouvement volontaire.

On estime que la maladie tend à persister dans le mode chronique, lorsque, la fièvre, la chaleur à la peau, le trouble des fonctions générales ayant disparu, le malade continue cependant à présenter et des symptômes d'affaiblissement intellectuel et un reste d'hémiplégie soit à droite, soit à gauche. On est fondé à supposer alors que le foyer inflammatoire contient encore, dans une grande proportion, et des granules et des cellules granulées nageant dans un liquide fibrineux, et des fibres cérébrales détachées, et même des produits celluleux plus ou moins denses ; mais on peut continuer à vivre avec de tels foyers, à la condition qu'une nouvelle congestion inflammatoire ne viendra pas verser de nouveaux éléments fibrineux au milieu de l'élément nerveux déjà ramolli.

L'encéphalite locale aiguë sans caillot réclame, comme la plupart des autres phlegmasies aiguës, un traitement antiphlogistique prompt et énergique. Lorsque cette maladie n'est encore qu'à sa période d'hépatisation rouge, que les lésions fonctionnelles consistent surtout en des éblouissements, des bruits d'oreilles ; en des sensations de fourmillement, de pesanteur dans les membres d'un côté du corps ou dans les quatre membres, on devra se hâter de recourir à l'emploi des émissions sanguines générales et locales.

On débute, lorsque le malade qui présente les phénomènes fonctionnels dont il vient d'être parlé est encore jeune et robuste, par une saignée de bras qu'on fait promptement suivre d'une forte application de sangsues à l'une des régions mastoïdiennes. Si cette médication, à laquelle on associe l'usage des laxatifs, l'application de cataplasmes sinapisés aux mollets, ne suffisait pas pour conjurer les progrès de l'encéphalite et si la paralysie tendait à envahir les agents musculaires, on ne devrait point hésiter à faire appliquer de nouvelles sangsues soit derrière les oreilles, soit à la région épigastrique, à faire appliquer de nombreuses ventouses scarifiées sur le trajet du rachis, et même de larges vésicatoires aux mollets : si l'inflammation entraînait, malgré tous ces efforts énergiques, la disgrégation de l'élément nerveux encéphalique et la paralysie complète d'un membre ou de plusieurs membres, on consulterait alors l'état général des forces avant de recourir à de nouvelles émissions sanguines, et on devrait s'abstenir de les prescrire si les conditions de faiblesse générale et de petitesse du pouls semblaient devoir les contre-indiquer. Dans les circonstances contraires, on ne craindrait pas de faire appliquer encore quelques sangsues sur les côtés du cou ou de la tête. En général, on n'hésite point, dans cette période critique, à couvrir la région cervicale d'un large vésicatoire, à entretenir sur des régions éloignées du cerveau de larges foyers de suppuration ; mais, quand la persistance et l'envahissement des foyers inflammatoires n'ont point été arrêtés de bonne heure, on doit s'attendre ou à une issue funeste ou à voir le travail morbide local persister dans le mode chronique.

L'encéphalite locale aiguë sans caillot ne change point de nature en se déclarant sur des personnes déjà avancées en âge. Les indications du traitement sont donc les mêmes aux différentes périodes de la vie, et c'est encore aux émissions sanguines convenablement variées qu'on doit se hâter de recourir lorsqu'on est fondé à craindre sur un vieillard bien conservé l'invasion d'une phlegmasie locale des centres nerveux intra-crâniens ; il va sans dire, néanmoins, que l'importance des émissions de sang sera toujours calculée d'après le degré de force et l'activité de la circulation des sujets qu'on aura à traiter. C'est principalement dans la vieillesse que le traitement révulsif a coutume d'être substitué de bonne heure à un traitement antiphlogistique trop débilitant, mais la na-

ture des foyers morbides doit toujours faire craindre les effets d'une stimulation trop énergique : les sétons et les cautères ne nous paraissent point toutefois appartenir à cette dernière médication.

ARTICLE DEUXIÈME.

Observations d'encéphalite aiguë sans caillot, localisée sous la forme de foyers appartenant à la période d'hépatisation rouge, à la période de ramollissement pulpeux, ou à la période d'infiltration comme purulente.

PREMIÈRE SÉRIE

DES CAS OU L'INFLAMMATION N'EST ENCORE QU'A LA PÉRIODE D'HÉPATISATION ROUGE, DE CRUDITÉ, OU A LA PÉRIODE DE CONGESTION VASCULAIRE.

Les foyers inflammatoires de cette période sont faciles à reconnaître sur les cadavres lorsqu'ils se dessinent sous l'aspect de plaques ou de taches plus ou moins rutilantes, mais ils passent souvent inaperçus lorsqu'ils sont situés dans les corps striés, par exemple, et que les teintes de la substance nerveuse malade ne sont encore que peu accusées. Dans beaucoup de cas de ce genre, néanmoins, des globules de sang extravasé et même des cellules agminées en voie de formation se rencontrent déjà dans les emplacements qui ne semblaient que médiocrement congestionnés; on ne doit donc point balancer à examiner au microscope toutes les taches, tous les espaces dont la coloration ne semble que suspecte à l'œil nu, et en agissant ainsi on parviendra à constater des lésions qui permettront d'expliquer des dérangements fonctionnels dont la manifestation reste habituellement inexplicable.

CENT VINGT ET UNIÈME OBSERVATION. — Caractère violent, attaques hystériques fréquentes quelques jours avant les époques menstruelles; à trente-huit ans, pendant la convalescence d'une scarlatine, explosion d'un délire vague, très-aigu, qui ressemble d'abord au délire de la manie; au bout de quelques jours, symptômes fébriles, loquacité, insomnies, vociférations, actes désordonnés et tumultueux; mort rapide. — Turgescence des hémisphères cérébraux, dont le développement est pourtant peu considérable, sécheresse des surfaces libres des deux feuillets arachnoïdiens, oblitération du sinus longitudinal supérieur et d'un certain nombre de veines rampantes à la surface du cerveau, par des concrétions fibrineuses; injection de tous les vaisseaux de la pie-mère cérébrale, un foyer d'encéphalite à l'état d'*hépatisation rouge* sur le milieu de la face supérieure de chaque *lobule cérébral postérieur;* un second foyer inflammatoire sur la

région convexe du lobule moyen *droit*, substance cérébrale peu consistante dans toute la profondeur des parties enflammées.

Madame Gertrude, âgée de trente-huit ans et six jours, mariée, mère de quatre enfants, est issue d'un père apoplectique; sa mère et ses frères sont impressionnables, irascibles, doués d'un orgueil qui les fait passer pour ridicules. Madame Gertrude est douée elle-même d'un caractère vaniteux, mobile, et sujette à de fréquents mouvements d'impatience ou de colère. L'époque menstruelle a toujours constitué pour elle une véritable période maladive. Souvent les approches de ses règles étaient annoncées par un redoublement de susceptibilité et d'exaltation; dans ces moments redoutés par toute sa famille, elle inventait toutes sortes de prétextes pour amener des scènes orageuses, tourmenter son entourage, pousser à bout la patience de son mari, maltraiter ses enfants. Souvent aussi elle tombait alors dans des espèces d'attaques de nerfs qui offraient surtout le caractère de l'hystérie, mais qui s'accompagnaient quelquefois de symptômes de catalepsie, d'accidents qu'on comparait à une sorte de roideur tétanique momentanée. Comme ces phénomènes hystériques se dissipaient d'habitude assez vite, on n'y attachait qu'une médiocre importance, mais on s'efforçait, dès qu'ils se manifestaient, de provoquer l'apparition du flux menstruel, qui les faisait aussitôt cesser. On avait positivement remarqué que ces attaques douloureuses n'éclataient jamais pendant l'allaitement, et que le caractère de madame Gertrude devenait alors beaucoup plus facile et plus traitable; on avait donc cru devoir lui donner le conseil de prolonger le plus possible l'allaitement de ses nouveaux enfants, et elle en était venue à différer leur sevrage jusqu'à leur quatrième année.

A trente-cinq ans, madame Gertrude est atteinte d'une scarlatine d'apparence assez bénigne; elle était nourrice alors depuis environ quatorze mois, et semblait plus satisfaite de sa santé. Déjà on la considérait comme guérie de son affection éruptive, lorsqu'on crut entrevoir un commencement de désordre dans ses idées; on attribua ces accidents à l'influence d'un reste de fièvre, et on se rappela qu'elle avait également déraisonné pendant quelques jours, trois ans auparavant, après avoir perdu un de ses enfants : on comptait donc encore sur un prompt rétablissement de l'exercice

intellectuel lorsque le délire prit tout à coup chez elle un caractère des plus sérieux.

Le 20 avril, six jours après l'invasion de la scarlatine, madame Gertrude est en proie à une exaltation intellectuelle qui la porte à parler et à s'agiter sans relâche; elle refuse de voir son mari, ses enfants, et accueille de préférence des personnes qu'elle ne connaissait guère auparavant que de nom. Au milieu de son babil, on croit entrevoir qu'elle forme des projets de mariage et qu'elle se croit entièrement libre de disposer de sa main. Une saignée abondante est aussitôt pratiquée, trente sangsues sont bientôt appliquées aussi sur les côtés du cou, et les membres inférieurs sont entourés de cataplasmes révulsifs; ces moyens de traitement n'entravent nullement les progrès des accidents cérébraux, et, le 22 avril, madame Gertrude est transférée à Charenton.

Du 22 au 24 avril, loquacité, incohérence dans les propos, défaut complet d'attention, insomnie, état fébrile.

Le 24 avril, la figure est rouge et animée, les yeux sont vifs, mobiles, hagards, les lèvres séchées, fendillées, fuligineuses; la langue est rouge, aride, la soif vive, la peau chaude, le pouls très-accéléré; madame Gertrude parle tout haut; elle est agitée, en proie à une pétulance qui la porte à se plaindre, à remuer incessamment la tête et les membres; elle paraît souffrir de la gorge au moment où elle fait des efforts pour avaler les liquides. (Tisanes acidulées, bains tièdes prolongés, diète absolue.)

Le 25 avril, même ensemble de phénomènes cérébraux et de phénomènes généraux. Madame Gertrude pousse quelquefois des cris, se plaint d'étouffer, de manquer d'air, puis elle s'agite violemment en tirant sur ses liens et en imprimant de fortes secousses à ses membres : elle est incapable d'accorder la moindre attention aux questions qu'on lui adresse, et elle n'a point la conscience du danger où elle se trouve.

La mort a lieu dans la matinée du 26 avril; la pétulance musculaire et la loquacité ont persisté jusqu'à la période de l'agonie.

Autopsie cadavérique. — Les os du crâne ne présentent rien de remarquable, mais la tête est petite et la masse cérébrale peu volumineuse.

La pie-mère est fortement tendue à la surface de chaque hémisphère cérébral et les circonvolutions semblent comme étranglées

au-dessous de cette enveloppe membraneuse : il n'existe pas la moindre trace de sérosité dans l'espace inter-arachnoïdien ; toutes les parties de l'arachnoïde sont même entièrement desséchées et comme arides.

Plusieurs veinules, dures comme de petites cordes et entièrement oblitérées par des filaments fibrineux, rampent sur la face convexe des lobes cérébraux, qu'elles abandonnent ensuite pour venir s'aboucher sur les côtés de la grande faux du cerveau. Le sinus longitudinal supérieur est lui-même tout à fait rempli par une sorte d'axe fibrineux très-dense, très-volumineux, et dont la circonférence commence à adhérer avec les parois du conduit qui lui sert en quelque sorte d'étui.

La pie-mère, généralement mince, ténue, luisante, est difficile à séparer des surfaces sur lesquelles elle est appliquée, mais elle n'adhère point à la substance cérébrale; sa trame vasculaire est le siége d'un injection fine, bien dessinée, et qu'on retrouve dans les moindres enfoncements, dans les moindres replis qui séparent les circonvolutions encéphaliques.

Deux foyers principaux d'encéphalite localisée et à l'état de *crudité* se laissent en même temps voir en arrière, à la superficie de chacun des lobes cérébraux; leur siége se trouve à droite comme à gauche sur le milieu de la face supérieure du lobule cérébral *postérieur*.

A gauche, le foyer inflammatoire est large d'environ quatorze millimètres transversalement, long de vingt millimètres d'avant en arrière : il s'étend à près d'un pouce de profondeur dans l'épaisseur du lobule. Il est constitué par une combinaison de sang et de particules nerveuses qui lui donnent l'aspect d'un morceau de *foie frais*. Un tube vasculaire, qui le traverse inférieurement, est oblitéré par une sorte d'axe fibrineux; à l'extérieur, ce vaisseau est comme incrusté par des grumeaux de matière cérébrale attachés à ses parois. La matière cérébrale, devenue comme *hépatisée*, n'a point encore subi ni là ni ailleurs aucune apparence de disgrégation, mais sa consistance est évidemment partout au-dessous du taux normal.

A droite, les dimensions du désordre sont absolument les mêmes que du côté opposé, quant à l'étendue en surface et en profondeur. Sur tous les points du *foyer*, la matière colorante et les globules du sang semblent fondus de la même manière qu'à gauche avec l'élé-

ment nerveux devenu *rutilant* et *violacé*. Toute la masse, ainsi affectée, se laisse facilement convertir par la compression en une sorte de bouillie gélatineuse reflétant une teinte framboisée, mais il n'existe point ici de vaisseau oblitéré par de la fibrine à l'état polypeux.

Le lobule *moyen droit* présente également vers le milieu de sa face supérieure un noyau inflammatoire et comme *carnifié* d'un centimètre environ de circonférence, dont l'aspect est en tout semblable à celui des foyers qui viennent d'être déjà décrits; ici encore la consistance de la substance cérébrale n'est encore que diminuée et la structure des tissus n'est point encore détruite.

En général, la substance grise et la substance blanche paraissent à peu près saines dans tous les points des hémisphères qui n'ont point participé à l'état phlegmasique, et elles ne pèchent nulle part ni par un excès de coloration ni par un excès d'hypérémie.

Le cervelet est peu volumineux, la moelle épinière d'un calibre exigu : les enveloppes rachidiennes contiennent une quantité de sang plus qu'ordinaire.

L'estomac est petit, comme replié sur lui-même. Sa membrane muqueuse est rouge, phlogosée, très-ramollie; la membrane muqueuse des petits intestins est également rouge et dépourvue de consistance.

Tous les autres organes sont dans les conditions les plus normales.

I. Le caractère inflammatoire des altérations dont l'autopsie a révélé l'existence dans le cerveau de madame Gertrude ne saurait être contesté, et il est évident que les désordres dont on vient de lire la description, qui occupaient trois emplacements circonscrits, représentent autant de foyers d'encéphalite. Lorsque l'inflammation se déchaîne dans un tissu richement pourvu de vaisseaux, on en est averti par l'accumulation du sang dans les moindres tubes vasculaires, par l'extravasation des globules sanguins et de la matière colorante du sang dans les milieux qui avoisinent les capillaires, par les teintes plus ou moins rouges et animées que reflètent les parties affectées de la phlegmasie; les foyers qui ont été observés chez cette dame et sur le lobule moyen et sur le lobule postérieur de l'hémisphère droit; le foyer qui avait son siége sur

le lobule postérieur gauche, se faisaient précisément remarquer par la vivacité de leurs teintes rutilantes, qui donnaient à la substance cérébrale, avant qu'elle fût entamée, l'aspect d'un morceau de *foie frais*, et qui permettaient de la comparer, après qu'on l'avait écrasée, à une sorte de bouillie de couleur *framboisée;* or cette sorte de transformation de la matière cérébrale en un parenchyme violacé, comme charnu, cette sorte d'hépatisation de la substance nerveuse, ne se rencontrent jamais que dans les cas de phlegmasie intense : nous avons donc eu raison d'assigner un caractère inflammatoire à tous ces foyers morbides.

II. L'inflammation avait dû débuter en même temps dans chacun des trois foyers qui attirent notre attention, car on ne remarquait pas la moindre différence dans les teintes, les nuances de coloration, pas plus que dans le degré de consistance de la substance nerveuse qui les constituait, et il en eût été autrement si l'un d'eux eût pris naissance plus ou moins longtemps avant les autres.

III. On ne peut pas douter non plus que l'inflammation ne fût encore à la période d'acuité; à une période plus reculée, la teinte *amarante* de l'hématosine et des globules sanguins extravasés n'eût pas manqué de faire place à des reflets plus ou moins jaunâtres; d'un autre côté, du pus eût pu commencer à se former aussi au sein de l'extravasation fibrineuse; enfin la substance cérébrale enflammée eût bientôt cédé à une force de disgrégation qui l'eût transformée en une sorte de bouillie diversement colorée : la réunion de ces divers caractères ayant fait défaut, il faut en conclure que l'invasion de la phlegmasie doit être considérée comme récente.

IV. Cette manière de voir est confirmée encore par la persistance de la turgescence qui a été notée ici vers les circonvolutions cérébrales et par l'apparence de sécheresse des surfaces arachnoïdiennes; cette espèce de tension des hémisphères et l'absence de tout produit excrété, soit dans la cavité des méninges, soit dans la trame de la pie-mère, ne s'observe en effet que dans la période d'invasion des phlegmasies encéphaliques très-aiguës.

V. L'oblitération des veines cérébrales et de la cavité du sinus longitudinal supérieur par des concrétions fibrineuses, qui commençaient à adhérer à la membrane interne, indique que ces conduits avaient participé, de leur côté, à la violence du travail inflam-

matoire qui s'était déchaîné dans l'épaisseur de la substance encéphalique; il ne faut donc pas être surpris de la promptitude de la terminaison funeste.

VI. Les symptômes observés pendant le cours de la maladie ont-ils été en rapport avec l'intensité des lésions inflammatoires qui viennent d'être signalées? Les symptômes intellectuels relatés dans le cours de cette affection pouvaient faire supposer que l'encéphale était le siége d'un état phlegmasique très-aigu; mais, comme la pétulance et le tumulte des mouvements étaient en rapport avec la violence du délire, qu'on ne percevait aucun symptôme local de paralysie, on n'était pas fondé à soupçonner l'existence d'un foyer ou de plusieurs foyers d'encéphalite locale.

VII. Les troubles fonctionnels observés sur cette malade pouvaient-ils faire présager le développement d'altérations aussi intenses? On était fondé à craindre, à en juger par la violence de l'exaltation à laquelle cette dame n'a pas cessé une seconde d'être en proie, depuis le moment où le délire a fait explosion jusqu'à la mort, à en juger par la continuité de la fièvre, de l'insomnie, par l'intensité de la soif, de la chaleur générale, par l'aspect brillant des yeux, l'altération profonde de la physionomie, l'accélération de la respiration, la pétulance des mouvements, la nature des plaintes, qu'il n'existât chez elle un travail inflammatoire des plus intenses du côté de l'encéphale; mais la précision du diagnostic ne pouvait pas aller jusqu'à prédire l'existence des foyers inflammatoires distincts et circonscrits qui s'étaient formés dans son cerveau. Pour qu'on eût pu songer à porter un semblable jugement, il aurait fallu qu'on y fût conduit ou par la manifestation de phénomènes convulsifs locaux, ou par la manifestation d'une paralysie locale vers les membres; or, dans ce cas, les phénomènes convulsifs et la paralysie ont fait complétement défaut, et, comme il est vraisemblable que les accidents musculaires, s'ils se fussent manifestés, eussent éclaté des deux côtés du corps à la fois, par la raison qu'il existait des foyers inflammatoires des deux côtés du cerveau, il est vraisemblable que ces phénomènes eussent contribué à embrouiller plutôt qu'à éclaircir le diagnostic des encéphalites locales; du moment toutefois où l'on a soupçonné l'existence d'une phlegmasie aiguë de la substance nerveuse encéphalique, il n'est pas absolument nécessaire de se prononcer, dès les premiers

instants de cette affection, sur le siége des milieux qui doivent être envahis par l'inflammation.

CENT VINGT-DEUXIÈME OBSERVATION. — A soixante-seize ans, symptômes de mélancolie se manifestant par accès, avec de longues intermittences, pendant lesquelles l'intelligence semble un peu affaiblie; de temps à autre, gêne de la parole. Vers la fin de la soixante-dix-septième année, blessure légère à la main, symptômes d'affaiblissement, avec embarras dans les idées pendant quinze jours; plusieurs défaillances attribuées à des accès de congestion cérébrale et mort. Un foyer d'encéphalite de couleur *amarante* à la superficie et dans la profondeur du lobule cérébral antérieur droit. — Tubes vasculaires remplis de globules sanguins; globules sanguins extravasés, disques agminés de l'inflammation, granules moléculaires, fibres cérébrales saines.

M. Gasparin, âgé de soixante-dix-sept ans quinze jours, veuf, rentier, ayant reçu une assez bonne éducation, commence, à l'âge de soixante-seize ans, à donner par moments des signes d'aliénation mentale. Parfois il parle avec volubilité, se plaint de ses enfants, qui ne lui donnent que des preuves d'affection, s'imagine qu'on lui en veut, paraît en proie à des hallucinations de l'ouïe, commet plusieurs actions déraisonnables. Ces premiers accidents se calment vite, mais ils finissent par prendre un caractère intermittent, et, pendant le cours de la soixante-dix-septième année, on note un certain nombre de paroxysmes d'exaltation séparés par des intervalles de calme dont la durée est quelquefois de plus de soixante jours.

Pendant les intermittences, les conceptions sont peu étendues, la mémoire est infidèle, le sommeil parfait; la santé physique est en général très-bonne.

Pendant les recrudescences, la figure est très-rouge, la parole prompte et un peu gênée, la démarche un peu irrégulière. Ce malade est mécontent de la manière dont il est traité, il change sans cesse de place, et déblatère surtout contre ses enfants. L'usage des bains frais, des purgatifs, des émissions sanguines peu copieuses, mais souvent répétées, suffit d'habitude pour dissiper promptement tous ces symptômes.

En 1854, au mois d'août, M. Gasparin se fait, par maladresse, en coupant son pain, une légère plaie au pouce de la main gauche; cette blessure paraît d'abord très-insignifiante, mais bientôt on s'aperçoit qu'elle tend à rester à l'état de suppuration.

Pendant qu'on travaille à sa cicatrisation, on remarque un affaiblissement notable dans la constitution de M. Gasparin. Ses idées

sont souvent embarrassées, parfois incohérentes ; il est distrait et moins actif que d'habitude. On a recours à des tisanes vineuses, à des potions préparées avec l'extrait de quinquina, à de légères purgations ; l'état de faiblesse et d'inertie des facultés mentales ne fait que s'accroître.

Après treize jours de séjour à l'infirmerie, efforts répétés de vomissement, diminution des forces, état peu satisfaisant du pouls, pâleur de la plaie, qu'on cherche à stimuler par des topiques excitants.

Le quinzième jour, syncopes répétées qui sont attribuées par l'élève de garde à des mouvements fluxionnaires survenus vers l'encéphale ; ce malade succombe le soir dans une de ces attaques de défaillance.

Autopsie cadavérique. — Taille moyenne, embonpoint ordinaire, figure foncée en couleur. On aperçoit, vis-à-vis l'éminence thénart de la main gauche, une ulcération large de dix millimètres, longue de vingt, qui semble en voie de cicatrisation : cette petite plaie a fourni peu de suppuration pendant plusieurs jours.

La région frontale est très-vaste; les os du crâne sont friables; la dure-mère est à l'état sain.

La pie-mère cérébrale est épaissie, très-infiltrée de sérosité; tous ses vaisseaux sont dilatés, solides, comme turgescents; elle peut être enlevée tout d'un trait, comme si sa force de résistance était augmentée; elle paraît très-rouge lorsqu'on la considère par transparence.

Sur le *lobule antérieur droit*, à un travers de doigt de la grande scissure interlobaire, cette membrane est cependant comme soudée à une circonvolution cérébrale.

Lorsqu'on l'en a séparée, cette circonvolution attire l'attention par le reflet de sa coloration, qui tire sur le *rouge amarante*. Cette rougeur occupe un espace de deux centimètres d'avant en arrière, de quinze millimètres de dedans en dehors ; elle pénètre profondément dans l'épaisseur de la substance blanche.

Un examen attentif fait à la loupe permet de constater dans cette partie la présence de traînées vasculaires, de taches ecchymotiques, de points rouges multipliés ; la substance cérébrale n'y est cependant point encore ramollie.

Des coupes nombreuses sont pratiquées successivement dans

toute l'épaisseur de ce même hémisphère cérébral ; partout les tubes vasculaires se montrent dilatés et gorgés de sang, mais il ne s'est formé aucune extravasation sanguine au sein de la substance fibreuse du centre ovale droit.

Le lobe cérébral gauche n'est ni rouge ni injecté à sa périphérie; les vaisseaux de la substance blanche ne sont que médiocrement hypérémiés ; il existe cependant trois petites *taches* lenticulaires, de couleur de sang, à l'état d'extravasation dans l'épaisseur du *corps strié gauche.*

Le cervelet et la protubérance annulaire sont dans l'état le plus normal.

Le foyer inflammatoire du lobule antérieur droit est étudié au microscope : on distingue dans la substance cérébrale malade :

1° De nombreux conduits vasculaires remplis de globules sanguins ;

2° Des globules sanguins extravasés nombreux, mais dans un état de conservation parfait ;

3° Des disques agminés peu volumineux, à grains très-fins, déjà bien formés.

4° Un liquide séreux coloré par de l'hématosine.

Les fibres du cerveau ne sont point séparées les unes des autres, mais on parvient à les distinguer comme dans un cerveau non enflammé ; quelques préparations fournissent en outre des granules moléculaires.

A droite, la plèvre pulmonaire est soulevée sur un certain nombre de points par de petits foyers purulents ; en pratiquant des incisions sur ces foyers, on donne issue à du pus bien formé et parfaitement isolé, mais le parenchyme pulmonaire est rouge et comme carnifié dans le voisinage de chaque abcès local.

Le poumon gauche est jugé sain.

Le cœur ne donne lieu à aucune observation.

La cavité abdominale n'a pas été ouverte.

I. La petite altération qui avait envahi dans ce cas une circonvolution du lobule antérieur droit, qui se faisait remarquer par ses reflets de couleur *amarante*, par ses *traînées vasculaires*, par ses *taches ecchymotiques*, par son piqueté à *points rouges* multipliés, qui contenait déjà des produits extravasés, et des *cellules granulées* bien formées, n'aurait pas tardé à se transformer en un foyer de

ramollissement ; elle représente, comme la précédente, un foyer d'encéphalite locale à la période d'hépatisation.

II. Les trois petites *taches lenticulaires* de couleur de *sang à l'état d'extravasation* qui gisaient encore dans cette circonstance au sein du corps strié gauche représentaient également un petit foyer inflammatoire au début.

III. Pendant le cours de sa soixante-dixième année, M. Gasparin avait offert à différentes reprises, soit des symptômes de délire, soit des symptômes passagers de gêne dans la prononciation : la manifestation et le retour de pareils accidents devaient faire craindre l'invasion d'une phlegmasie encéphalique quelconque : comme il était déjà âgé, c'était cependant la formation d'un foyer d'encéphalite locale chronique qu'il avait le plus à redouter.

IV. Au demeurant, les régions qui d'abord n'avaient dû être *fluxionnées*, suivant toutes les vraisemblances, que momentanément, avaient fini par devenir des siéges d'encéphalite permanente. L'existence de ces petits foyers morbides n'avait point été soupçonnée pendant la vie de M. Gasparin, et il ne pouvait pas en être autrement, car la paralysie avait fait défaut même à droite, bien que le *foyer* situé dans le lobule cérébral gauche fût déjà assez profond ; mais il est rare que le diagnostic des encéphalites locales puisse être porté d'une manière certaine pendant cette phase inflammatoire.

V. Le 31 mars 1853, on fit admettre dans la maison de Charenton une dame âgée de soixante-cinq ans qui était aliénée déjà depuis l'âge de cinquante-cinq ans, dont la maladie avait commencé par des hallucinations de la vue et de l'ouïe : le médecin qui l'avait soignée en dernier lieu nous dit qu'elle avait eu plusieurs *attaques passagères d'apoplexie.*

VI. Lorsque nous la vîmes pour la première fois, elle était agitée, violente ; tous ses propos étaient incohérents ; elle se livrait à des gestes tumultueux et n'était point paralysée.

VII. Au bout de quelques jours de séquestration, on s'aperçut un matin que tout le poids de son corps inclinait à *gauche.* On se hâta de la faire coucher, mais on fut obligé de la fixer dans son lit, à l'aide d'une camisole : les accidents que nous venons de signaler se dissipèrent rapidement et cette malade reprit bientôt son train de vie habituel.

VIII. Pendant trois années, la maniaque dont nous nous occupons continua à être très-exaltée; depuis le matin jusqu'au soir, elle marchait avec précipitation dans les préaux, en imitant avec ses lèvres les fanfares de la trompette. Souvent elle recommençait la nuit à faire entendre ses éclats bruyants et incommodes : de temps à autre, elle *inclinait* en marchant sur le côté *gauche*, mais son corps se redressait presque aussitôt.

IX. A soixante-huit ans, elle cessa tout à coup un jour de *trompetter*, de marcher avec précipitation, et on s'aperçut que sa physionomie trahissait un état de souffrance physique : elle fut portée à l'infirmerie, où elle mourut au bout de deux jours, après avoir présenté quelques signes de pleuro-pneumonie du côté droit surtout.

X. Au moment de l'autopsie cadavérique, on aperçut sur la face externe du lobule moyen droit du cerveau un *reflet* de *couleur rose*, répandu sur le relief de trois circonvolutions. L'attention fut attirée presque en même temps sur le lobule postérieur de ce même hémisphère, dont la face supérieure se distinguait par un reflet de *couleur souci* presque indéfinissable.

XI. Lorsqu'on enleva avec le bistouri l'écorce des circonvolutions à *reflet rose*, on mit à découvert un foyer rougeâtre, dont l'aspect fut comparé à celui de la *viande crue*. La substance qui offrait cette couleur était en même temps comme teintée de petites pétéchies saignantes : cette altération pénétrait à une certaine profondeur au-dessous de l'élément cortical.

XII. Le petit foyer à *reflet jaune* fut entamé à son tour : il était représenté dans son épaisseur par une substance nerveuse *rouge* traversée par des espèces de *lisérés* ou de petites bandes d'un rouge encore plus accentué : ces *lisérés* existaient au sein de plusieurs circonvolutions. Il existait encore chez cette maniaque des *macules rougeâtres* dans les deux corps striés, et des macules de couleur framboisée tant dans l'épaisseur de la protubérance annulaire que dans celle de la moelle allongée.

XIII. Sous la lentille microscopique, la substance nerveuse appartenant aux foyers de *couleur de chair crue* laissait voir de nombreuses intrications vasculaires. Elle était imbibée d'un liquide rosé ; elle était déjà comme parsemée de grandes cellules granulées et abondamment pourvue de granules moléculaires : ses fibres à renflements et ses corpuscules commençaient à se disgréger.

XIV. Le foyer à *teintes jaunes* parut offrir les mêmes éléments que le précédent ; les grandes cellules agminées y étaient néanmoins plus confluentes que dans la région rosée.

XV. Les macules des corps striés étaient surchargées de vaisseaux, imbibées de plasma, remplies de globules sanguins extravasés, comme farcies de grandes cellules grenues.

XVI. Tous les petits foyers morbides qui viennent d'être passés en revue représentent autant de types de petites encéphalites locales aiguës : ils auraient fourni dans un court délai, si la malade n'eût pas été emportée aussi rapidement, de nombreux petits foyers de ramollissement.

XVII. Dans ce cas, la paralysie, si elle eût eu le temps de se manifester, eût été *double*, car les deux côtés de l'encéphale étaient également affectés.

CENT VINGT-TROISIÈME OBSERVATION. — Épilepsie un peu avant trente ans; accès rares et peu nombreux. Prédominance d'un certain nombre d'idées bizarres, genre de vie extraordinaire. Tout à coup, à la suite d'une attaque d'épilepsie, symptômes d'une forte réaction fébrile, taciturnité interrompue par des démonstrations d'aigreur et de mécontentement ; élans de fureur, et mouvements brusques de la tête et de tout le corps. Mort après douze jours de souffrance et d'un état fébrile des plus aigus. Hypérémie des vaisseaux de la pie-mère et de tout le lobe cérébral, à droite. Quatre foyers d'encéphalite à l'état de crudité et de rougeur à la superficie de l'hémisphère gauche.

M. Gabriel, âgé d'à peu près trente-six ans et dix jours, est devenu épileptique vers l'âge de trente ans. C'est un homme plein de force, dont les membres sont robustes et qui s'est pourtant imposé depuis longtemps un régime alimentaire très-peu réparateur. M. Gabriel ne mange jamais de viande, de potages, d'aliments cuits. Sa nourriture habituelle se compose de pain, de pommes de terre crues, de carottes crues, d'herbes vertes telles que des laitues ou des choux qu'il broute, en quelque sorte, sans souffrir qu'on y mêle aucun assaisonnement. Il ne boit jamais que de l'eau. En outre, il porte, pour tout vêtement, un pantalon et une chemise de grosse toile, et sa poitrine est constamment découverte. Ses bras et ses jambes sont nus ; il ne s'approche jamais du feu, ne se couvre pas plus l'hiver que l'été et se livre aux travaux manuels les plus rudes. Lorsqu'on cherche à pénétrer les motifs qui l'ont porté à adopter un genre de vie aussi austère, il répond avec un sourire ironique : « Que vous importe ! je parviendrai peut-être,

par cette méthode, à me débarrasser de mes attaques d'épilepsie. »

Au demeurant, M. Gabriel se prend pour un apôtre de Jésus-Christ. Il se figure qu'il doit donner l'exemple de l'humilité sur la terre, enseigner aux hommes à se soumettre au travail, à épargner le sang des animaux, à éviter le superflu en se contentant du strict nécessaire, à toujours dompter leurs appétits et leurs passions. M. Gabriel a reçu une éducation convenable; il s'exprime d'une manière simple, calme, toujours polie; mais, comme il entre aussi, selon lui, dans son rôle de se faire respecter et de ne pas tolérer l'injustice, il châtie froidement le premier qui lui manque d'égards. Il ne demande pas mieux pourtant de se laisser examiner. Il est flatté lorsqu'on le regarde manger ses racines, qu'on contemple ses membres hâlés par le soleil ou rougis par le froid; mais l'orgueil et l'espoir d'entraîner les autres à son exemple lui inspirent une patience et une complaisance qui sont étrangères à son véritable caractère.

Les accès d'épilepsie de M. Gabriel sont en général assez rares. Ils ne sont point accompagnés de vertiges, ne se succèdent jamais en grand nombre et se manifestent à peine une fois chaque mois. De temps à autre ils sont suivis, pendant un jour ou pendant quelques jours, d'une violente exaltation maniaque qui se calme promptement sous l'influence d'un isolement absolu et de bains frais prolongés.

Le 12 juin 1837, M. Gabriel éprouve, en rentrant du travail, un fort accès d'épilepsie. On s'aperçoit, au moment où on le couche, que sa chemise est imprégnée de pus, et qu'il porte au bras droit une plaie assez étendue; cette plaie est aussitôt lavée et pansée.

Le 13 juin, M. Gabriel paraît en proie à une fièvre considérable; sa figure est rouge, sa peau brûlante, sa bouche desséchée; on craint une attaque de fureur, car ce malade repousse rudement les gardiens et les surveillants qui insistent pour lui faire accepter leurs soins.

Le 14 juin, même situation. M. Gabriel est couché et comme replié sur lui-même. Il a refusé de boire, de laisser panser son bras et s'est débattu avec violence chaque fois qu'on a cherché à lui imposer par le nombre, ou à le convaincre par des observations

raisonnables. On est contraint, pour prévenir de nouvelles luttes, de recourir à l'application d'une camisole de force.

Du 15 au 21 juin, alternatives de taciturnité et de fureur impulsive. La figure est rouge, couverte de sueur, le pouls fréquent et plein. La respiration est accélérée comme dans les maladies très-aiguës. Ce malade reste constamment immobile tant qu'on ne lui adresse pas la parole; mais, aussitôt qu'on tente de le faire boire ou qu'on cherche à le soumettre à quelque exploration tant soit peu minutieuse, il imprime des secousses à sa tête, cherche à mordre et à faire du mal. Il succombe le 22 juin, sans avoir consenti à boire, à se laisser toucher, sans qu'on ait noté aucun signe de paralysie du côté des membres. La violence avec laquelle il se roidissait chaque fois qu'on s'occupait du soin de sa personne, donnant à penser même que la puissance de l'appareil musculaire était exagérée par l'acuité du délire.

Autopsie cadavérique. — On remarque sur la saillie du coude droit une plaie assez vaste; dans une étendue de plusieurs centimètres, l'inflammation a entraîné la suppuration du tissu cellulaire : ce foyer ne pénètre point dans la cavité articulaire dont les surfaces osseuses et les parties fibreuses sont restées saines.

Les proportions du crâne sont très-belles; l'injection du cuir chevelu est poussée assez loin.

Aussitôt qu'on a enlevé la calotte osseuse qui forme la voûte crânienne et que les lambeaux de la dure-mère incisée d'avant en arrière, de chaque côté de la grande faux, ont été renversés à droite et à gauche sur les régions temporales, on est frappé de la turgescence de la masse encéphalique : il n'existe pas la moindre trace de sérosité dans le double espace inter-arachnoïdien autour du cerveau.

Sur l'hémisphère cérébral droit, le réseau vasculaire de la pie-mère est généralement et uniformément hypérémié; mais cette membrane n'a point contracté d'adhérences morbides avec la superficie du lobe droit. La substance grise de cet hémisphère offre divers reflets tirant sur le rose et une injection vasculaire moyenne; elle n'est pas ramollie. La substance fibreuse du centre ovale est ferme et piquetée de gouttelettes sanguines assez nombreuses.

La face supérieure et externe de l'hémisphère cérébral gauche est le siége de plusieurs *foyers inflammatoires considérables* et qui

frappent la vue avant même qu'on ait commencé à enlever les méninges. La couleur de ces foyers est d'un *rouge brun foncé*. L'un d'eux forme une plaque très-large sur le *lobule postérieur*, l'autre est situé sur le *lobule moyen*, mais le lobule *antérieur* est le plus affecté de tous, car on y remarque deux plaques rouges très-étendues et à peine séparées l'une de l'autre par un espace linéaire. La pie-mère adhère intimement en cet endroit à la substance grise enflammée. Les coupes que l'on pratique dans le centre de ces divers foyers d'encéphalite, en pénétrant à une certaine profondeur au delà de la substance corticale, laissent voir dans l'épaisseur de la substance nerveuse des espèces de marbrures dont les teintes sont, soit d'un rouge clair, soit d'un rouge foncé, soit d'un rose cendré. Ces parties ont dû être menacées d'une complète disgrégation, cependant elles conservaient encore un certain degré de consistance.

En général, la consistance de la substance blanche a semblé augmentée dans le centre ovale gauche. L'injection vasculaire de cette même substance a paru aussi dépasser le taux normal.

La substance grise cérébelleuse est très-injectée et comme teinte en violet par la matière colorante du sang.

Les vaisseaux de la protubérance annulaire de la moelle allongée, de la moelle épinière, sont distendus par une quantité considérable de sang.

La membrane muqueuse de l'estomac est recouverte par une exsudation filante et grisâtre. Vers la partie déclive de la grande courbure, on aperçoit un certain nombre de taches rouges ou brunes qui sont formées par la réunion d'un certain nombre de tubes vasculaires enflammés.

Cœur robuste, engouement des deux poumons, tout à fait en arrière.

I. L'inflammation s'était fixée sur cet épileptique à la surface de l'hémisphère cérébral droit où elle s'était localisée vers quatre emplacements distincts; mais l'état de sécheresse de ses cavités arachnoïdiennes, la turgescence qui faisait paraître ses deux hémisphères cérébraux comme hypertrophiés, l'état de réplétion où l'on a trouvé tous les vaisseaux de la pie-mère et la plupart de ceux qui se distribuent à la masse encéphalique indiquent que dans ce cas le

sang, avant de se concentrer d'une manière définitive sur certaines régions de la substance nerveuse, avait dû commencer par affluer en abondance vers l'ensemble des capillaires intra-crâniens.

II. L'aspect des quatre foyers locaux dont on vient de lire la description ressemble tout à fait à celui des foyers qui ont été décrits dans nos précédentes observations, et on ne peut pas douter, d'après la vivacité de leurs teintes, qu'ils ne fussent bien la représentation d'un travail inflammatoire aigu.

III. Ce travail, ainsi que l'avaient indiqué les troubles fonctionnels, devait remonter néanmoins à une date de plusieurs jours, car des adhérences avaient déjà eu le temps de s'établir, dans ce cas, entre la pie-mère et les circonvolutions malades; la substance nerveuse commençait à pâlir, à se veiner d'espèces de marbrures qui se retrouvaient jusque dans son épaisseur; déjà sa consistance était moins ferme que dans l'état normal : elle devait contenir bien certainement d'abondantes cellules agminées et elle n'aurait pas manqué de se *désagréger* dans un délai prochain.

IV. Les symptômes qu'on avait été à même de noter pendant la dernière période de la vie de M. Gabriel avaient consisté surtout en des alternatives de taciturnité, ou de brusquerie poussée jusqu'à la fureur. L'immobilité où il restait plongé et d'où il ne sortait que pour réagir avec impétuosité, la chaleur de sa peau, l'accélération des battements de son pouls, indiquaient bien qu'il devait se former vers l'encéphale de ce malade quelque travail morbide nouveau; mais, comme il n'avait jamais cessé d'imprimer à ses membres des secousses subites, chaque fois qu'on avait cherché à l'approcher, on n'avait pas pensé qu'il dût être atteint d'une encéphalite locale commençante.

V. Il est bien avéré pour nous que les encéphalites locales, à la période d'hépatisation ou de crudité, ne donnent pas toujours lieu à la manifestation d'une *hémiplégie;* ce phénomène ne commence à se manifester, en général, qu'au moment où la substance nerveuse largement imbibée par les liquides d'extravasation, et gênée, pour ainsi dire, par l'abondance des produits granuleux qui se sont organisés dans ces blastèmes, commence à se déformer et à se désorganiser d'une manière sérieuse; d'un autre côté, l'existence de l'hémiplégie doit être plus difficile à saisir et à constater sur cer-

tains aliénés que sur les individus raisonnables, et dans bien des cas le mouvement doit être *affaibli*, à l'insu de tout le monde, dès le début de l'encéphalite locale aiguë.

CENT VINGT-QUATRIÈME OBSERVATION. — Dispositions héréditaires à la folie, abus des boissons fermentées, dérangement de la raison, et enfin affaiblissement des facultés intellectuelles. A cinquante-neuf ans, hémiplégie à gauche; par la suite, embarras de la parole, contracture du bras gauche, gêne dans les mouvements de progression. A soixante et un ans, étonnement de l'intelligence, sorte de rigidité et de lenteur momentanée dans les mouvements des quatre membres qui ne sont pourtant pas positivement paralysés, diminution des forces et mort rapide. — Excavation lisse et vide dans l'épaisseur du lobule cérébral postérieur droit, plusieurs taches comme ecchymosées dans l'épaisseur de la substance corticale sur chaque hémisphère cérébral.

Madame Claire, âgée de soixante et un ans, s'est adonnée de bonne heure à des excès de boisson; son caractère intraitable et entier a obligé son mari à s'éloigner de la demeure conjugale peu de temps après son mariage; déjà on prévoyait qu'elle était menacée d'aliénation mentale, et qu'elle finirait comme sa mère et son frère qui avaient succombé dans des maisons d'aliénés. Elle n'a pourtant été séquestrée que vers l'âge de cinquante ans, mais depuis longtemps, elle commettait une foule d'actions extravagantes et paraissait atteinte d'un commencement de démence.

A cinquante-neuf ans, elle peut encore soutenir une conversation, veiller au soin de sa personne, se lever et s'habiller seule; mais ses habitudes sont bizarres et ses discours parfois incohérents; jusqu'ici sa constitution est demeurée assez bonne et elle jouit de la liberté de tous ses mouvements.

Vers la fin de cette même année, attaque de paralysie qui affecte le côté gauche du corps; après quelques jours de repos, la progression cesse d'être impossible, mais la démarche est moins assurée que par le passé; madame Claire conserve en même temps un reste d'embarras dans la prononciation, et parfois les membres inférieurs sont le siége d'un léger œdème. Bientôt il survient un commencement de roideur et de rétraction dans les muscles fléchisseurs du bras gauche.

A soixante et un ans, le 18 octobre, embarras plus marqué dans les idées, abaissement de la commissure des lèvres à gauche, roideur du bras et de la jambe gauche, cris de douleur lorsqu'on tente d'allonger les doigts de ce côté, lenteur dans les mouvements du

côté droit : cette dame n'a pas le pouls accéléré, mais elle a fait des efforts réitérés pour vomir et sa figure est sensiblement altérée. On applique des révulsifs aux mollets, on n'accorde à cette malade que des aliments liquides.

Le 20 octobre, même situation, mais diminution des forces. Pouls petit, nausées fréquentes, paroles rares ; madame Claire conserve sa connaissance et répond avec justesse lorsqu'on l'interpelle ; elle parvient même à imprimer quelques légers mouvements à ses quatre membres ; elle boit très-difficilement et ne paraît nullement inquiète sur son état.

La vie s'éteint le jour suivant sans qu'on sache positivement si cette malade a succombé à un nouvel afflux de sang vers les hémisphères cérébraux ou au défaut d'aliments.

Autopsie cadavérique. — La peau des membres est généralement blafarde et décolorée ; elle est en outre couverte, sur l'une et l'autre jambe, de larges plaques scorbutiques.

Les os du crâne ne présentent qu'une épaisseur moyenne ; ils ne sont ni rouges ni injectés.

La pie-mère cérébrale offre une épaisseur considérable qui paraît tenir surtout à l'accumulation d'une grande quantité de liquide séreux dans sa trame cellulaire ; sur la convexité des hémisphères cérébraux, cette membrane forme une sorte de bourrelet qui a entraîné l'écartement des anfractuosités et l'aplatissement des circonvolutions cérébrales.

En pratiquant des coupes dans ces circonvolutions, on met à découvert, tant à la surface de l'hémisphère droit qu'à la surface de l'hémisphère gauche, un certain nombre de taches représentant autant de petites *plaques de couleur framboisée*, dont le milieu est traversé par une ligne *blanchâtre* : la substance corticale superficielle n'est point ramollie.

Le lobule postérieur droit offre en outre dans son épaisseur une *cavité lisse*, ferme, sans changement de couleur, sans apparence de membrane celluleuse, et qui se trouve creusée, comme un godet, dans la substance blanche : cette cavité est jugée assez spacieuse pour loger une amande ordinaire.

Dans tout le reste des hémisphères cérébraux, la substance blanche se montre sablée et piquetée de nombreuses gouttelettes de sang.

La substance grise du cervelet tire sur le violet; la teinte violette est répartie ici d'une manière uniforme et se retrouve dans tous les replis des deux hémisphères cérébelleux.

La protubérance annulaire est très-ferme; la consistance du prolongement rachidien est très-prononcée.

Les poumons sont parfaitement crépitants; il existe entre la plèvre costale et la plèvre pulmonaire, à droite comme à gauche, quelques filaments grisâtres, d'apparence celluleuse, qui ont dû être constitués très-anciennement par une coagulation pseudo-membraneuse.

Le cœur est sain.

L'intestin grêle présente, à un mètre environ du cœcum, un prolongement ou appendice de huit ou dix centimètres de long, creux intérieurement, communiquant avec la cavité intestinale et qui ressemble en tout à l'appendice cœcal.

Le foie est volumineux, d'une couleur jaune très-prononcée.

La vésicule biliaire est oblitérée par deux calculs dont le volume est considérable.

La matrice contient dans l'épaisseur de son corps deux tumeurs, dont l'une, d'apparence fibreuse, a acquis la grosseur du poing, et dont l'autre paraît constituée par une véritable substance calcaire; ce produit morbide égale à peu près aussi le volume du poing.

I. Les petites *plaques de couleur framboisée*, nuancées dans leur épaisseur de marbrures blanchâtres dont il vient d'être parlé, paraissaient formées par un mélange de sang et de substance grise intimement combinés; elles offraient donc tous les caractères qui conviennent aux foyers inflammatoires récents; elles avaient pris naissance, vraisemblablement, pendant les soixante dernières heures de la vie, car on s'était aperçu alors qu'il régnait un surcroît d'embarras dans les idées de madame Claire, et que le déplacement de ses quatre membres s'effectuait avec plus de difficulté que de coutume; mais il s'en fallait de beaucoup que la paralysie fût complète, même à gauche, et nonobstant l'existence d'une lésion ancienne, siégeant dans la profondeur du lobule postérieur droit : ces petits foyers inflammatoires avaient suffi pourtant pour entraîner conjointement avec l'accumulation du sang dans tout

le système vasculaire encéphalique une terminaison des plus promptes.

II. L'*excavation*, en forme de godet, qui a été rencontrée chez cette femme au centre du lobule postérieur droit n'offrait plus aucune teinte de coloration anormale; elle devait donc remonter à une date fort ancienne, et il est permis de supposer qu'elle avait pris la place d'un foyer d'encéphalite. On a dû remarquer, en effet, en lisant les détails qui concernent cette aliénée, que son côté gauche avait été affecté pendant quelque temps, vers la soixantième année, d'une sorte de paralysie momentanée, et que le bras gauche avait été atteint ensuite d'un commencement de contracture : ces accidents ont dû être déterminés par la disgrégation de la substance cérébrale enflammée dont la résorption a dû donner lieu ensuite à la formation d'une sorte de cavité alvéolaire.

Somme toute, au fur et à mesure qu'on multiplie les autopsies cadavériques, on se convainc de plus en plus de la fréquence des encéphalites locales chez les aliénés.

DEUXIÈME SÉRIE

DES CAS OU LES FOYERS DE L'ENCÉPHALITE LOCALE AIGUE SANS CAILLOTS SONT A LA PÉRIODE DE RAMOLLISSEMENT DE L'ÉLÉMENT NERVEUX.

Les foyers d'encéphalite locale classés dans cette catégorie ont été quelquefois désignés dans les ouvrages modernes sous le nom de *foyers de ramollissement aigu*, de *ramollissement inflammatoire;* ils n'attirent pas seulement l'attention comme les foyers à l'état de *simple hépatisation*, par la rougeur vive de leurs teintes ou extérieures ou intérieures, mais ils la fixent encore par les conditions où se trouve maintenant la substance nerveuse dont les vaisseaux avaient été envahis par l'inflammation, et qui se montre à présent tout à fait disgrégée; de sorte que le mélange de ses fibres avec les globules sanguins, avec l'hématosine et les différents produits celluleux de l'inflammation lui donne souvent l'aspect d'une sorte de bouillie de *couleur amarante*, *jaunâtre*, ou *violacée*. La quantité de plasma qui se trouve dans tous ces cas à l'état d'infiltration est bien plus considérable aussi que dans la période précédente.

En général, les circonvolutions du cerveau, la surface du cer-

velet, les corps striés, les parois ventriculaires, le centre de la protubérance annulaire, servent surtout de siéges à ces foyers inflammatoires.

Presque toujours du reste on s'attend à trouver, au moment de l'autopsie, des altérations cérébrales importantes; des attaques d'apoplexie, la nature du délire, des phénomènes convulsifs avec ou sans contracture, des symptômes de paralysie graves, ont dû donner l'éveil au médecin, tout au moins pendant les derniers temps de la vie.

CENT VINGT-CINQUIÈME OBSERVATION. — Habitudes de plaisirs et de dissipation, chagrins violents; à quarante-six ans, hallucinations passagères, symptômes peu prononcés de délire; à quarante-sept ans, tristesse, hypocondrie. — Tout à coup hémiplégie à gauche, face tirée à droite, gêne de la parole, intelligence oblitérée, abolition de la sensibilité à gauche, accélération du pouls, chaleur générale; persistance des mêmes phénomènes fonctionnels pendant dix-sept jours et mort. — Ramollissement du lobe cérébral droit, et de l'hémisphère droit du cervelet. — Études faites au microscope.

M. Richard, âgé de quarante-sept ans six mois dix-sept jours, est né dans le midi de la France où sa famille possède de belles propriétés; il a été élevé dans un lycée de renom, mais il ne s'est pas tenu à la hauteur de ses condisciples et s'est abandonné dès qu'il a été maître de sa fortune à des habitudes de luxe et de dissipation. Son caractère était alternativement faible et violent; ses emportements lui ont attiré des chagrins pénibles... Toute son existence a été en dernier lieu cruellement brisée.

Vers l'âge de quarante-six ans, il a commencé à tenir par moments des propos déraisonnables; il était devenu sujet à des illusions de la vue et il prenait quelquefois des individus qu'il ne connaissait pas pour d'anciens amis; il dépensait certains jours des sommes considérables à des achats futiles et se trouvait manquer ensuite des choses les plus nécessaires à la vie.

A cette époque, il est admis à Charenton où il se conduit pendant un an et demi comme un homme raisonnable; mais de temps à autre il pleure comme un enfant ou bien il se livre aux élans d'une joie ridicule; il accuse souvent dans l'hypocondre gauche et dans tout l'abdomen des sensations extraordinaires qu'on attribue à un excès de sensibilité : ces sensations finissent par attirer toute son attention et sa conversation roule presque toujours sur ce sujet.

Le 25 août 1854, à cinq heures du matin[1], M. Richard perçoi en s'éveillant, et, après avoir passé une assez bonne nuit, un vive douleur dans le côté *droit* de la tête. A huit heures, il fait d vains efforts pour se lever et il s'aperçoit alors qu'il est paralys du côté gauche.

A la visite de dix heures : décubitus dorsal, abattement généra immobilité de tout le corps.

La physionomie de M. Richard est hébétée; ses traits sont immo biles. A droite, le front est plissé, le sourcil fortement élevé, l'œ largement ouvert, la paupière supérieure tirée en haut : contra tion des pupilles, bouche fortement déviée à droite. La commi sure labiale droite est élevée ainsi que l'aile du nez correspondant la narine droite est dilatée. Quand le malade cherche à souffler, *fume la pipe;* quand on l'engage à tirer sa langue, cet organe e poussé de droite à gauche.

Parole lente, embarrassée; articulation des mots gênée, ma accentuée. — Enrouement de la voix qui est plus grave que d'h bitude.

Intelligence ébranlée : les conceptions sont lentes, difficiles; l réponses de ce malade se font longtemps attendre; elles son brèves, monosyllabiques.

Tressaillements spasmodiques de la face, grimaces, rire sardo nique, bâillements assez fréquents. — Légers soubresauts dans l tendons du bras droit.

L'hémiplégie est complète dans tout le côté gauche du corps. - Anesthésie des téguments, reste de sensibilité obtuse dans les mu cles de ce côté.

Face pâle, pouls fort, développé, bondissant, peau chaude, pre que brûlante. — La douleur qui existait d'abord dans la moit droite de la tête est maintenant très-supportable. (Saignée du bra cataplasmes sinapisés. Lavement purgatif.)

A six heures du soir, le pouls est moins fort, la peau moi chaude : du reste, mêmes symptômes.

Le 26 août, mêmes conditions : M. Richard a été assoupi pe dant une partie de la nuit qui a précédé. — Pouls fébrile, moi accéléré néanmoins que la veille. — Constipation opiniâtre, urir

[1] Toute la narration qu'on va lire a été écrite par M. Linas, dont la thèse remarqual a déjà révélé le talent.

rare et jumenteuse. — Tisane nitrée, lavement avec l'huile de croton tiglion.

Le 27 août, M. Richard nous reconnaît parfaitement; il prononce même notre nom; son caractère est devenu difficile, acariâtre; il s'emporte facilement contre son valet de chambre; il accuse de vives douleurs dans tout le corps lorsqu'on cherche à le changer de place dans son lit.

La face continue à être déviée à droite. Les bâillements spasmodiques, les tiraillements des muscles du visage, se reproduisent encore de temps à autre, mais ils sont plus rares que la veille et surtout que l'avant-veille. Tendance à la somnolence. — Peau chaude, pouls plein et fréquent. Une garde-robe. (Tisane nitrée, lavement émollient.)

Le soir, respiration anxieuse, somnolence, tête brûlante, peau très-chaude, pouls très-développé, d'une excessive fréquence. Nouvelle saignée du bras.

Le 28 et le 29 août, amélioration relative : la déviation des traits de la face a diminué, la parole de M. Richard est plus libre, ses réponses sont plus nettes, moins laconiques, sa voix est moins altérée. Les téguments du côté gauche paraissent avoir recouvré en partie leur sensibilité. M. Richard sent parfaitement qu'on le touche, mais il ne sait pas définir le genre de sensation qu'il éprouve, la manière dont on agit sur sa peau : la sensibilité dont il jouit est donc encore très-obtuse, inexacte, très-peu fidèle. Quand l'exploration est devenue douloureuse, ce malade déplace le bras non paralysé. Constipation, langue sèche, urines plus abondantes. Lavement avec le miel de mercuriale, vésicatoire au mollet, cataplasmes sinapisés aux pieds, boisson nitrée, trente centigrammes de résine de jalap.

Le 30 août, à dix heures du matin, la déglutition est un peu gênée; la respiration est bruyante, des mucosités tendent à s'accumuler dans les bronches; toux grasse sans expectoration.

Le soir, dyspnée assez intense, respiration stertoreuse, anxiété; pouls très-développé, comme bondissant. (Saignée, cataplasmes sinapisés, lavement avec l'huile de croton.)

Le 1er de septembre, la physionomie du malade est meilleure que la veille; la déviation de ses traits est à peine sensible, les rides de son front sont aplanies, le timbre de la voix est normal; il a

recouvré sa connaissance, il peut recevoir la visite de son fils parole lente, idées vagues, confuses, abolition de la mémoire.

Langue sèche, saburrale, haleine fétide, déglutition difficile constipation.

Du 2 au 6 septembre, les conditions de M. Richard semblent définitivement s'améliorer : ce malade peut prendre du bouillon des confitures de fruits ; sa physionomie annonce un changement des plus favorables.

Le 7 de septembre, la scène change d'une manière subite. L visage reprend l'expression qu'il offrait au début de la maladie voix cassée, lenteur extrême dans les réponses, somnolence. L toux est fréquente, des bruits de râle muqueux se font entend dans toute la poitrine. Pouls fort, plein, accéléré ; battements d carotides violents.

La tête de M. Richard est fortement inclinée à droite ; son co est tendu, roide, douloureux. Il rend son urine à son insu. (Cat plasmes sinapisés, julep gommeux, tablettes d'ipéca. Boisson émollientes.)

Les jours suivants, l'état de M. Richard s'aggrave d'une ma nière sensible et progressive. Déglutition de plus en plus pénibl pupilles contractées, yeux à demi ouverts, bouche béante, den fuligineuses, narines pulvérulentes. Respiration stertoreuse, râ muqueux.

Voix faible, ouïe obtuse, intelligence à peu près anéantie, com subdélirium vers le soir. Déjections involontaires.

Les mouvements du côté droit du corps sont maintenant len et limités.

Le 12 septembre, le coma devient profond et habituel, tous l membres sont dans la résolution, l'anesthésie est générale. Pou petit, inégal, refroidissement des téguments et mort.

Autopsie cadavérique. — Le cuir chevelu adhère au crâne do on ne le sépare qu'avec peine. La tête est régulièrement confo mée, les os se brisent sans difficulté.

La dure-mère est saine, les cavités de l'arachnoïde cérébrale n contiennent aucun liquide.

La pie-mère qui recouvre les hémisphères cérébraux est exemp d'infiltration séreuse, sa trame est mince et fragile, mais les vai

seaux qui la traversent, bien que ténus, sont notablement injectés.

L'hémisphère cérébral droit paraît tout d'abord comme aplati et plus affaissé que le lobe gauche; on se figure qu'il doit être le siége d'une vaste extravasation sanguine.

Lorsqu'on cherche à séparer la pie-mère du lobule antérieur droit, on s'aperçoit que cette membrane entraîne à sa suite une couche considérable de substance cérébrale ramollie; en palpant le point ainsi désorganisé, on juge que le foyer de ramollissement pénètre assez profondément dans l'épaisseur de la substance blanche : nulle trace de rougeur, coloration jaunâtre très-marquée.

Le lobule moyen droit présente à sa surface convexe le même genre d'altération.

Vers la partie inférieure du lobule postérieur du même côté, la pie-mère forme au fond d'une anfractuosité une sorte de nappe rouge dont les capillaires sont confluents; la substance grise sous-jacente est d'un rouge amarante; cette rougeur n'occupe pas un espace limité, mais dans l'étendue de plusieurs centimètres, le tissu du lobule est comme tiqueté par des marbrures ecchymotiques; en appuyant sur ces parties avec le manche d'un scalpel, on constate qu'elles commencent à se ramollir.

Une veine large, tortueuse, remplie de sang, émane de ce foyer inflammatoire. On trouve de même plusieurs grosses veines dures et remplies de fibrines dans le foyer jaune qui est en avant; une artère assez ample s'y laisse même disséquer.

Les coupes que l'on pratique dans toute l'épaisseur de l'hémisphère droit mettent à découvert un vaste foyer de désorganisation; tout le centre ovale de Vieussens se laisse étaler comme une sorte de bouillie graisseuse, sous la pression d'un manche de scalpel. Vers le corps strié, la substance nerveuse paraît comme délayée par un liquide trouble, d'aspect puriforme; sa teinte est jaunâtre.

Le lobule postérieur est moins mou que les autres lobules; on y aperçoit de nombreux filaments capillaires injectés et des teintes rougeâtres qui se montrent plus vives sous le verre d'une bonne loupe.

Tout l'hémisphère droit du cervelet est en détritus et converti,

au moins à la superficie, en une sorte de sanie trouble et de couleur rougeâtre; ce désordre pénètre à plusieurs millimètres dans l'épaisseur de l'organe.

L'hémisphère cérébral gauche est à peu près à l'état normal tant pour la consistance que par sa coloration; le lobule gauche du cervelet n'est le siége d'aucune altération.

La protubérance annulaire et le commencement du prolongement rachidien ne s'éloignent point des conditions normales.

Le tissu pulmonaire est généralement sain; on découvre cependant dans l'épaisseur de chaque poumon des espaces qui semblent dans un état voisin de l'hépatisation rouge.

Le péricarde adhère à la surface du cœur sur plusieurs points; une couche de fibrine à l'état pseudo-membraneux est déposée entre cette membrane et l'organe qu'elle est destinée à protéger.

Le cœur est très-ample, très-mou et d'une couleur jaunâtre. La cavité ventriculaire gauche est très-élargie et peut-être un peu plus mince que dans l'état sain.

Les valvules aortiques et l'aorte, à son origine, commencent à s'incruster de matière terreuse.

La membrane muqueuse de l'estomac est brune, ses villosités sont noirâtres; des vaisseaux très-rapprochés forment sur certaines places de vastes places ecchymotiques.

La rate est adhérente au diaphragme et convertie en une sorte de foyer sanieux dont la nature demanderait à être étudiée avec soin.

Études microscopiques. — Sous le microscope, les parties ecchymotiques du lobule postérieur droit présentent :

1° De nombreux tubes vasculaires remplis de corpuscules sanguins;

2° Des globules sanguins isolés;

3° Un certain nombre de disques agminés encore peu volumineux et d'une couleur blonde;

4° Un assez grand nombre de fibres cérébrales libres et isolées dont plusieurs sont rompues en fragments;

5° Un liquide séreux ou séro-fibrineux coloré en rose par de l'hématosine.

Dans le foyer ramolli du lobule antérieur on distingue :

1° Un nombre considérable de belles fibres cérébrales isolées, repliées ou étendues de différentes manières;

2° Des granules moléculaires très-nombreux, nageant dans un liquide d'apparence séreuse;

3° Des globules de sang non altérés;

4° Des disques agminés à enveloppes claires, et dont la transparence permet de compter les granules;

5° Un certain nombre de globules de pus difficiles à trouver au milieu de tous les autres produits de l'inflammation.

Le détritus du cervelet présente :

1° Un liquide rougeâtre trouble;

2° D'innombrables disques agminés de couleur chocolat clair;

3° D'innombrables granules moléculaires;

4° Des globules sanguins déformés, les uns contournés en virgule, les autres allongés en queue;

5° Des fibres nerveuses isolées, fines et tellement transparentes qu'elles semblent composées d'une série d'atomes placés bout à bout;

6° D'un nombre assez considérable de globules de pus à noyaux tantôt doubles, tantôt triples.

I. La maladie à laquelle M. Richard a succombé peut être citée comme un type remarquable de *ramollissement cérébral aigu.*

II. Mais dans ce cas l'hémisphère droit du cerveau et la moitié correspondante du cervelet n'ont été frappés de *ramollissement* que parce que leur tissu s'était trouvé largement infiltré de sérosité fibrineuse ou de plasma, et que ces produits d'extravasation avaient entraîné la disgrégation de leurs éléments fondamentaux.

III. Les capillaires du lobule postérieur droit étaient encore *rouges et remplis de globules sanguins;* les vaisseaux des lobules moyen et antérieur, les vaisseaux du cervelet qui avaient cessé d'être congestionnés, avaient dû ressembler dans le principe par leur aspect à ceux du lobule postérieur : toute la moitié droite de l'encéphale avait dû passer, dans la première phase de la maladie, par l'état d'*hépatisation rouge.*

IV. Les granules moléculaires, les grands disques granuleux, foisonnaient en nombre incalculable dans tout le *détritus* des parties ramollies; les globules du pus ne se rencontraient qu'en petit

nombre dans le cerveau ; ils étaient moins rares dans le cervel ils n'étaient au demeurant abondants nulle part ; mais la réuni de tous les éléments granuleux que nous venons de passer en r vue, au sein des foyers morbides, ne laisse aucun doute sur le c ractère inflammatoire de l'état morbide que nous venons d'ét dier : la maladie de M. Richard doit donc bien porter le no d'*encéphalite locale*.

V. Cette encéphalite était en même temps aiguë, car elle av parcouru toutes ses phases dans un intervalle de trente jours.

VI. L'état inflammatoire avait dû débuter dans cette circo stance par un *état congestif* subit de presque tous les capillaires l'hémisphère cérébral droit et de la moitié droite du cervelet, car paralysie du côté gauche s'était déclarée d'une manière instantan et à la manière d'une hémiplégie résultant d'une vaste hémorrh gie cérébrale avec caillots sanguins : tous les pathologistes savo aujourd'hui que le *ramollissement* se comporte assez souvent cette manière.

VII. Le traitement antiphlogistique a été appliqué dans ce c dès le début de l'encéphalite ; il n'en a point arrêté le développ ment, mais il est rare qu'on ait affaire dans la pratique à une en phalité locale d'une pareille étendue.

Cent vingt-sixième observation. — A soixante-deux ans onze mois, attaque de congé tion cérébrale suivie d'un commencement d'incohérence dans les idées. — Au b d'un mois, explosion d'un délire vague, agitation, insomnie, loquacité, emportemen ces accidents s'accroissent très-rapidement. Au bout de trente-six jours environ, e barras de la parole, incertitude dans tous les mouvements, état fébrile, délire di cile à contenir. Le quarante et unième jour, contracture, insensibilité et spasmes c vulsifs à gauche, sorte de paralysie du mouvement avec reste de sensibilité à dro délire aigu ; mort le quarante-quatrième jour. — Foyers de ramollissement consi rables dans l'épaisseur de l'hémisphère cérébral droit et dans le gauche. Injection p bulaire des tubes vasculaires, nombreux disques agminés dans les foyers, gran inflammatoires, globules sanguins extravasés, fibres nerveuses flottantes et sépar plusieurs globules de pus.

M. Victor, âgé de soixante-trois ans et seize jours, propriéta et ancien commerçant, est doué d'une constitution éminemme bilieuse ; il est encore vif, pétulant et bien conservé pour son âg

Le 12 septembre dernier, il a présenté tout d'un coup des sy ptômes d'*apoplexie* graves qui ont été attribués par son médecin une violente congestion sanguine du cerveau. Pendant cette at

que, il est demeuré comme étourdi, et a même eu toute une moitié du corps en partie paralysée. Cependant, sous l'influence d'une médication prompte, il a pu recouvrer bientôt l'usage de tous ses membres et n'a pas tardé à reprendre ses occupations habituelles.

Depuis le 13 septembre jusqu'au 8 octobre suivant, on s'est aperçu qu'il perdait la mémoire, qu'il tenait des propos incohérents, qu'il manquait de justesse dans ses idées ; mais il n'avait pas donné encore des signes de déraison.

Le 9 octobre, à la suite d'une contrariété provoquée par une affaire d'intérêt, il paraît en proie à une violente exaltation intellectuelle, parle avec volubilité, cherche à frapper sa femme et ses domestiques.

Du 10 au 17 octobre, l'activité du délire va toujours croissant ; il a perdu l'habitude du sommeil, parle haut, s'abandonne à des accès de colère et à des emportements non motivés, pleure quelquefois sans sujet, menace de sauter par les fenêtres, cherche à s'échapper tout nu dans la rue.

Le 18 octobre, il est conduit à Charenton ; ses yeux sont ternes, chassieux ; son pouls est petit, accéléré ; sa peau chaude. On cherche vainement à fixer son attention, et il ne peut dire ni son nom ni son âge ; loquacité, propos incohérents, absence totale de mémoire.

La parole est embarrassée ; il marche avec précipitation et avec assez d'assurance, mais sa démarche est parfois saccadée : on lui fait administrer un bain tiède, une boisson nitrée, et il est fixé dans un lit à l'aide d'une camisole.

Le 19 octobre, l'incohérence des idées continue ; il ne paraît pas savoir où il est ni soupçonner la gravité de son état ; il est agité et difficile à soigner ; les traits de sa physionomie sont très-altérés. (Tisane d'orge nitrée, cataplasmes révulsifs aux mollets.)

Du 20 au 22 octobre, continuation du même délire et de l'état fébrile, altération toujours croissante des traits du visage.

Le 23 octobre, yeux fixes, largement ouverts, pupilles contractées, visage tiré à gauche ; les arcades dentaires sont serrées l'une contre l'autre ; par instants, bâillements spasmodiques, déglutition très-difficile.

La sensibilité tactile est presque éteinte dans tout le côté gauche

du corps ; on remarque de ce côté des spasmes convulsifs dans les muscles de la face, de la contracture dans ceux de l'avant-bras, des tressaillements dans le membre inférieur.

A droite, la résolution des membres semble complète ; les muscles de la joue sont flasques ; la sensibilité n'est qu'émoussée.

M. Victor opère encore cependant de temps à autre des mouvements volontaires bornés ; mais le plus habituellement son cou est roide comme dans le tétanos et son menton tiré vers l'épaule gauche.

Respiration pénible, mouvements du thorax irréguliers, accélération du pouls et chaleur à la peau. (Petit-lait émétisé, eau de veau, applications de sinapismes et de vésicatoires aux membres inférieurs, saignée de cinq cents grammes.)

Le 24 octobre au matin, la déglutition est moins pénible, la sensibilité moins émoussée ; mais ce malade est en proie la nuit à une vive agitation, à un délire très-actif. Le 25, les spasmes reparaissent dans tout le côté gauche du corps, la face se dévie en se rapprochant de ce côté de l'oreille correspondante ; l'œil gauche est à demi fermé, l'œil droit est largement ouvert : le soir, les spasmes du côté gauche ne se manifestent plus que par accès assez rapides ; M. Victor tente encore quelques mouvements volontaires ; il se roidit lorsqu'on cherche à le changer de place ou à le nettoyer ; grincements de dents, sorte de grognement dans la voix.

Respiration accélérée et pénible, pouls petit et fréquent, déglutition tout à fait impossible. (Même traitement que le 23, sauf la saignée.)

Le 26, état comateux et agonie prolongés ; mort dans le cours de la nuit.

Autopsie cadavérique. — Taille petite, constitution grêle plutôt que forte, tête ronde et peu développée. — Les os du crâne sont durs, singulièrement épais, très-compactes.

Il ne s'écoule aucun liquide de la double cavité de l'arachnoïde cérébrale au moment où l'on procède à l'extraction du cerveau de sa cavité osseuse.

Le cerveau est placé sur sa base et l'on examine l'ensemble de sa périphérie ; on juge tout de suite que les tubes artériels qui apportent le sang aux deux hémisphères cérébraux ont subi une transformation terreuse très-prononcée.

On aperçoit aussi à la réunion du lobule moyen droit avec le lobule postérieur voisin une dépression considérable.

Lorsqu'on cherche à enlever la pie-mère cérébrale sur ce point, il sort d'une déchirure qui s'effectue sur une circonvolution un courant de liquide qu'on prend d'abord pour du *pus rosé*.

Toute la pie-mère qui recouvre ce même lobe droit est très-vasculaire, très-hypérémiée, très-rouge; elle est soudée si étroitement à la surface du lobule postérieur surtout, qu'elle retient à sa surface, lorsqu'on cherche à la disséquer, une couche épaisse de matière nerveuse ramollie.

Ce lobule est fendu avec soin en travers jusqu'à la cavité du ventricule latéral; on met à découvert, par cette coupe, un vaste *foyer de désorganisation*, et il devient évident que cette portion du cerveau est *très-ramollie*. L'espèce de détritus qui compose ce foyer est comparé à une matière crémeuse, teinte en rose, facile à étendre avec le manche d'un scalpel; dans le voisinage de cette altération, la substance blanche non encore disgrégée est teintée de rouge et comme tiquetée de petites pétéchies ecchymotiques; tous ses tubes vasculaires sont remplis de sang et très-prononcés, même à une grande distance du principal désordre. La substance grise du lobule antérieur et du lobule moyen est moins injectée que la partie blanche dont il vient d'être question.

A gauche, la pie-mère cérébrale est très-vascularisée, très-rouge; une foule de tubes hypérémiés sont comme plaqués au fond de toutes les anfractuosités.

Sur deux points principaux du lobule moyen gauche, cette membrane adhère profondément à la substance cérébrale ramollie.

Sur le lobule postérieur, vis-à-vis du foyer qui a été étudié à droite, la substance nerveuse est hépatisée et dans un état de ramollissement commençant. Tous ses vaisseaux sont congestionnés, rouges, agglomérés par plaques, et le moindre effort de compression suffit pour en effectuer la désorganisation : ce travail morbide ne s'arrête qu'aux parois du ventricule latéral. L'accumulation du sang est évidente dans tous les capillaires de ce lobe cérébral.

Les corps striés et les couches optiques sont injectés, peu volumineux.

La pie-mère cérébelleuse est mince et injectée; la périphérie du

cervelet est dénuée de fermeté, mais elle n'est pas atteinte d'un ramollissement bien constaté.

La protubérance annulaire et la moelle allongée sont le siége d'une vive injection capillaire; leur consistance n'est pas altérée.

Les viscères thoraciques et abdominaux n'ont pas pu être examinés.

Études microscopiques. — Le liquide rosé, qu'on avait jugé purulent, ne contient que des globules sanguins et une immense quantité de grands disques agminés. Ceux-ci sont rougeâtres, volumineux, et ils forment des épaves pressées à la surface du liquide. Lorsque leur enveloppe vient à se rompre, ils fournissent beaucoup de granules et traînent à leur suite des lambeaux granuleux.

Le foyer du lobule postérieur droit offre à l'observation un grand intérêt. Il laisse voir :

1° De gros troncs vasculaires remplis de globules sanguins non alignés;

2° Des globules sanguins libres en nombre considérable;

3° Les grands disques agminés de l'inflammation en nombre prodigieux;

4° Des granules moléculaires très-petits;

5° Des nuages d'hématosine;

6° Des fibres cérébrales libres et flottantes de toutes les dimensions en longueur;

7° Quelques globules de pus difficiles à trouver, mais bien caractérisés;

8° Quelques grappes d'un tissu qui est brillant et composé de gros grains taillés à facettes, et qui sont probablement formées par du tissu adipeux.

Le foyer inflammatoire correspondant au lobule postérieur gauche est étudié à son tour :

1° Les tubes vasculaires, remplis de globules sanguins, y sont très-répandus;

2° Les disques agminés de l'inflammation en sont plus petits et moins nombreux qu'à droite;

3° Les globules sanguins s'y trouvent en très-grand nombre;

4° Plusieurs fibres cérébrales sont devenues libres et détachées de la masse principale, mais beaucoup d'entre elles y sont encore englobées et assez difficiles à bien voir;

5° Les granules de l'inflammation ne se voient avec l'hématosine que sur les bords de nos préparations;

6° On aperçoit encore dans quelques préparations deux grappes du tissu luisant formé de gros grains taillés à facettes que je crois devoir rapporter au tissu adipeux.

I. La presque totalité du lobule cérébral postérieur *droit* avait été envahie chez M. Victor par des produits d'extravasation, par des granules moléculaires, par des cellules granulées et convertie en une sorte de *détritus* de couleur rosée; ce foyer d'altération représentait un vaste *foyer de ramollissement cérébral.*

II. Le lobule cérébral postérieur *gauche* contenait, dans ce cas, les mêmes éléments morbides que le lobule droit, mais il n'était pas parvenu encore au même degré de désorganisation ou de *ramollissement* que ce lobule : chacun de ces deux foyers méritait cependant également le nom de *foyer d'encéphalite.*

III. Une forte *attaque* à forme *apoplectique* avec symptômes passagers d'*hémiplégie* avait annoncé dans le principe le début de cette double affection cérébrale.

IV. L'*hémiplégie* avait paru d'abord se dissiper, mais il n'en avait pas été ainsi des désordres intellectuels qui n'avaient fait que s'accroître avec une rapidité inquiétante : enfin trente-six jours environ après la manifestation des symptômes comateux qui avaient d'abord accompagné l'hémiplégie, il ne fut plus permis de méconnaître la formation d'un travail inflammatoire au sein du cerveau.

V. Non-seulement, en effet, le délire prit alors un caractère fébrile des plus prononcés, mais on put encore noter presque tout de suite sur M. Victor un état de paralysie presque habituel *à droite*, une paralysie plus prononcée et accompagnée de *convulsions* et de contracture *à gauche*, tandis que d'un autre côté des signes de *tétanos* attiraient l'attention des médecins : tout cet ensemble d'accidents ne pouvait pas laisser le moindre doute sur la nature inflammatoire des altérations qui devaient avoir leur siége dans le cerveau.

VI. Ce fut surtout pendant les huit derniers jours de la vie de M. Victor que l'inflammation se déchaîna avec la dernière violence au sein de ses centres nerveux intra-crâniens; il est donc certain qu'il succomba pendant la période aiguë de l'encéphalite.

VII. Nous avions prescrit, dans ce cas, des bains prolongés, des applications d'eau froide sur la tête du malade, des applications révulsives, des applications de vésicatoires aux mollets; on lui fit une saignée copieuse; il fit usage de boissons émétisées, de boissons nitrées; nous regrettâmes presque, en voyant l'étendue des foyers inflammatoires, de n'avoir pas poussé plus loin les émissions sanguines, mais il est en général très-difficile d'appliquer convenablement ce dernier moyen lorsque les malades sont en proie à un violent délire frénétique[1].

CENT VINGT-SEPTIÈME OBSERVATION. — A trente-neuf ans, excès en tout genre pendant une semaine suivis de symptômes de tristesse; presque tout de suite, abolition complète de l'intelligence; paralysie, spasme et contracture musculaires dans tout le côté droit du corps, insensibilité presque complète du même côté, mouvements tumultueux et irréguliers dans les membres du côté gauche, état de fièvre, urine involontaire, déglutition à peu près impossible, puis tout à fait impossible, aggravation rapide de tous ces accidents, embarras de la respiration, coma et mort le huitième jour. Encéphalite avec ramollissement de couleur framboisée d'une portion considérable du lobe cérébral gauche, adhérence de la pie-mère aux circonvolutions, et commencement de ramollissement superficiel sur l'hémisphère cérébral droit, coloration rouge des corps striés, injection de tous les vaisseaux de la masse encéphalique. Sous la lentille microscopique, extravasation de nombreux globules sanguins, injection vasculaire énorme, granules et disques granulés de l'inflammation, fibres cérébrales flottantes et disgrégées.

M. Bertrand, âgé de trente-neuf ans huit jours, célibataire, trompette au 8e dragons, est grand, blond et doué d'une constitution plutôt grêle que robuste. Il s'est décidé à contracter un nouvel engagement, a touché une somme d'argent assez considérable et s'est livré pendant huit jours aux excès les plus désordonnés. Au bout de ce terme, il a été affecté de délire triste et conduit au Val-de-Grâce où des ordres furent presque aussitôt donnés pour qu'on le transférât à la maison impériale de Charenton.

En y arrivant le 23 juin, il ne pouvait pas se tenir debout. Lorsqu'on cherchait à le soulever en le soutenant par-dessous les bras, il imprimait encore quelques mouvements aux membres du côté gauche, mais il retombait lourdement *sur le côté droit*. Il ne répondait à aucune question, gardait le silence le plus absolu, avait le regard terne, la physionomie profondément altérée et les yeux tirés du côté gauche; on se hâta de le porter dans une infirmerie

[1] Les symptômes de cette encéphalite ont été recueillis jour par jour sous mes yeux par M. le docteur Linas.

et de le coucher ; on constata en le déshabillant que de larges révulsifs avaient été appliqués déjà aux deux membres inférieurs.

Le 24 juin, le décubitus a lieu sur le dos, les yeux sont ouverts, ternes ; ce malade ne paraît pas comprendre le sens des questions qu'on lui adresse et son intelligence paraît entièrement abolie. Il bâille souvent, avale avec beaucoup de peine les liquides qu'on introduit dans sa bouche, éprouve des quintes de toux convulsives lorsque la tisane arrive au contact du pharynx ; il a uriné dans son lit et n'a point eu de garde-robes.

Son bras *droit* et la jambe *correspondante* sont frappés d'*immobilité;* ils retombent sur la couverture dès qu'on les soulève et qu'on les abandonne ensuite à leur propre poids. Le bras est le siége de tressaillements spasmodiques, de fréquents soubresauts, les fléchisseurs y sont contractés avec force et le membre est déformé, difficile à étendre. La jambe droite est remuée par moments par des secousses spasmodiques, elle est roide et dans un état assez prononcé de flexion.

La sensibilité est presque éteinte dans toutes ces parties ; la face cependant donne des signes d'impression lorsqu'on laisse tomber un peu d'eau sur la joue droite.

Les membres du côté gauche peuvent encore agir sous l'influence de la volonté ; M. Bertrand cherche à saisir sa couverture avec la main, il remue précipitamment le bras et la jambe lorsqu'on excite de la douleur de ce côté, mais les mouvements qu'il exécute avec ces membres sont *tumultueux* et *irréguliers*.

On prescrit une tisane nitrée, on entoure les genoux de cataplasmes sinapisés, on fait administrer des lavements purgatifs et un bain froid qui ne peut pas être supporté.

Les 25 et 26 juin, même état : ce militaire ne peut plus avaler, il urine par regorgement et respire difficilement lorsqu'on cherche à le changer de place dans son lit. Il ne s'aide aucunement lorsqu'on le soulève et n'a plus la conscience de son existence. Sa peau est froide, couverte de sueur, son pouls petit, accéléré. On introduit dans le rectum une capsule contenant de l'huile de croton, on rubéfie de nouveau les extrémités pelviennes.

Le 28 et le 29, le terme de la vie semble peu éloigné. La peau est froide, le pouls fréquent, déprimé, la respiration embarrassée ; ce malade est étendu sur le dos, immobile, dans un état tout à

fait semblable au coma. La mort s'effectue le 30 juin dans la matinée.

Autopsie cadavérique. — Le crâne est ample, la région frontale très-développée; les os se brisent sans difficulté.

La face externe de la dure-mère est parcourue par des vaisseaux nombreux ; elle est humectée par une sorte de rosée sanguinolente qui suinte surtout sur les côtés de la faux.

Les deux cavités de l'arachnoïde cérébrale sont rétrécies ; des gouttelettes de sang suintent à travers le feuillet pariétal de l'arachnoïde.

La masse cérébrale paraît énorme et les circonvolutions de la face convexe de chaque lobe cérébral sont tellement *larges* et *renflées*, qu'elles tendent à se dépasser les unes les autres.

La pie-mère est mince, étroitement appliquée sur la substance corticale. Vue en place, elle semble formée par une intrication de vaisseaux rutilants, qui semblent encore remplis de sang.

C'est en vain qu'on cherche à l'enlever sur la plus grande partie de l'hémisphère cérébral gauche où elle est comme soudée à la surface des circonvolutions hypertrophiées.

Sur la face supérieure du lobule *antérieur* et sur celle du *lobule moyen gauche*, la substance grise est maintenant *violacée, molle, traversée par d'innombrables filets vasculaires congestionnés* et visibles à l'œil nu; cette substance se *déforme* dès qu'on la soumet à la moindre pression et se trouve convertie alors en une sorte de *bouillie* dont la couleur ressemble à celle de la lie de vin fraîche ou à celle des *fraises nouvellement écrasées;* la substance blanche qu'elle recouvre se déforme également aussitôt qu'on la comprime avec un manche de scalpel; ce ramollissement ne dépasse pas une profondeur de vingt à vingt-quatre millimètres.

Le *corps strié gauche* est uniformément *rouge* et moins *ferme* que dans l'état sain.

L'hémisphère cérébral *droit* est bien moins malade que le gauche. La pie-mère qui le recouvre ne s'enlève que très-difficilement; souvent même elle emporte avec elle des plaques de substance corticale ramollie, tant sur la face interne, sur la face supérieure, sur les côtés, qu'à la base de ce lobe, mais l'inflammation ne s'est point encore communiquée à la substance médullaire des circonvolutions.

A l'intérieur, la substance grise est traversée par des vaisseaux tortueux, rouges, remplis de sang; la substance blanche participe partout à cet excès d'injection et les coupes que l'on pratique dans l'épaisseur du centre ovale sont comme sablées de points rouges.

Le corps strié droit est couleur de *chair musculaire* et saignant.

La pie-mère cérébelleuse est injectée; le cervelet contient beaucoup de sang.

La protubérance annulaire est traversée par des filaments vasculaires congestionnés.

Études microscopiques. — La substance *ramollie* du lobe cérébral gauche est étudiée à un grossissement de quatre cents diamètres :

1° Elle est pénétrée d'un liquide clair, qui sert de support à des globules sanguins.

2° Ces globules sont libres et rassemblés par endroits en très-grand nombre.

3° Les fibres cérébrales sont libres, comme renflées; elles offrent au moins une grosseur énorme, tout à fait insolite; leurs renflements sont nombreux.

4° Les corpuscules de matière nerveuse sont presque rares ou du moins je ne parviens pas à les trouver.

5° Les disques agminés de l'inflammation fourmillent partout, comme autant de petites cellules grenues.

6° Ils sont mêlés à des granules moléculaires d'une grande finesse.

7° Les tubes vasculaires se présentent sous la forme de troncs, de branches, de rameaux, de subdivisions fines et en pinceaux; ils sont des plus volumineux; on voit dans leur intérieur des amas informes de globules sanguins mêlés d'hématosine, qui se continuent quelquefois pendant un grand espace.

Quelques tubes d'apparence plus pâle contiennent des granules ronds, deux fois plus petits que des globules sanguins; ces corpuscules sont transparents comme de la gomme figée et très-répandus dans ces vaisseaux.

La substance grise des deux corps striés est étudiée à son tour. Elle est presque obscurcie par des îlots de globules sanguins dont plusieurs sont superposés comme des monnaies qu'on empile. Elle est parcourue de tous côtés par des expansions et par des ra-

mifications vasculaires considérables. Les principaux vaisseaux sont couverts au dehors par des cellules granuleuses qui ont pris naissance sur leur trajet; ces cellules sont claires et finement ponctuées. Les granules moléculaires abondent. Les fibres cérébrales sont bien dessinées et à renflements; elles se brisent facilement sous la pression. Les corpuscules de matière nerveuse sont communs sur les bords des principales préparations.

I. Les altérations qui s'étaient formées sur cet ancien trompette, à la surface et dans l'épaisseur d'un certain nombre de circonvolutions cérébrales, offraient plus d'un trait de ressemblance avec celles qu'on rencontre souvent dans la périencéphalite chronique diffuse, mais elles s'étendaient à un degré de profondeur considérable, surtout à gauche, dans la substance blanche, et elles s'étaient développées avec une rapidité extraordinaire : elles représentent le type des encéphalites locales aiguës avec *ramollissement* de la substance nerveuse enflammée. Elles peuvent nous donner une idée assez exacte des conditions de turgescence et de rougeur où doivent se trouver beaucoup de circonvolutions cérébrales dans plus d'un cas de *paralysie générale incomplète au début;* mais, comme beaucoup de malades échappent au danger de cette période et résistent ensuite assez longtemps à l'action de cette phlegmasie, il s'ensuit qu'on a bien plus d'occasions d'étudier l'encéphalite chronique sur les cadavres que l'encéphalite aiguë.

II. Les deux corps striés se trouvaient également envahis dans ce cas par des foyers d'*encéphalite aiguë*, et l'état de réplétion sanguine où l'on a trouvé dans cette circonstance les vaisseaux capillaires du cerveau étant poussé à l'extrême, il semble donc que la presque totalité de la masse cérébrale fût menacée, sur ce militaire, d'une complète disgrégation.

III. La paralysie et la contracture prédominaient dans le côté *droit du corps;* la profondeur des foyers inflammatoires prédominait *à gauche;* l'intelligence avait été complétement abolie par l'action du travail morbide.

IV. Les émissions sanguines les plus copieuses auraient pu convenir au début de la stupeur et de la paralysie; l'état de M. Bertrand nous parut désespéré lorsque nous vîmes ce malade pour la première fois; nous crûmes donc devoir nous borner à l'emploi de moyens révulsifs.

CENT VINGT-HUITIÈME OBSERVATION. — A quarante-sept ans, chagrin violent, changement dans les habitudes; bientôt après, alternatives d'exaltation, de pétulance maniaque momentanée et de taciturnité. A quarante-neuf ans, explosion subite d'un délire très-aigu avec mouvements tumultueux; au bout de vingt-quatre heures, attaque apoplectique avec paralysie instantanée de la langue, de la jambe et du bras gauche, de la jambe droite; le troisième jour, gêne de la parole, hémiplégie et défaut de sensibilité à gauche, oblitération de l'exercice intellectuel, puis nouvelle attaque apoplectique; mort le quatrième jour à la suite d'un certain nombre d'heures de somnolence comateuse. — Désorganisation de l'hémisphère droit du cervelet, coloration violacée de la substance cérébelleuse ramollie; injection et coloration très-vives de la substance grise et de la substance blanche dans les principales régions des deux hémisphères cérébraux.

Madame veuve Zoé, rentière, âgée de quarante-neuf ans et six jours, est douée d'un tempérament très-sanguin et surchargée d'un embonpoint incommode. Vers l'âge de quarante-sept ans, elle a éprouvé une violente contrariété, ayant été pour ainsi dire contrainte par sa famille à renoncer à un projet de mariage auquel elle tenait beaucoup. A partir de ce moment, elle s'est condamnée à un isolement obstiné et n'a plus voulu fréquenter ses anciens amis. Quelquefois cependant il lui arrivait de reconnaître que le nouveau genre de vie qu'elle avait adopté en luttant contre ses anciens goûts ne convenait nullement à sa santé, car elle s'écriait quelquefois avec véhémence, en faisant allusion à l'empêchement qu'on avait mis à son second mariage : « Les misérables! ils me rendront folle! » Bientôt en effet madame Zoé parut en proie, certains jours, à une sorte d'exaltation nerveuse qui ressemblait beaucoup à un commencement de délire maniaque. Tantôt il lui était impossible de rester une seconde à la même place, tantôt on la surprenait à parler seule, à jurer, à déblatérer contre sa famille, à gesticuler avec feu, à changer ses meubles de place; mais, comme cette pétulance d'idées et d'action était interrompue par de longues périodes de calme et même par de la taciturnité, on ne crut pas devoir y attacher d'abord beaucoup d'importance : deux années s'écoulèrent sans qu'on remarquât aucun changement dans l'expression des phénomènes intellectuels.

Au commencement d'avril 1847, madame Zoé est amenée à Charenton; depuis soixante heures, elle se livre aux actions les plus tumultueuses et les plus déraisonnables. Tous les efforts que l'on fait, au moment de son entrée, pour fixer son attention et pour

obtenir d'elle quelques réponses suivies, n'aboutissent à aucun résultat, et, pendant qu'on lui adresse la parole, elle débite avec volubilité une enfilade de propos incohérents. Elle s'abandonne en même temps à une foule de gestes, de mouvements désordonnés que la volonté est impuissante pour réprimer. Les traits de sa physionomie expriment l'étonnement, ses pupilles sont dilatées, les battements du pouls accélérés.

Le second jour de son admission, même incohérence dans les idées, même volubilité dans les paroles, même tumulte dans les actions; à la visite du matin, madame Zoé imprime à sa tête, à ses bras, aux muscles du visage, des secousses, des contractions qui les rendent très-difficiles à explorer; sa figure continue à être très-altérée.

Le même jour, vers midi, madame Zoé éprouve une perte subite de connaissance, et, au début de ce nouvel accident, elle est renversée sur le parquet. Pendant un instant, l'exercice de la parole est à peu près aboli, les deux bras sont frappés de *résolution*, et la *jambe droite* paraît conserver seule un reste de mobilité. Le pouls est difficile à sentir au bras gauche, les commissures de la bouche ont cessé d'être au même niveau. Une saignée copieuse est pratiquée, les membres inférieurs sont entourés de cataplasmes rubéfiants.

Troisième jour, à partir de l'admission. — Au matin, le bras et la jambe, du *côté droit*, exécutent des mouvements assez étendus; la *jambe et le bras gauche* semblent moins libres, la prononciation conserve un reste d'embarras, les facultés intellectuelles sont comme frappées d'étonnement, le pouls est à peine sensible à gauche. (Tisane rafraîchissante, lavements purgatifs.) Vers les trois heures de la même journée, nouvelle perte de connaissance suivie de coma, abolition de l'exercice de la parole, *hémiplégie* complète à gauche, avec contracture dans les doigts de la main gauche, sensibilité tactile à peu près nulle dans toutes les parties affectées de paralysie, commencement d'embarras dans les fonctions de la respiration. (Application réitérée de sinapismes aux mollets.)

Quatrième jour au matin.— Persistance de l'hémiplégie à gauche et défaut de sensibilité dans les téguments de ce côté, gêne de la parole, bouche tirée à droite, possibilité d'ouvrir les yeux et d'ar-

ticuler quelques réponses insignifiantes, chaleur à la peau, pouls médiocrement fort, somnolence dès que cette malade est livrée à elle-même. Les phénomènes comateux s'aggravent dans l'après-midi et la mort s'effectue le soir vers onze heures.

AUTOPSIE CADAVÉRIQUE. — Face violacé, thorax et parois abdominales surchargés d'une énorme quantité de graisse.

Les os du crâne se brisent facilement, leur tissu est blanc et friable.

La face externe de la dure-mère est le siége d'une injection sanguine très-prononcée; il existe à peine quelques gouttes de sérosité dans la double cavité de l'arachnoïde cérébrale.

Les tubes vasculaires de la pie-mère sont injectés dans toute l'étendue de la périphérie des hémisphères cérébraux, les méninges se séparent sans aucune difficulté des circonvolutions cérébrales; mais partout la substance corticale réfléchit, tant à l'extérieur que dans son épaisseur, une teinte rose qui est beaucoup plus tranchée encore sur la convexité des deux lobules cérébraux antérieurs et sur le parcours des deux scissures de Sylvius; coloration violacée et distribuée par plaques dans la profondeur des centres ovales de Vieussens : injection capillaire notable de toute la substance fibreuse du cerveau.

Les ventricules latéraux, les deux corps striés, les couches optiques sont à peu près exempts de coloration et d'injection. Les deux substances qui constituent toute la masse cérébrale ne sont ni trop molles ni trop consistantes.

Les ramifications artérielles qui rampent à la base des lobes cérébraux sont fermes, cassantes et comme cartilagineuses; cette dégénérescence affecte les principaux rameaux provenant des carotides.

L'hémisphère *droit du cervelet* est converti en une sorte de bouillie humide, coulante, grisâtre, mélangée de teintes ecchymotiques et framboisées qui se prononcent d'une manière plus tranchée encore sur deux places principales : cet hémisphère tout entier est frappé d'une complète désorganisation.

L'hémisphère cérébelleux gauche est dans les conditions les plus normales; sa substance grise corticale offre seulement un reflet rosé plus marqué que dans l'état sain.

La protubérance annulaire, la moelle allongée, la moelle épinière, ne sont le siége d'aucune altération.

Adhérences anciennes et de forme bridulée dans l'intervalle des deux plèvres du côté gauche. Les poumons sont partout crépitants. Le cœur est volumineux, mais la quantité de graisse dont il est surchargé contribue à cette augmentation de volume; ses cavités sont lâches et élargies.

L'aorte présente à son origine un certain nombre de plaques cartilagineuses de forme onguiculaire; ces altérations sont peu nombreuses.

La membrane muqueuse de l'estomac offre peu de consistance; elle est piquetée de points rouges très-rapprochés dans toute la région qui correspond au grand cul-de-sac.

Foie volumineux, converti en une masse jaunâtre et en partie graisseuse.

Vésicule biliaire obstruée par des calculs de petit volume, noirâtres, comme résineux; un calcul beaucoup plus volumineux occupe le centre de cette poche.

Les autres organes abdominaux ne donnent lieu à aucune remarque importante.

I. L'accès de délire qui a nécessité le placement de madame Zoé dans un asile d'aliénés était des plus aigus; il était caractérisé par une violente exaltation intellectuelle, par une pétulance de mouvements extraordinaire et accompagnée d'une très-grande altération des traits de la face ainsi que de battements artériels rapides; il devait tenir à un commencement d'inflammation de la substance nerveuse; cependant on crut avoir affaire dans les premiers moments à un simple cas de manie aiguë.

II. Il n'en fut plus ainsi dès le second jour de la séquestration de madame Zoé et après qu'elle eut été renversée sur le parquet par une attaque à forme apoplectique; car on commença à juger alors qu'elle était menacée d'une encéphalite. Ce jugement prit encore plus de consistance au commencement du troisième jour de la séquestration, lorsqu'on vit survenir une *hémiplégie à gauche.*

III. L'invasion d'une nouvelle attaque comateuse, avec hémiplégie complète et symptômes de *contracture à gauche*, indiqua bientôt que l'affection encéphalique se localisait davantage en suivant

une marche très-rapide : tout ce qu'on put observer ensuite, et la mort qui survint presque aussitôt, prouvèrent qu'on avait eu raison en diagnostiquant l'existence d'un foyer d'encéphalite locale aiguë; mais ce ne fut qu'en procédant à l'autopsie qu'on découvrit que l'encéphalite siégeait dans le cervelet.

IV. Nous aurions été tenu autrefois à discuter la *nature* de l'altération ou du *ramollissement* qui avait entraîné des accidents aussi prompts et aussi funestes; mais l'origine inflammatoire de ce foyer morbide ne peut plus être présentement contestée; nous ne reviendrons donc pas sur les preuves qui démontrent la certitude de cette origine.

Cet vingt-neuvième observation. — Développement incomplet de l'intelligence; idées de crainte non motivées, démence habituelle pendant un grand nombre d'années. — A cinquante-huit ans huit mois, symptômes apoplectiques suivis d'une paralysie incomplète et passagère des quatre membres. — A soixante ans, nouvelle attaque d'apoplexie avec paralysie du côté droit, abolition de l'entendement et mort au bout de vingt et un jours. — Une cicatrice ancienne dans chaque corps strié; un foyer d'encéphalite récent avec disgrégation de la substance nerveuse sur le lobule cérébral moyen du côté gauche.

Mademoiselle Barbe, âgée de soixante ans et vingt-deux jours, est douée d'une constitution délicate et faible; son intelligence n'a jamais acquis qu'un développement très-incomplet; elle avait à peine vingt ans lorsqu'on se décida à la faire admettre dans la maison de Charenton, où elle a constamment été soignée depuis cette époque. Pendant les premiers temps de son séjour dans cet établissement, elle était parfois en proie à des idées de crainte, mais bientôt elle tomba dans un état d'abrutissement complet, et on se trouva dans la nécessité de l'habiller, de la nettoyer, de la faire manger chaque jour comme un enfant. Souvent elle se tenait debout à la même place, sans parler et sans agir, pendant un grand nombre d'heures, ou bien elle se promenait lentement dans les préaux, regardant d'un air indifférent les démonstrations et les gestes des autres malades. Elle paraissait comprendre encore les questions qu'on lui adressait sur sa santé, mais elle ne se livrait à aucun travail, à aucune distraction et se montrait absolument insensible à toutes les marques d'intérêt de sa famille : les mouvements des quatre membres n'avaient jamais cessé d'être libres.

A cinquante-huit ans huit mois, on s'aperçoit un matin que mademoiselle Barbe a de la peine à se tenir en équilibre sur ses jambes; on se hâte de la placer dans son lit et de l'examiner avec plus d'attention que de coutume; on constate chez elle un état de gêne de la parole, une sorte d'engourdissement de l'intelligence; cette malade accuse en même temps, lorsqu'on l'interroge, une sensation de pesanteur dans les quatre membres dont les mouvements paraissent être à présent affaiblis; vers le milieu du même jour, à différentes reprises, elle a perdu momentanément connaissance et on a été obligé de stimuler la sensibilité en promenant des sinapismes sur différents points des téguments.

Après sept jours de soins, la rigidité des membres diminue; mademoiselle Barbe continue à rester couchée, mais elle peut porter ses bras à la tête, changer ses jambes de position, se placer elle-même tantôt sur le côté droit, tantôt sur le côté gauche; elle avale les aliments liquides avec assez de facilité et n'accuse plus aucune douleur dans les extrémités : au bout de quelques semaines, elle peut faire quelques pas dans le voisinage de son lit, toutefois la progression n'est plus aussi libre qu'avant l'*attaque* qui vient d'être signalée.

A soixante ans, nouvelle attaque *apoplectiforme*. Tout d'un coup la respiration a paru très-embarrassée, au milieu de la nuit; mademoiselle Barbe ne paraît plus sentir ni entendre; elle imprime quelques légers mouvements automatiques aux membres du côté gauche, mais le *bas droit* est frappé d'une immobilité absolue: on n'avait constaté la veille aucun dérangement dans la santé de cette demoiselle.

Le 30 juillet, dans la matinée, dix heures environ après le début de l'*hémiplégie*, mademoiselle Barbe respire avec moins de difficulté; elle a cessé d'être plongée dans le coma, mais elle ne répond à aucune de nos questions et continue à être *paralysée de tout le côté droit*. Le pouls est presque naturel; on ne note aucun phénomène de réaction fébrile vers la peau, et on fait entourer les membres de rubéfiants.

Le 2 août, la situation de mademoiselle Barbe n'offre aucun changement; cette malade paraît cependant moins accablée que la veille; la déglutition est difficile, la constitution très-affaiblie.

La mort a eu lieu le 20 d'août, c'est-à-dire vingt-deux jours

après la manifestation de la paralysie; l'abolition des facultés intellectuelles a rendu nos explorations très-difficiles, mais la *persistance de l'hémiplégie* à droite n'a jamais été douteuse pour personne.

AUTOPSIE CADAVÉRIQUE. — Les os du crâne sont épais, durs, difficiles à briser; ils sont exempts d'injection.

Il s'écoule quelques grammes seulement de sérosité trouble, au moment où l'on incise la dure-mère, à droite et à gauche de la grande faux du cerveau pour extraire l'encéphale de la cavité crânienne.

La pie-mère cérébrale est mince, ténue, exempte d'infiltration et de rougeur; elle n'a point contracté d'adhérences avec la substance corticale sur laquelle elle se trouve appliquée.

Aussitôt que cette membrane a été enlevée, on aperçoit sur le milieu de la face *supérieure du lobule moyen gauche*, entre la scissure de Sylvius et la grande scissure interlobaire, un *foyer de ramollissement* d'environ quatre centimètres de long sur trois centimètres de large. La substance nerveuse a été convertie sur ce point en une *sorte de pulpe molle* et *jaunâtre*, facile à étendre avec le manche du scalpel; ce désordre pénètre en profondeur jusqu'à la voûte du ventricule latéral correspondant. La coloration jaunâtre prédomine du côté des circonvolutions, tandis que du côté du ventricule la substance cérébrale désorganisée est mêlée de *teintes violacées*.

Le corps strié *gauche* présente à sa surface ventriculaire une *dépression considérable;* une incision que l'on pratique en cet endroit met à découvert une *ancienne cavité* dont les parois sont recouvertes par une trame cellulaire *couleur de rouille;* il n'existe aucune substance étrangère, aucun liquide dans l'intérieur de cette caverne dont la voûte et le plancher sont partout en contact l'un avec l'autre.

Le corps *strié droit* contient également dans son épaisseur une ancienne cicatrice, à contours membraneux, et dont les parois se trouvent maintenant superposées, mais non soudées par leur surface libre.

Les couches optiques, la cloison des ventricules, la voûte à trois piliers et le corps calleux ne s'éloignent point de l'état normal.

Le cervelet, la protubérance annulaire, le prolongement rachidien semblent parfaitement sains.

Il n'existe aucune trace de lésion du côté des plèvres, des poumons, du cœur, des viscères abdominaux.

I. On n'aurait point hésité à affirmer, il y a vingt ans, que les deux cavités à contours celluleux qui ont été rencontrées dans les corps striés de mademoiselle Barbe avaient été occupées anciennement par des *hémorrhagies avec caillot*. On se serait étayé, pour soutenir cette assertion, sur la manière brusque dont les mouvements s'étaient trouvés affaiblis, vers l'âge de cinquante-huit ans, pendant la série d'*attaques* qui avaient été notées sur cette malade, sur la manière lente et graduelle avec laquelle la liberté des mouvements s'était ensuite rétablie : nous nous bornerons à affirmer aujourd'hui qu'il avait existé à une certaine époque des foyers inflammatoires, avec ou sans caillot, au sein des corps striés de mademoiselle Barbe, et que ces foyers s'étaient terminés par voie de cicatrisation celluleuse.

II. Quant au foyer de *ramollissement* à teintes moitié jaunâtres, moitié violacées qui s'était formé en dernier lieu sur le *lobule moyen* de l'hémisphère cérébral *gauche* de cette démente, et qui s'avançait jusque dans le voisinage de la paroi ventriculaire ; il est évident qu'il correspondait à une *encéphalite locale sans caillot* et dont la date n'était encore que récente. Comme cette phlegmasie avait également débuté par une attaque à forme apoplectique, on est encore fondé à inférer de cet exemple que l'encéphalite avec caillot n'est pas la seule qui puisse débuter d'une manière brusque ; on ne peut donc pas répugner à admettre que les deux cicatrices des corps striés avaient pu se former douze ans auparavant dans des foyers inflammatoires dépourvus de caillots, mais elles ont pu se former aussi dans des *foyers* avec caillots.

III. La lésion des agents musculaires s'est déclarée dans ce cas bien longtemps après la démence, mais les exemples de ce genre sont des plus fréquents, lorsque la paralysie est la conséquence d'un travail inflammatoire local.

Cent trentième observation. — Démence datant de près de quarante ans, constitution très-grêle. A soixante-cinq ans, symptômes d'hémiplégie à *droite*, lenteur dans les réponses, somnolence, altération des traits ; accroissement rapide de la paralysie, diminution de la sensibilité dans tout le côté droit, gêne de la respiration et mort au bout de trois jours. Un foyer d'encéphalite, et ramollissement de la substance corticale

à la superficie du *lobule antérieur gauche;* excavation ancienne et *ramollissement récent* dans l'épaisseur du corps strié gauche; vaste *excavation ancienne* à la surface du lobule cérébral postérieur droit, au-dessous de la pie-mère; hypérémie générale de toute la substance du cerveau et du cervelet.

Mademoiselle Agathe, âgée de soixante-cinq ans quatre jours, est dans un état complet de démence depuis environ quarante ans. Son caractère est très-pusillanime et sa constitution des plus grêles. L'ampleur de son crâne contraste avec l'exiguïté des proportions de sa face. Elle se tient habituellement assise dans le voisinage de son lit et ne fait que de rares excursions dans les préaux; elle se sert de ses mains pour prendre ses aliments, marche sans trop de difficulté, mais le moindre choc imprévu suffirait pour la faire trébucher. Elle n'accuse jamais aucune sensation de douleur, toutefois elle est souvent enrhumée et se contente d'habitude d'une très-petite quantité de nourriture.

A soixante-cinq ans, le 22 septembre, efforts subits de vomissement, étonnement de l'intelligence, embarras dans les idées. Au bout de quelques heures, symptômes de faiblesse générale.

Le 23 septembre, dès le matin, commencement de paralysie dans le bras et la jambe du côté droit, diminution de la sensibilité tactile du même côté, somnolence. Mademoiselle Agathe se sert de la main gauche pour arranger ses couvertures, elle parvient à déplacer son bras droit lorsqu'on en pince fortement la peau; ce membre retombe sur le drap, aussitôt qu'il n'est plus stimulé par la douleur. (Saignée du bras, sinapismes.)

Le même jour au soir, état comateux, embarras de la respiration, réponses nulles, altération des traits de la face; cette malade semble pourtant voir et entendre lorsqu'on lui imprime quelque secousse.

Le 24 dans la nuit, déjections involontaires, difficulté toujours croissante des mouvements respiratoires et mort.

Autopsie cadavérique. — La tête est bombée sur les côtés, et trop volumineuse par rapport à la petite stature du corps; les os du crâne sont minces, friables, notablement injectés en arrière et à leur surface interne.

Il ne s'écoule qu'une faible quantité de sérosité au moment où l'on incise la dure-mère cérébrale pour mettre l'encéphale à découvert.

Le réseau de la pie-mère est généralement injecté, sur toute la surface de chaque hémisphère cérébral, mais vis-à-vis chaque lobule postérieur, et sur l'espace correspondant à leur région supérieure et externe principalement, on remarque de vastes ecchymoses qui paraissent formées ou par l'accumulation d'une quantité de sang considérable dans les petits vaisseaux de cette même membrane, ou par des extravasations sanguines.

Une teinte ecchymotique se fait remarquer également sur la région antérieure et un peu externe de l'hémisphère gauche; cette teinte paraît avoir son siége dans le réseau de la pie-mère.

Lorsqu'on procède à l'enlèvement des méninges, on constate que la pie-mère adhère légèrement à *gauche* et en avant à la substance corticale, vis-à-vis de l'espèce de suffusion sanguine dont il vient d'être fait mention à l'instant. Sur ce point, une circonvolution tout entière a pris une teinte *rouge amarante* et se trouve frappée de *ramollissement;* cette désorganisation du tissu nerveux ne s'étend qu'à une faible profondeur; partout ailleurs la substance corticale de cet hémisphère est ferme, mais non exempte d'hypérémie.

Le centre du corps strié gauche est creusé par une sorte de *lacune caverneuse*, remplie d'un tissu *réticulaire* humide et comme infiltré de sérosité; la substance cérébrale qui avoisine cette cavité présente une couleur jaune et se montre *ramollie* dans l'étendue de deux centimètres environ, mais seulement au pourtour de la caverne dont il vient d'être fait mention.

Le corps strié droit est à l'état sain. Mais on voit sur la région supérieure et moyenne du lobule cérébral *postérieur droit*, au-dessous de la pie-mère, une sorte d'*excavation considérable*. Ce vide semble résulter de l'écartement d'une anfractuosité et de la résorption de la substance corticale qui forme pour l'ordinaire le relief des circonvolutions. Un bourrelet très-infiltré, formé par l'abaissement de la pie-mère a pris la place de l'élément nerveux qui fait défaut dans cette sorte d'*entonnoir :* une noix ordinaire pourrait être contenue dans cette excavation dont la surface ressemble à celle des anfractuosités saines par son aspect poli.

En général, la substance nerveuse est injectée dans toute l'épaisseur de ce dernier lobule.

La pie-mère cérébelleuse est le siége d'une injection notable; les

vaisseaux qui se distribuent dans la profondeur du cervelet sont finement hypérémiés; la substance grise de cet organe offre des teintes lilas et des teintes violacées.

La protubérance n'offre aucun vestige d'altération; le prolongement rachidien paraît sain.

Toutes les artères qui rampent à la base du cerveau, tous les rameaux qui portent ensuite le sang aux différentes régions des hémisphères sont durs, cassants, en partie incrustés de substance crétacée.

Le poumon droit est engoué et ramolli vers sa partie déclive; on remarque à son sommet quelques masses de matière tuberculeuse friable et comme crétacée.

Les bronches sont généralement rouges et boursouflées.

Le cœur est volumineux, charnu dans l'épaisseur du ventricule gauche; les valvules aortiques sont dures et comme cartilagineuses.

La membrane muqueuse de l'estomac est d'un rouge violet et généralement ramollie.

La membrane muqueuse des gros intestins est rouge sur certains points, d'une couleur ardoisée sur quelques autres.

Le corps de l'utérus contient un grand nombre de tumeurs fibreuses, variables par leur volume.

Il n'existe qu'un seul rein situé en travers sur le milieu de la colonne vertébrale. Son volume est considérable; il est pourvu d'ailleurs des deux scissures, de deux bassinets et de deux uretères qui se rendent séparément à la vessie.

I. La dépression en forme d'*entonnoir* qui se voyait chez cette femme à la surface supérieure du lobule postérieur droit correspondait à un ancien foyer d'encéphalite avec ou sans caillot arrivé à la période de cicatrisation définitive.

II. La lacune caverneuse, remplie de tissu réticulaire qui occupait sur cette même démente le centre du corps strié gauche, représentait aussi l'emplacement d'une ancienne encéphalite locale cicatrisée.

III. L'état de *faiblesse habituel* devait tenir, chez mademoiselle

Agathe, à la destruction de l'élément nerveux au sein des deux cicatrices dont il vient d'être parlé.

IV. L'*hémiplégie* qui s'était déclarée dans tout le côté *droit* du corps, deux jours avant la mort de mademoiselle Agathe, devait être la conséquence du double travail inflammatoire qui s'était formé alors et sur la région antérieure de l'hémisphère cérébral gauche et dans le corps strié gauche : la marche de l'encéphalite avait été des plus rapides, mais franche et régulière.

V. L'âge déjà avancé de cette malade et la faiblesse de sa constitution ne comportaient pas un grand nombre d'émissions sanguines. La nature de sa maladie nous engagea à la soumettre néanmoins à un traitement passablement antiphlogistique. L'état de réplétion où furent trouvés dans ce cas les vaisseaux de la pie-mère, les vaisseaux de la substance cérébelleuse comme ceux de la substance cérébrale au moment de l'autopsie, semble prouver qu'on avait eu tort de ne pas recourir plus souvent à l'emploi de la saignée; mais c'est surtout chez les sujets jeunes et robustes que les phlegmasies des centres nerveux encéphaliques demandent à être traitées par des saignées copieuses et souvent répétées.

CENT TRENTE ET UNIÈME OBSERVATION. — Revers de fortune, découragement suivi de délire mélancolique et d'idées de grandeur; guérison incomplète, tentative de meurtre et de suicide; persistance du délire partiel jusqu'à soixante-seize ans. A cette époque, érysipèle phlegmoneux de la parotide droite, issue du pus par différentes ouvertures et mort dans une sorte d'état comateux prolongé. — Congestion veineuse du réseau de la pie-mère sur le lobe cérébral moyen du côté droit; inflammation et désorganisation de plusieurs circonvolutions sur le lobule antérieur, du même côté; infiltration sanguine et désorganisation de la couche optique droite, injection considérable de la substance nerveuse, dans toute la masse cérébrale, tant à droite qu'à gauche.

M. Gustave, âgé de soixante-seize ans dix jours, ancien commerçant, a été pendant longtemps dans une position de fortune exceptionnelle; des revers imprévus l'ont réduit à un état voisin de la gêne et plongé dans le découragement. Jusque-là il s'était distingué par l'activité de son esprit, la rectitude de son jugement, la droiture de son caractère; sa modestie, la simplicité de ses goûts ne s'étaient jamais démenties; après la catastrophe qui a entraîné sa ruine, il se dit fils de Louis XV, et se croit victime de machinations secrètes, et il est conduit dans une maison d'aliénés. Après quelques mois de séquestration, il est rendu à la liberté et paraît

à peu près rentré dans ses anciennes habitudes de raison; il n'a pourtant pas renoncé complétement à l'idée qu'il est issu d'un sang royal.

A soixante ans, à la suite d'une altercation qu'il a avec son hôtesse, il cherche à frapper cette dame avec un couteau; le coup ayant été détourné, M. Gustave prend aussitôt le parti de se tuer et se plonge le couteau dans la région antérieure du cou. La plaie, qui intéresse jusqu'à l'œsophage, est cicatrisée par les soins de M. Dupuytren, et M. Gustave est placé ensuite à Charenton.

Pendant plus de quinze ans, les habitudes de calme et de politesse de M. Gustave n'ont pas offert la moindre variation; sa conversation, ses goûts, sa manière de vivre ne trahissaient aucun dérangement d'esprit, mais il se montrait avec tout le monde d'une réserve qui tenait de la hauteur, et si, par hasard, il ne se trouvait pas traité avec assez de déférence, il se hâtait de rappeler ses prétentions et de décliner ses titres.

A soixante-seize ans, début d'un érysipèle dont le siége affecte la joue droite; l'inflammation résiste à l'emploi des émissions sanguines, des tisanes purgatives, des applications résolutives, et il se forme du pus dans l'épaisseur de la parotide droite.

Après cinq jours de fièvre, du pus s'échappe par le conduit auditif externe du côté droit et par une ouverture qui s'est formée au-devant du lobule de l'oreille, et la salive contient aussi des globules purulents : le pouls est fébrile, la peau chaude, mais la raison reste constamment intacte et on ne remarque aucune gêne du côté des mouvements.

Le huitième jour, embarras de la respiration, somnolence presque habituelle, immobilité à peu près absolue; le danger semble imminent.

Le neuvième et le dixième jour, même situation; depuis quarante heures, on s'attend à chaque seconde à une issue funeste; le pouls continue à être accéléré, la respiration est bruyante; ce malade ne fait aucun mouvement, mais on ne le considère pas comme frappé de paralysie. La mort a lieu dans le cours du dixième jour.

Autopsie cadavérique. — La joue droite, la région parotidienne du même côté, le tissu cellulaire qui correspond à l'angle de la mâchoire sont encore le siége d'une tuméfaction considérable : par

la pression, on peut faire sortir du pus par le conduit auditif externe et par l'ouverture qui s'était établie un peu avant la mort sur le côté de la mâchoire. Il s'écoule beaucoup de pus et de sanie purulente de la parotide et des tissus enflammés lorsqu'on pratique des incisions dans leur épaisseur.

La voûte du crâne est épaisse, notablement injectée; les sinus et les vaisseaux de la dure-mère contiennent beaucoup de sang; il ne s'écoule pas de sérosité au moment où l'on incise cette membrane pour procéder à l'extraction du cerveau de la cavité crânienne.

Le réseau de la pie-mère cérébrale est généralement injecté; la trame de cette membrane offre une certaine épaisseur.

Sur l'hémisphère *droit* et sur le parcours de la scissure interlobulaire, les vaisseaux veineux sont turgescents, distendus par du sang noir et tellement rapprochés les uns des autres qu'ils représentent une sorte de *plexus de couleur violacée.*

Au-dessous de ces vaisseaux, la pie-mère adhère légèrement à la substance nerveuse, soit sur le relief des circonvolutions de la face supérieure du lobe moyen, soit dans la profondeur de la scissure de Sylvius.

Sur la face inférieure du lobule antérieur droit, plusieurs circonvolutions ont subi un commencement de ramollissement, d'autres sont entièrement désorganisées et converties en une sorte de *bouillie violacée.* Ce foyer d'encéphalite s'étend à une profondeur de près de quatre millimètres et couvre un espace considérable. L'injection et la coloration soit de la substance grise, soit de la substance blanche, sont très-intenses dans le voisinage des tissus enflammés.

La couche optique droite est ramollie dans son épaisseur; en outre celles de ses parties qui ne sont pas encore entièrement frappées de désorganisation sont comme infiltrées d'une certaine quantité de sang très-divisé, et dont la teinte est rutilante; ce foyer d'apparence ecchymotique occupe une étendue de treize millimètres.

Le lobule antérieur gauche n'est point lésé; la couche optique gauche est creusée par une toute petite lacune, contenant de la sérosité et un grumeau de sang gros comme un haricot ordinaire.

En général, les vaisseaux de cet hémisphère sont le siége d'une injection sanguine considérable.

Dans les diverses parties de l'hémisphère droit dont il n'a point

encore été fait mention jusqu'ici, l'hypérémie est également considérable et les fibres de la substance blanche présentent en outre une résistance assez marquée au tranchant du bistouri.

Rien de particulier du côté du cervelet et de la protubérance annulaire.

Les viscères thoraciques, les organes contenus dans la cavité abdominale n'ont subi aucune altération.

I. L'inflammation qui s'était déchaînée, chez cet ancien négociant, vers un certain nombre de régions de l'hémisphère cérébral droit y avait produit en très-peu de temps des ravages considérables.

II. De ce côté, la couche optique s'est trouvée ramollie dans certains endroits, pénétrée sur certaines places par des globules sanguins et par de l'hématosine qui y formaient des taches ecchymotiques plus ou moins rutilantes.

III. Toute la partie inférieure du lobule antérieur correspondant avait subi un commencement de ramollissement, et elle était même transformée sur certains emplacements en une sorte de bouillie de couleur violacée, tandis que tous les tubes vasculaires se trouvaient en même temps gorgés de sang, dans le voisinage de ce foyer.

Sur la scissure de Sylvius droite, sur la face supérieure du lobule droit moyen, la pie-mère cérébrale adhérait intimement à la substance corticale sous-jacente.

Mais telle était encore la réplétion de tous les conduits veineux destinés à reprendre le sang qui a servi à la circulation du cerveau, que ces vaisseaux formaient dans l'épaisseur de la pie-mère une sorte de plexus bleuâtre et gorgé de sang; enfin l'injection avait pénétré d'une manière très-marquée dans les moindres capillaires des deux substances du cerveau. A tout cet ensemble de caractères, on ne peut méconnaître les traces d'un travail inflammatoire des plus aigus et ceux d'un état fluxionnaire tenant de la congestion sanguine générale et diffuse.

IV. L'aliénation mentale datait de près de seize ans, lorsque ces désordres ont pris naissance; l'invasion de cette encéphalite semble ne devoir se lier qu'à titre d'accident fortuit à l'existence de la monomanie, car cette monomanie était depuis longtemps exempte d'excitation intellectuelle.

V. Il est vraisemblable que l'inflammation phlegmoneuse qui est

venue affecter la région parotidienne droite et la parotide correspondante a dû contribuer par son influence au développement des foyers d'encéphalite, soit en activant la circulation artérielle du cerveau, soit en augmentant les qualités plastiques du sang, soit en gênant le cours de la circulation veineuse, car on sait par une longue expérience que l'inflammation de la substance cérébrale est généralement à redouter chaque fois qu'un érysipèle, qu'un phlegmon, qu'une blessure suppurante ont leur siége dans le voisinage des parties molles ou des tubes vasculaires de la tête.

VI. On peut affirmer au moins que l'encéphalite n'a pas pris naissance avant l'inflammation extérieure; on a constaté en effet que les fonctions intellectuelles, que l'exercice des mouvements étaient restés exempts de toute espèce de perturbations, alors que la tension inflammatoire et la rougeur locale étaient portées à un degré considérable du côté de la joue; il n'en eût point été ainsi, si les vaisseaux de la pie-mère et l'hémisphère cérébral droit eussent été affectés, dès le dixième jour avant sa mort, d'un état inflammatoire très-aigu et très-étendu.

VII. Mais l'existence et la localisation de la phlegmasie qui avait commencé à entraîner ici la désorganisation et de la couche optique et du lobule antérieur à droite, ont-elles donc été au moins prévues et annoncées pendant les derniers temps de la vie? Nullement et l'autopsie a seule révélé les effets destructeurs d'un pareil travail morbide. Toutefois l'autopsie a fourni en même temps des lumières qui expliquent cette apparente singularité : elle a démontré en effet que sur cet homme toute la masse encéphalique devait être en quelque sorte comme paralysée par l'abondance du sang dont elle était de tous côtés surchargée et pénétrée, et que la persistance du coma devait masquer, dans cette circonstance, l'existence de tous les autres phénomènes fonctionnels; cette persistance en réalité ne s'était pas démentie pendant les soixante dernières heures de la vie; or il n'avait pas fallu à l'inflammation plus de soixante heures pour enfanter les foyers multiples dont la présence a excité pourtant notre surprise; on voit donc à présent que l'existence de ces foyers ne pouvait guère être diagnostiquée.

TROISIÈME SÉRIE.

CS CAS OU LES FOYERS DE L'ENCÉPHALITE LOCALE AIGUE SANS CAILLOTS OFFRENT UNE INFILTRATION APPARENTE DE PUS.

outes les fois que le ramollissement a été porté à un degré con-rable dans les foyers de l'encéphalite et que le *détritus* de la tance nerveuse s'est trouvé mélangé à un liquide grisâtre, parence purulente, on s'est cru autorisé à conclure jusqu'ici ces foyers inflammatoires contenaient une certaine quantité de : personne, sans aucun doute, n'a oublié le parti que le pro-ur Lallemand a su tirer de la présence de ce liquide grisâtre la substance cérébrale *ramollie* pour établir que le ramollis-ent du cerveau avait bien certainement au moins dans beau-de cas une origine inflammatoire. Mais s'il est incontestable le ramollissement de l'encéphale commence toujours par un inflammatoire, il n'est pas aussi vrai cependant, comme nous ouverons surabondamment dans le paragraphe de l'encépha-locale chronique, que tous les liquides qui nous offrent l'aspect rai pus, méritent le nom de pus; car les liquides chargés de lles granulées ou de faux pus ont à peu près la même appa-e que le pus véritable : il faut donc recourir au microscope pour rminer la nature des liquides puriformes qui attirent l'atten-dans certains foyers d'encéphalite. Bien que nous ayons né-é de recourir à l'emploi de cet instrument à l'époque où nous s rédigé les observations de cette catégorie, nous nous hasar-s à les donner comme autant d'exemples d'encéphalites à la ode de suppuration.

TRENTE-DEUXIÈME OBSERVATION. — Coup sur le côté gauche de la tête, plaie insigni-ante dont la cicatrisation ne se fait point attendre; au bout de dix-sept jours, accès tremblement pendant une demi-heure; les jours suivants, délire aigu, fièvre intense, is état comateux suivi de mort le cinquième jour. — Hypérémie considérable de la bstance nerveuse des deux hémisphères cérébraux; à gauche, suppuration du cuir evelu, du tissu osseux, de l'arachnoïde, de la pie-mère et vaste foyer d'encéphalite à période d'hépatisation et de suppuration à la superficie du lobe cérébral corres-ondant.

e nommé Jacquot, âgé de quarante-cinq ans cinq jours, it sur le côté gauche de la tête un vigoureux coup de pot d'é-

tain. Ce coup lui fut porté par un théomane qui l'aimait beaucoup, qui prétendait rendre service aux hommes en les débarrassant des tribulations de l'existence et en leur donnant la mort pour les mettre à même de jouir promptement du bonheur des élus. On put espérer d'abord que cet accident n'entraînerait aucune conséquence fâcheuse; Jacquot, après avoir fait panser une petite plaie contuse dont le siége correspondait à la région pariétale gauche, continua à vaquer à ses occupations habituelles, et il se croyait complétement guéri lorsqu'il fut pris tout à coup, dix-sept jours après sa blessure, d'une espèce de tremblement général qui ne dura pas moins d'une demi-heure. Ne souffrant aucunement d'ailleurs, il crut devoir attribuer à un accès de fièvre les symptômes qu'il venait d'éprouver et se contenta de se coucher, espérant bien pouvoir reprendre dès le lendemain son service d'infirmier.

A la visite du lendemain, Jacquot présente une altération profonde des traits de la face, son pouls offre beaucoup de fréquence et sa langue commence à prendre une teinte rouge; il ne déraisonne pas encore, mais il accuse une douleur vive dans la tête, paraît comme accablé sous le poids de ses souffrances et éprouve une grande difficulté à rendre compte de ses propres sensations; sorte d'étonnement de l'intelligence. (Boissons émollientes, lavements purgatifs, cataplasmes sinapisés aux mollets.)

Le troisième jour, aggravation de l'état général. Le délire a éclaté pendant le cours de la dernière nuit; Jacquot n'a pas dormi, a parlé seul et tout haut, s'est livré à des mouvements tumultueux qu'il n'a pas été possible de réprimer, et, au milieu de son trouble, il est tombé de son lit. Il paraît d'ailleurs jouir de la liberté de tous ses membres et ne semble souffrir que du bras gauche, sur lequel le poids du corps a surtout porté pendant la chute qu'il vient de faire. Loquacité, idées incohérentes, pouls accéléré, d'une force moyenne.

Quatrième jour, état qui ressemble à du coma, décubitus sur le dos, point de mouvements spontanés, insensibilité au contact de l'eau froide et au pincement des téguments, exclamations de douleur lorsqu'on cherche à allonger le bras gauche, accumulation de l'urine dans la vessie, insensibilité et dilatation des deux pupilles, respiration embarrassée, déglutition très-difficile, peau chaude, continuation de la fréquence du pouls, langue rouge et sèche.

Cinquième jour, même situation; ce malade ne semble plus voir ni entendre, il respire avec peine et n'a pas changé de position depuis la veille. Il n'a pas pu boire, non plus, depuis près de vingt-quatre heures. La mort a lieu dans l'après-midi.

AUTOPSIE CADAVÉRIQUE.— Il existe à gauche, vers la partie moyenne du pariétal, une petite cicatrice dont l'incision donne lieu à l'écoulement d'une petite quantité de pus. Sur ce point, le tissu osseux a pris une couleur brune et il paraît contenir des gouttelettes de pus; on n'aperçoit pourtant point de trace de fracture.

La dure-mère est séparée de la face interne du pariétal dans l'étendue de quelques lignes; une couche de pus existe sur l'os au-dessus de la dure-mère décollée.

La cavité arachnoïdienne gauche contient environ trois onces d'un pus tirant sur le brun et dont l'odeur est infecte. L'arachnoïde pariétale est recouverte vis-à-vis le lobule cérébral moyen de concrétions pelliculaires qui paraissent formées de globules de pus; des pellicules en tout semblables sont attachées à l'arachnoïde viscérale.

Au-dessous de cette espèce de dépôt, la pie-mère est épaisse d'environ deux lignes. Elle est infiltrée d'une excrétion plastique qui paraît offrir tous les caractères du pus. Elle s'enlève sans aucune difficulté.

Dans une étendue de quatre pouces d'avant en arrière, de deux pouces de dedans en dehors, la face supérieure de l'hémisphère gauche est le siége d'une encéphalite considérable. Sur toute cette région, les circonvolutions enflammées sont rutilantes et comme pénétrées de globules de sang; elles semblent excoriées et contenir aussi du pus sur les points qui confinent à la face externe et latérale de cet hémisphère. La substance nerveuse a pourtant conservé un certain degré de cohésion et les circonvolutions ne sont pas encore déformées. Le travail inflammatoire ne s'étend pas en profondeur au delà de la couche corticale, mais, dans toute l'épaisseur de cet hémisphère, les vaisseaux capillaires sont le siége d'une hypérémie considérable.

A droite, le cuir chevelu, le tissu osseux, les méninges et la surface du cerveau ne présentent rien à noter; il est à remarquer cependant que les deux substances nerveuses de l'hémisphère droit sont fortement congestionnées et que les reflets rouges de la substance grise sont très-prononcés.

Le cervelet, la protubérance annulaire, la moelle épinière, qui ont été examinés avec un soin particulier, n'offrent ni coloration ni injection extraordinaire.

Les organes contenus dans la cavité abdominale sont jugés sains.

Les plèvres pulmonaires adhèrent, à droite comme à gauche, aux parois de la poitrine. Les concrétions qui donnent lieu à ces adhérences ne sont pas anciennes.

Les deux poumons contiennent des dépôts tuberculeux et des cavités distendues par du pus; ces cavernes paraissent provenir de la fonte de la matière tuberculeuse.

I. Toute la région supérieure et convexe de l'hémisphère cérébral gauche avait été convertie sur cet infirmier en un vaste foyer d'encéphalite. L'aspect rutilant de la substance nerveuse, la teinte des globules sanguins dont elle était pénétrée indiquaient que le travail inflammatoire touchait encore dans ce cas à la période d'*hépatisation;* cependant on distinguait déjà dans certains emplacements du foyer morbide, un produit qui paraissait offrir tous les caractères du pus. Un produit semblable avait déjà été trouvé en abondance dans l'épaisseur de la pie-mère, dans la cavité arachnoïdienne gauche et à la surface de l'os malade; il est donc évident que l'élément cortical et la substance blanche sous-jacente étaient menacés dans cette circonstance d'un ramollissement avec suppuration totale et prochaine.

II. L'encéphalite avait été provoquée sur cet homme par un choc extérieur, tandis qu'elle avait été spontanée dans tous les faits dont nous avons parlé jusqu'à présent. La circonstance d'un ébranlement mécanique ne change rien aux caractères des phlegmasies; seulement, dans ces inflammations traumatiques, les liquides d'extravasation sont presque toujours très-riches en lymphe plastique et plus aptes à la formation des produits purulents.

III. On a négligé dans le cas actuel d'étudier la substance corticale enflammée au microscope, mais il est bien probable que le produit qui commençait à l'infiltrer et qui offrait à l'œil nu les caractères du vrai pus en offrait bien aussi la conformation : nous avons trouvé des globules de *vrai pus* dans d'autres foyers d'encéphalite traumatique.

IV. Il s'en est trouvé un certain nombre mêlés aux grandes cellules granulées sur les sujets affectés d'encéphalite dont les faits sont

rapportés aux pages 159 et 160 de cet écrit. La cloison ventriculaire, la voûte à trois piliers, toute la paroi inférieure des grands ventricules, étaient comme farcies de globules de pus sur l'imprimeur qui fait le sujet de notre observation XXVIIe : on peut donc admettre sans aucun scrupule que le foyer d'encéphalite dont nous nous occupons présentement contenait bien réellement du pus.

V. Il devait contenir aussi des disques granulés ou du *faux pus*, car ces disques ont toujours de la tendance à se former dans tous les liquides plastiques qui imprègnent la substance cérébrale congestionnée.

VI. Les mouvements du côté droit étaient encore libres, sur ce malade, trente-six heures avant la mort; il est vraisemblable que l'*hémiplégie* fit encore défaut chez lui jusqu'à la terminaison de la vie, mais nous reconnaissons que la persistance de l'état comateux avait rendu l'exploration des fonctions de la myotilité incertaine et difficile pendant la période de l'agonie, et que l'existence de l'hémiplégie aurait pu passer alors inaperçue.

VII. Jacquot a survécu vingt-deux jours à l'accident qui a fini par entraîner une issue funeste; il est mort cinq jours après la manifestation des troubles fonctionnels qui ont annoncé que son cerveau commençait à s'enflammer; il avait paru jouir pendant dix-sept jours d'un équilibre de santé parfait.

VIII. Que s'est-il passé vers l'encéphale pendant cette période insidieuse? On peut supposer que les vaisseaux de la pie-mère, que les vaisseaux des circonvolutions cérébrales se sont peu à peu congestionnés à gauche, pendant ce laps de temps; qu'ils ont versé hors de leur cavité des liquides fibrineux et que le frisson n'a éclaté, ainsi que l'ensemble des autres phénomènes fonctionnels, qu'au moment où le pus a commencé à se former soit dans la substance cérébrale, soit dans le réseau de la pie-mère, soit dans les autres emplacements où l'on a pu constater sa présence : il y a donc bien réellement une phase, une période d'incubation où rien ne révèle à la perspicacité du médecin certaines encéphalites en voie de formation.

CENT TRENTE-TROISIÈME OBSERVATION. — Surdité ancienne à droite, dix ans plus tard, commencement d'écoulement vers l'oreille gauche, secousses convulsives générales passagères, douleur de tête, accidents fébriles; bientôt, violent délire, symptômes fébriles très-aigus, douleur et sifflement d'oreille, gêne de la prononciation, embarras

de la respiration, insomnie, gonflement du cou à gauche, déviation de la bouche, accidents comateux et mort. — Le rocher gauche paraît sain; la dure-mère de la fosse moyenne est séparée de l'os par du pus; un peu plus en arrière, cette membrane est perforée; inflammation du sinus latéral gauche, effusion du pus dans la direction de la jugulaire gauche, abcès dans le lobule moyen gauche du cerveau, perforation de la substance corticale, de la pie-mère, de l'arachnoïde viscérale.

M. Bernard, âgé de vingt-cinq ans et dix jours, né et domicilié à Paris, est doué d'une haute stature, d'une constitution bilieuse et en apparence très-solide. Il a été atteint, dès l'âge de quinze ans, d'un commencement de surdité de l'oreille droite, qui a persisté depuis cette époque malgré tous les efforts d'un traitement long et persévérant.

Il y a environ trois mois, il a contracté une gonorrhée dont il a été promptement débarrassé à l'aide d'une médication dont nous ignorons les détails.

Le 1er octobre, un écoulement qui s'était déclaré du côté du conduit auditif gauche, depuis quelques jours seulement, s'accompagna tout d'un coup de fièvre, de chaleur générale, d'une forte douleur de tête et de secousses convulsives répétées.

Le 2 octobre, même situation, explosion d'un délire très-intense.

Le 5, M. Bernard est conduit à Charenton. Il règne beaucoup de désordre dans ses idées; il se livre aux actions les plus déraisonnables et cherche à chaque minute à sortir de son lit. Il jouit de la liberté de ses deux bras, marche sans trop de difficulté, mais on remarque qu'il se courbe sur lui-même en marchant, et qu'il n'est pas sûr de se maintenir en équilibre sur ses jambes.

Il souffre dans l'oreille gauche, s'exprime avec une certaine difficulté et présente une altération profonde des traits de la face. Le pouls est accéléré, la peau chaude. (Diète absolue, boisson acidulée.)

Le 6 octobre, la fièvre continue; on note une certaine gêne dans les mouvements respiratoires, mais il n'existe ni soubresauts dans les tendons ni secousses convulsives. Une saignée de bras est pratiquée; on applique vingt sangsues derrière l'oreille gauche et on administre des lavements purgatifs. Le soir, M. Bernard semble sourd.

Le 7, l'agitation intellectuelle a été très-marquée pendant la dernière nuit. Fièvre intense, sorte d'embarras dans le mécanisme

de la prononciation ; la céphalalgie, la douleur d'oreille, n'existent qu'à un taux modéré. (Bain prolongé, eau froide sur la tête, lavement purgatif, boissons acidulées.)

Le 8, le commencement de la dernière nuit a été signalé par une sorte d'attaque de tremblement général qui a duré environ dix minutes; le sommeil a été nul; pouls accéléré, respiration gênée, douleurs, sifflements et suintement purulent du côté de l'oreille gauche. (Bain dès le matin, boissons acidulées.)

Le soir, redoublement de fièvre, sueur générale, altération de la physionomie, langue rouge, soif très-prononcée. On commence à apercevoir sur la région du cou, derrière l'oreille douloureuse, un commencement de tuméfaction.

Le 9, la dernière nuit a été plus calme, et ce malade a beaucoup transpiré. La fréquence du pouls est diminuée, la respiration s'exécute avec moins de difficulté. Le soir, accablement, aggravation notable des accidents généraux. (Sangsues au cou, sinapismes aux membres inférieurs.)

Le 10 octobre, danger imminent, sorte d'état comateux qui ne permet pas à M. Bernard de répondre aux questions qu'on lui adresse; la sensibilité tactile est pourtant conservée. Gêne de la respiration qui est irrégulière et bruyante, abaissement des paupières, pupille droite contractée et mobile, pupille gauche dilatée, insensible à la lumière, distorsion de la bouche, sueur froide, accélération des battements du pouls, mort dans l'après-midi, après six jours de séquestration.

Autopsie cadavérique. — Le crâne présente de belles proportions; le gonflement qui s'était manifesté pendant la vie derrière l'oreille gauche est à peine sensible; des incisions superficielles pratiquées sur les téguments de cette région ne mettent à découvert que des tissus sains.

L'épaisseur des os qui forment la voûte crânienne ne présente rien de particulier; la dure-mère est saine sur toutes les régions convexes des deux hémisphères cérébraux.

Il n'existe point de sérosité dans la double cavité de l'arachnoïde cérébrale. Le cerveau, considéré dans son ensemble, paraît comme turgescent.

Les petits vaisseaux de la pie-mère cérébrale sont généralement

injectés, sur les régions supérieures et externes de chaque hémisphère cérébral.

L'hémisphère droit n'est le siége d'aucune altération appréciable.

Il existe au contraire, à gauche, des lésions remarquables dans la dure-mère, dans les conduits veineux et dans l'épaisseur de la masse cérébrale.

Vis-à-vis de la fosse moyenne de ce côté, en regard du rocher, l'aspect de la dure-mère est changé; dans une étendue assez considérable, cette membrane est soulevée par un liquide brun et purulent. Elle n'est pas perforée en cet endroit, mais elle est détachée de l'os qui paraît pourtant sain. Un peu plus près de la ligne médiane et de la base du crâne, il existe une perforation de la dure-mère, et la cavité arachnoïdienne se trouve communiquer sur ce point avec la surface du rocher. Le pourtour de la perforation que nous mentionnons ici est grisâtre, baigné dans du pus et détaché des surfaces osseuses correspondantes. Ces surfaces ne présentent d'ailleurs rien à noter.

Le sinus latéral gauche est dur et comme tendu. Les incisions que l'on pratique dans son épaisseur mettent à découvert des concrétions fibrineuses et surtout une certaine quantité de pus. Sa membrane interne est épaissie, comme spongieuse, et gonflée par un liquide puriforme. Cette altération s'étend jusqu'au golfe de la veine jugulaire. Là l'inflammation cesse d'être intérieure; elle se retrouve au contraire en dehors de la veine, et les nerfs facial, pneumo-gastrique, hypoglosse, sont comme enveloppés, ainsi que le ganglion cervical supérieur, par un foyer de suppuration : du pus accompagne ensuite la veine jugulaire, à sa sortie du crâne.

Le lobule moyen de l'hémisphère gauche présente à sa base : 1° une perforation du feuillet arachnoïdien viscéral de la pie-mère et de la substance corticale; 2° un point de soudure entre la substance d'une autre circonvolution, et toutes les méninges réunies elles-mêmes en cet endroit par un produit agglutinatif.

Quand on presse sur ce lobule, à l'aide du doigt, il s'échappe du pus par la perforation qui vient d'être signalée et qui paraît communiquer avec un abcès intérieur.

Lorsqu'on cherche à disséquer les méninges sur le point où il s'est effectué une sorte d'agglutination, on produit une seconde

perforation, et il se trouve qu'on a encore pénétré dans une cavité purulente.

Finalement, en incisant avec un bistouri ce lobule cérébral, on met à découvert une vaste caverne remplie de pus. Ce liquide répand une odeur infecte et présente une teinte noirâtre.

La substance cérébrale qui constitue les parois intérieures du foyer n'est tapissée par aucun produit kysteux, mais elle est revêtue par une sorte d'exsudation qui est tantôt grisâtre, tantôt grumeleuse, tantôt ardoisée, tantôt piquetée par des taches de sang brun. Cette substance est peu consistante dans le voisinage de la couche intérieure que nous venons de décrire, mais elle reprend graduellement sa consistance normale au fur et à mesure qu'elle s'éloigne du foyer morbide, dont le diamètre en tous sens est d'à peu près quarante-huit millimètres.

Le lobule postérieur et le lobule antérieur de ce même hémisphère ne participaient point au travail inflammatoire; seulement la substance corticale était teinte en brun, extérieurement, à une certaine distance de l'orifice fistuleux qui communiquait avec la cavité sous-arachnoïdienne.

Finalement, il est clair que le pus du cerveau aurait pu se faire jour jusqu'aux surfaces osseuses, en fusant dans la direction de l'ouverture qui existait aussi sur un point de l'arachnoïde pariétale et de la dure-mère.

Tous les organes contenus dans les cavités abdominale et thoracique sont parfaitement sains.

I. La maladie qui a entraîné la perte de M. Bernard a parcouru toutes ses périodes en dix jours de temps; elle a débuté par des accidents fébriles accompagnés de céphalalgie et de secousses convulsives générales; bientôt elle s'est compliquée de désordre dans les conceptions intellectuelles, et la violence du délire a rendu M. Bernard très-difficile à contenir. Par la suite, la douleur s'est localisée du côté de l'oreille gauche, tous les membres ont été secoués par accès, par des tressaillements involontaires, et l'altération des traits de la face, l'accélération des mouvements respiratoires, la persistance de la fièvre, de l'agitation, la rougeur de la langue, l'intensité de la soif, l'insomnie, sont venues prouver qu'on avait affaire à une affection cérébrale des plus sérieuses; un com-

mencement de gêne a été aperçu en même temps dans le mécanisme de la prononciation : évidemment il n'était pas possible de confondre un pareil ensemble de symptômes avec celui qui appartient à une véritable aliénation mentale, et on devait bien plutôt craindre l'existence d'une encéphalite aiguë. La fixité de la douleur à gauche, le retour d'un suintement purulent vers le conduit auditif gauche, les sifflements qui existaient dans l'oreille placée de ce côté, la tuméfaction de la région mastoïdienne correspondante, devaient même faire redouter la formation d'un vaste foyer inflammatoire dans l'épaisseur du lobe gauche, et l'absence de l'hémiplégie à droite pouvait seule faire naître quelques doutes sur la localisation de l'inflammation dans l'hémisphère cérébral gauche : l'autopsie cadavérique a prouvé cependant que l'inflammation était concentrée de ce côté.

II. Une vaste caverne remplie de pus a été trouvée sur ce jeune homme au centre du lobule moyen de l'hémisphère cérébral gauche : ce foyer morbide communiquait par une sorte de trajet fistuleux percé à travers l'épaisseur des circonvolutions cérébrales et des méninges jusqu'à la fosse temporale. Du pus, des produits fibrineux coagulés, oblitéraient la lumière du sinus longitudinal supérieur; des fusées de pus s'étaient répandues et au-dessous de la dure-mère cérébrale et au pourtour de la veine jugulaire; enfin une sorte de pellicule fibrineuse, mêlée de sang, de grumeaux de pus, de débris de matière cérébrale ramollie, tapissait les parois de la cavité qui s'était formée au sein du cerveau : on trouve rarement une pareille réunion de caractères anatomiques pour dépeindre un foyer d'encéphalite en voie de suppuration.

III. Personne n'ignore que les phlegmasies de l'appareil auditif prédisposent singulièrement ceux qui en sont affectés aux abcès du cerveau. L'étude des symptômes notés sur M. Bernard indique que les cavités de l'oreille gauche ont encore dû être affectées d'inflammation chez lui quelque temps avant l'hémisphère cérébral correspondant. L'inflammation a donc vraisemblablement commencé, dans ce cas, par atteindre la dure-mère, le sinus longitudinal, la pie-mère et les circonvolutions cérébrales avant de pénétrer jusqu'au centre du lobule moyen; mais telle a été dans cette circonstance la rapidité des phénomènes morbides, qu'on serait tenté de supposer que presque toute la région moyenne de la tête a dû être

envahie d'une manière à peu près simultanée par une vaste phlegmasie.

IV. Un fait remarquable s'est encore produit sur M. Bernard. Le pus qui s'était amassé dans la profondeur de son cerveau pouvait s'échapper par un petit pertuis qui le versait au-dessous de la dure-mère perforée : de là ce pus pouvait cheminer en suivant la direction de la veine jugulaire gauche et arriver peu à peu ensuite jusque sur le côté du cou ; l'abcès du cerveau aurait donc pu, à la rigueur, se vider par cette voie.

V. L'absence de l'*hémiplégie*, à droite, dans une circonstance pareille, mérite d'être notée. Cependant les lobules antérieur et postérieur gauches n'avaient point pris part au travail inflammatoire ; à la rigueur les mouvements du côté droit auraient pu continuer à s'effectuer sous leur influence. Nous n'oserions pas affirmer d'ailleurs que le mouvement eût persisté dans toute son intégrité de ce même côté, car le malade était maintenu couché, et cette circonstance rend moins facile l'exploration de la force musculaire.

VI. L'envahissement de cette encéphalite a fait des progrès rapides malgré tous les efforts du traitement ; peut-être eût-on obtenu de meilleurs résultats si on eût appliqué tout d'abord le traitement antiphlogistique avec plus de hardiesse.

CENT TRENTE-QUATRIÈME OBSERVATION. — Habitudes prolongées de l'onanisme, accès fréquents de somnambulisme, talent remarquable pour la musique, le dessin et l'architecture. Passé quarante ans, nullité relative qui aboutit à une nuance à peine sensible de démence. Plus tard, démence plus apparente, gêne peu marquée de la prononciation. Plus tard encore, légère atteinte de congestion. Le délire le plus violent finit par éclater, et on note l'affaiblissement de la vue, surtout à droite, un embarras positif de la parole, un commencement de paralysie de la main droite. Tout à coup, somnolence habituelle et conceptions intellectuelles difficiles, première attaque éclamptique. Enfin, hémiplégie à droite, gêne de la prononciation, violent délire aigu et mort pendant un nouvel accès de convulsions.— Turgescence générale de toutes les circonvolutions cérébrales sur les deux hémisphères, injection de la pie-mère et de la substance corticale du cerveau, injection de la substance fibreuse dans toute la masse des deux hémisphères, vaste foyer inflammatoire avec nombreux grumeaux de sang et de pus au centre des lobules antérieurs et moyen de l'hémisphère gauche.

M. Magloire, ancien architecte, âgé de quarante-huit ans, né et demeurant à Paris, a contracté de bonne heure l'habitude de la masturbation ; les progrès de l'âge, les liens du mariage, ne l'ont

point corrigé de ce vice, dont l'entraînement funeste n'a fait au contraire que se montrer plus impérieux depuis sa sortie du collége.

M. Magloire a cependant possédé pendant longtemps une grande activité intellectuelle, une aptitude remarquable pour les arts, et surtout pour le dessin et la musique ; mais il sentait lui-même que ses habitudes solitaires nuisaient à la puissance de son intelligence et que l'énergie de la volonté lui faisait défaut chaque fois qu'on le poussait à faire quelque effort pour tirer parti de ses connaissances et se produire parmi les autres hommes. Parfois il se reprochait intérieurement d'être resté dans une position de fortune qui n'était point en rapport avec les succès qu'il avait obtenus dans les écoles, avec les espérances que ses maîtres avaient conçues de ses aptitudes et de la variété de ses talents; il reconnaissait qu'un changement dans ses habitudes pourrait le réhabiliter dans sa propre estime; les bonnes résolutions qu'il formait un jour s'éclipsaient le jour d'après.

Une autre circonstance mérite d'être relatée dans la vie intellectuelle de M. Magloire. Très-fréquemment, depuis l'enfance, son sommeil avait été interrompu par des accès de somnambulisme. Plus d'une fois, pendant ces accès, on l'avait vu se lever, agir, déplacer des meubles, saisir des fardeaux et franchir avec habileté des obstacles dangereux. Dans ces moments, sa pensée était active, concentrée, et son imagination presque toujours assaillie par des hallucinations dont il conservait ensuite le souvenir. De son propre aveu, ces hallucinations servaient de mobile à ses déterminations, et vingt fois, pendant son sommeil, il avait été sur le point d'accomplir sur sa femme, sur son frère, sur son propre fils des actes de la dernière barbarie, se figurant, au milieu des illusions d'un délire momentané, qu'il avait à soutenir une lutte à mort contre des êtres qui en voulaient à son existence. Il n'était pourtant pas privé totalement alors de la faculté de voir, d'entendre, de comprendre les questions qu'on lui adressait; mais le plus souvent la concentration de sa pensée à l'intérieur l'empêchait de s'arrêter aux impressions qui venaient du dehors.

Vers la quarante-cinquième année, on commence à entrevoir un premier degré d'affaiblissement dans les facultés intellectuelles de M. Magloire. Sa mémoire est moins sûre, sa conversation plus

stérile, le cercle de ses conceptions semble plus restreint que par le passé; il n'a plus aucune énergie dans le caractère et cède de plus en plus à son penchant pour l'onanisme.

A quarante-six ans, même tendance à la démence, prononciation moins nette dans certains instants.

A quarante-huit ans moins trois mois, à la suite d'une insolation prolongée, éblouissement, vertiges de courte durée; affaiblissement persistant de la vue.

A quarante-huit ans moins deux mois, explosion subite d'un violent accès d'agitation, avec désordre dans les actions, tendance à la violence et incohérence dans le langage. Ces premiers accidents semblent céder d'abord à des saignées répétées et copieuses; mais ils se renouvellent deux autres fois en moins de quinze jours, et paraissent s'accompagner en dernier lieu d'hallucinations visuelles effrayantes.

A quarante-huit ans moins vingt-cinq jours, diminution de la sensibilité visuelle, affaiblissement beaucoup plus considérable de l'œil droit, gêne de la parole, affaiblissement du bras droit, oblitération des idées, lenteur dans toutes les conceptions de l'intelligence.

A quarante-huit ans moins vingt jours, somnolence habituelle, mouvement de surprise lorsqu'on cherche à le tirer de son assoupissement, réponses justes, mais lentes et brèves, expression de fatigue chaque fois que M. Magloire est obligé de formuler la réponse la plus simple, sensation de pesanteur et d'embarras qui paraît se rapporter à la région frontale, vue très-faible, le plus souvent nulle à droite, soif assez prononcée, appétit nul, pouls à peine accéléré.

Quinze jours avant la mort, même état des sens et des fonctions intellectuelles; première attaque éclamptique dont la durée n'est pas longue, mais qui entraîne l'abolition momentanée de la sensibilité, de la parole, et une gêne considérable des actes respiratoires: une copieuse saignée dissipe ces phénomènes convulsifs.

Dix jours avant la mort, somnolence, prononciation gênée, mouvements spontanés rares, diffusion dans les idées, soif, sécheresse de la langue, diminution des forces.

Deux jours avant la mort, réveil des facultés intellectuelles, plaintes exprimées à haute voix, paroles incohérentes, loquacité.

hallucinations visuelles, idées de terreur qui se rapportent à l'enfer, à la damnation éternelle, pétulance des mouvements à gauche, hémiplégie presque complète à droite : l'excitation est cependant accompagnée par instants d'un léger déplacement de la jambe et du bras de ce côté, téguments du côté droit à peine sensibles.

Même état pendant toute la période de l'agonie; la mort a lieu pendant une attaque convulsive *épileptiforme*.

Autopsie cadavérique. — Os du crâne minces, durs, éburnés, friables.

La dure-mère est dans les conditions normales; point de sérosité dans la double cavité de l'arachnoïde cérébrale.

Les circonvolutions des deux lobules cérébraux sont comme entassées les unes sur les autres, et aplaties à leur point de contact, du côté des anfractuosités ; cet aplatissement tient à un excès de compression et à la turgescence de la substance grise.

Le réseau vasculaire de la pie-mère est rouge, injecté, d'une sécheresse remarquable du côté du feuillet arachnoïdien. Cette membrane n'adhère pas au cerveau, mais elle est difficile à enlever dans toute l'étendue de la région inférieure des deux hémisphères.

La teinte intérieure de la substance corticale du cerveau est rougeâtre.

Toute la substance fibreuse de l'hémisphère cérébral droit est le siége d'une injection vasculaire considérable. Le ventricule droit est sain; mais ses parois offrent un reflet légèrement jaunâtre et la membrane qui le recouvre est épaissie.

Le centre ovale de l'hémisphère cérébral gauche est le siége d'un vaste foyer de désorganisation : d'abord les deux tiers antérieurs environ de la substance fibreuse de ce lobe sont ramollis, d'un jaune qui paraît altéré par la présence d'une certaine quantité de pus verdâtre dans le voisinage de la substance corticale, et qui se trouve mélangé à une certaine profondeur, avec une quantité innombrable de petits grumeaux d'un sang tantôt jaunâtre et de couleur de rouille, tantôt rougeâtre et presque à l'état frais : des languettes de substance cérébrale non encore ramollie ni désorganisée se sont conservées dans certains endroits au milieu de cette sorte de détritus qu'elles traversent comme des espèces de cloisons. Le lobule postérieur qui a surtout échappé à l'inflammation participe

pourtant un peu, dans le voisinage du foyer malade, au défaut de consistance de la substance blanche.

Le cervelet et les autres régions de la masse encéphalique ne donnent lieu à aucune remarque particulière.

Les poumons récèlent une quantité assez notable de sang, mais ils ne sont pas hépatisés : l'ensemble des viscères abdominaux et thoraciques est jugé à l'état normal.

I. Une portion considérable du centre ovale gauche du cerveau s'est encore trouvée convertie sur cet architecte en une sorte de *détritus* mélangé de pus et de globules sanguins et comme fondu avec des masses grumuleuses de substance nerveuse. L'aspect de ce *détritus* se distinguait dans quelques emplacements par la rougeur de ses reflets, tandis qu'il tirait dans d'autres endroits sur la couleur de la rouille. La présence des globules du sang, des éléments du pus, au sein de ce vaste foyer d'altération, atteste, ainsi que la transformation de la substance blanche en une sorte de bouillie, l'origine inflammatoire de ce foyer morbide. Mais l'*hépatisation* du tissu nerveux avait dû commencer plus tôt, dans cette circonstance, vers les emplacements qui réfléchissaient déjà une couleur jaune que vers ceux qui contenaient encore du sang à l'état frais ; on est conduit à inférer de ces différences dans les caractères anatomiques que le travail inflammatoire n'avait pas dû discontinuer de s'aggraver et de s'étendre à partir du moment où il avait commencé à se localiser, jusqu'à la fin de la vie de M. Magloire.

II. Le mode d'enchaînement des phénomènes fonctionnels est favorable aussi à l'opinion que nous venons d'avancer. Pendant quatre ou cinq jours, en effet, on a été averti qu'il se formait un foyer d'encéphalite local à gauche par la lenteur des conceptions, le rétrécissement des idées, par la manifestation d'un commencement de gêne de la parole, d'un commencement d'hémiplégie à droite ; mais la plupart de ces accidents n'étaient encore que peu tranchés ; ils ne firent même que des progrès lents pendant les quatre jours suivants, et ce fut une attaque à forme éclamptique, survenue quinze jours avant la mort, qui devint l'annonce de modifications fonctionnelles d'un caractère grave. L'explosion d'un délire aigu, la continuité des plaintes, des hallucinations, la pétulance des mouvements à gauche, l'affaiblissement

des membres droits, qui furent ensuite notés pendant les quarante dernières heures de la vie de M. Magloire, durent faire penser ainsi que l'état fébrile général, que l'état inflammatoire avait dû se raviver vers quelque région de la substance encéphalique pendant cette dernière période : il n'est donc pas étonnant qu'on ait encore trouvé des teintes rutilantes sur certains points du centre ovale gauche, tandis que la formation du pus était très-avancée ailleurs.

III. Il est à remarquer du reste que ce n'était pas seulement sur certains emplacements du centre ovale gauche que l'inflammation avait sévi vivement en dernier lieu. L'état de sécheresse où l'on a trouvé sur M. Magloire les deux cavités arachnoïdiennes, l'état d'injection de sa pie-mère cérébrale, l'état de tuméfaction de tous ses replis circonvolutionnaires, l'état de réplétion des capillaires de la substance blanche, même au sein de l'hémisphère cérébral droit, indiquent encore que la périphérie de ses deux lobes cérébraux commençait à participer de son côté à l'état inflammatoire du centre ovale gauche, et bien certainement, si M. Magloire eût continué à vivre pendant quelque temps, la paralysie n'eût point manqué de s'étendre au côté gauche du corps, et on aurait trouvé ensuite à l'autopsie la couche corticale superficielle soudée à la pie-mère et la réunion des altérations qu'on est habitué à rencontrer dans la périencéphalite superficielle ou aiguë ou chronique.

IV. Le raisonnement indique que les choses doivent arriver ainsi de temps à autre. Nous avons vu quelquefois l'inflammation périphérique chronique diffuse descendre et se localiser dans la profondeur de l'élément nerveux ; il doit paraître tout simple que l'inflammation puisse remonter dans quelques cas du centre de la masse encéphalique vers sa superficie. (Voyez pages 30, 38, 44, 50.)

V. Les habitudes solitaires auxquelles M. Magloire s'était, pendant si longtemps, livré avec passion avaient dû contribuer à produire l'espèce d'hébétude qui avait terni de bonne heure ses belles facultés ; elles avaient pu contribuer à faire naître aussi les phénomènes de somnambulisme auxquels il avait été pendant un temps sujet à ses heures de sommeil, et qui constituaient un véritable délire momentané : somme toute, son cerveau était menacé depuis longtemps d'un dérangement sérieux lorsque l'inflammation se

vint fixer sur un emplacement déterminé de l'hémisphère cérébral gauche.

CENT TRENTE-CINQUIÈME OBSERVATION. — A soixante-quinze ans, début d'une monomanie des plus actives; mêmes symptômes pendant quatre années; commencement de démence, liberté de tous les mouvements. — A soixante-dix-neuf ans, étonnement subit de l'intelligence, lenteur dans les conceptions, hémiplégie assez marquée à droite, affaiblissement de la sensibilité cutanée de ce côté; au bout de quelques jours, état fébrile, paralysie complète à droite, rétraction de la tête à gauche, déglutition pénible; par la suite contracture des doigts paralysés, plaintes incessantes, et mort au bout d'un mois. — Vaste foyer de ramollissement avec mélange de sang et d'un liquide de couleur de pus au sein de l'hémisphère cérébral gauche; destruction presque complète de cet hémisphère; petit foyer ecchymotique au sein du lobe cérébral droit.

Madame Antoinette, âgée de soixante-dix-neuf ans un mois, est douée d'une activité, d'une énergie rares à cet âge. Elle a toujours eu le caractère difficile et a abandonné de bonne heure son mari et ses enfants pour aller vivre à sa guise.

Lorsqu'elle fut envoyée à Charenton, elle avait commis chez elle beaucoup d'extravagances; elle avait alors environ soixante-quinze ans. Depuis quelque temps, elle avait perdu l'habitude du sommeil. Très-souvent elle parlait tout haut; des hallucinations étranges semblaient occuper la principale place dans ses conceptions, car elle se plaignait avec aigreur d'être assaillie par des troupes de chats, par des chiens, par de gros crapauds : elle se livrait à des actes de violence lorsqu'on se hasardait à lui dire qu'elle se trompait. Peu à peu, sa mémoire présenta des signes d'affaiblissement, mais son délire persista en conservant les caractères que nous venons de dépeindre.

A la fin de 1822, madame Antoinette était séquestrée depuis quatre ans ; elle avait atteint sa soixante-dix-neuvième année. Elle n'était ni plus confiante ni plus docile qu'au moment de son admission, et le soir on était obligé de la fixer dans son lit pour l'empêcher de se lever et de s'exposer aux inconvénients du froid et de l'humidité. Souvent ses pieds avaient paru bleuâtres et entièrement privés de chaleur, mais toutes ses fonctions physiques s'exécutaient d'ailleurs avec régularité. Un matin, on s'aperçut que le gros orteil de son pied gauche était le siége d'une excoriation; un examen plus attentif prouva que les phalanges étaient elles-mêmes affectées de suppuration, et l'ablation de ces parties devint nécessaire pour la guérison : finalement ce ne fut qu'au printemps

de 1823 que ce doigt cessa d'exiger des pansements et que la cicatrice parut tout à fait consolidée.

Le 20 juillet de la même année, à la suite d'une nuit agitée, on crut constater que le côté droit de madame Antoinette était moins libre qu'à l'ordinaire.

Au moment de la visite, la bouche parut tirée à gauche; les mouvements de sa jambe droite étaient lents et difficiles; il en était de même de ceux du bras droit; la sensibilité de ces deux membres fut jugée incomplète; cette malade, ordinairement si vive et si colère, restait calme et regardait d'un air étonné les personnes qui entouraient son lit. Le bras et la jambe du côté gauche ne présentaient rien de particulier : déjà le pouls était fréquent et accéléré. (Boisson délayante, sinapismes aux mollets.)

Le 21 juillet, nulle amélioration; l'hémiplégie et la stupidité semblent même faire des progrès.

Le 22 juillet, l'hémiplégie est à peu près complète à droite, madame Antoinette ne parle pas; elle me serre la main avec sa main gauche, en signe de reconnaissance; elle exprime de la douleur par ses cris lorsqu'on tourmente son bras droit. Sa peau est chaude, son pouls fréquent, sa langue sèche, la déglutition très-difficile : on pratique une petite saignée au bras, on administre des lavements purgatifs et un vésicatoire est placé derrière le cou.

Le 23 juillet, la tête de madame Antoinette est fortement tirée sur son épaule gauche; la phonation n'est pas possible, les muscles du poignet sont le siége de rares secousses spasmodiques à droite; la sensibilité et les mouvements volontaires y ont tout à fait disparu. La face est rouge, chaude, le pouls accéléré et fort.— Langue sèche, soif vive, quelques efforts de vomissement. — (Mêmes lavements, seconde saignée, un vésicatoire au mollet.)

La mort semblait imminente; la vie s'est pourtant encore prolongée pendant vingt-sept jours.

Jusqu'au dernier moment on a cru distinguer quelques vestiges de connaissance. La tête était restée dans la position que nous avons décrite, les doigts de la main paralysée s'étaient rétractés et fléchis, les changements dans la position excitaient des gémissements; la malade n'avalait que des substances liquides qui lui étaient administrées par le moyen d'un biberon; la chaleur fébrile et les autres symptômes aigus ne se sont pas ralentis un seul instant.

AUTOPSIE CADAVÉRIQUE. — La maigreur n'est pas encore poussée très-loin, et on ne remarque rien de particulier dans la conformation du crâne.

A peine la dure-mère est-elle incisée, qu'on s'aperçoit que le lobe cérébral gauche ne présente pas extérieurement le même aspect que le lobe droit.

En effet, le lobe gauche est en grande partie transformé en une sorte de bouillie rougeâtre qui semble provenir d'un mélange de globules sanguins et de parcelles de substance cérébrale ramollie : le corps strié et la couche optique, quelques circonvolutions situées à la base de cet hémisphère, ont pourtant échappé au ramollissement. Un liquide, en tout semblable à du pus par son aspect, se trouve fondu avec la bouillie sanguinolente dont il vient d'être fait mention.

L'arachnoïde cérébrale et la pie-mère sont à peu près saines à droite. La substance cérébrale elle-même s'y trouve en général exempte d'altération; seulement il existe au milieu du centre ovale, dans la substance blanche, une plaque ecchymosée, large d'à peu près huit millimètres, formée par une sorte d'infiltration de sang dans l'interstice de la trame nerveuse.

Cent grammes de sérosité, à peu près, sont rassemblés à la base du crâne; ils proviennent de la pie-mère et des grands ventricules.

Le cervelet et ses membranes ne s'éloignent aucunement des conditions normales. La moelle épinière ne put pas être examinée.

Le cœur et les poumons ne donnent lieu à aucune remarque intéressante.

La membrane muqueuse du canal alimentaire était d'un brun très-prononcé; sur une foule de points des matières liquides se trouvaient contenues dans les intestins grêles.

I. Lorsqu'on vint nous annoncer que cette vieille dame dont on avait toujours eu tant de peine à maîtriser la pétulance venait d'être atteinte d'un commencement d'*hémiplégie subite* à droite, nous inclinâmes à penser qu'un petit foyer d'hémorrhagie, siégeant dans un point du lobe cérébral gauche, devait donner lieu à ces nouveaux accidents; nous notâmes pourtant à titre de réflexion qu'une encéphalite sans caillot qui aurait couvé, pour ainsi dire, à l'insu de tout le monde et depuis un certain nombre d'heures, dans

l'épaisseur de la substance cérébrale, aurait pu trahir ensuite son envahissement définitif par la manifestation des mêmes troubles fonctionnels.

II. En voyant éclater presque tout de suite des phénomènes de réaction générale très-aigus; en voyant l'hémiplégie, les spasmes musculaires, la contracture des doigts, la rétraction de la tête, se prononcer d'une manière de plus en plus marquée dans l'espace de quelques jours, nous nous arrêtâmes définitivement à l'idée qu'il devait exister un foyer d'encéphalite considérable dans l'hémisphère cérébral gauche de cette aliénée; mais on conçoit très-bien qu'un pareil foyer eût pu se développer au sein d'une extravasation hémorrhagique préexistante; on ne pouvait donc pas, à la rigueur, repousser d'une manière absolue la possibilité d'un épanchement sanguin, à laquelle nous avions d'abord été tenté de donner la préférence; l'autopsie du cerveau nous a prouvé qu'il n'existait aucun caillot fibrineux dans l'épaisseur de ce dernier organe.

III. L'aspect du petit foyer comme ecchymotique qui a été rencontré, dans cette circonstance, au sein du centre ovale de l'hémisphère cérébral droit peut nous servir à expliquer la marche qu'a dû suivre l'inflammation au sein de l'hémisphère gauche.

IV. Les liquides d'extravasation et les globules du sang semblaient n'être encore dans cette espèce de tache qu'à l'état d'infiltration. On n'y apercevait encore ni diminution dans la consistance de l'élément nerveux ni globules de pus. A ces caractères, on ne saurait méconnaître les teintes et l'aspect que nous avons assignés à la période de congestion et de stase de l'encéphalite circonscrite.

V. Il y a tout à parier que le vaste désordre qui avait envahi, dans ce cas, la plus grande partie du lobe cérébral gauche avait dû commencer lui aussi par une simple *hépatisation* de la substance nerveuse, et que la disgrégation de cette même substance devait appartenir, ainsi que la formation de pus, à une époque plus voisine de la mort que cette *hépatisation*. L'espèce de *détritus* rougeâtre qui représentait ici les éléments disgrégés par l'inflammation prouvait assez par sa couleur que ce foyer morbide avait dû contenir des vaisseaux turgescents et des globules sanguins à l'état d'extravasation ; nous ne pouvons donc pas nous méprendre ur la marche qu'avait dû suivre le travail inflammatoire.

VI. Somme toute, ce cas ressemble à la plupart de ceux que nous avons réunis dans les deux séries qui viennent de nous occuper, mais il nous a semblé que c'était du pus plutôt que des cellules agminées qui figurait ici au sein de la substance cérébrale enflammée et ramollie.

ARTICLE III

Résumé des faits contenus dans le cinquième paragraphe.

Les observations d'encéphalite locale aiguë, sans caillot, citées dans ce paragraphe sont au nombre de quinze. Les hommes figurent pour neuf et les femmes pour six dans ce nombre total : dans les quinze cas, on a pu examiner avec soin les tissus et les différents organes contenus dans les cavités crâniennes.

Les hommes se classent de la manière suivante par rapport à l'âge : de vingt-cinq à trente ans, un cas; de trente-cinq à quarante ans, deux cas; de quarante-cinq à cinquante ans, trois cas; de soixante à soixante-cinq ans, un cas; de soixante-quinze à quatre-vingts ans deux cas.

La durée moyenne de l'encéphalite a été chez les individus de ce sexe de douze jours huit heures.

Les femmes, envisagées par rapport à l'âge, se classent comme il suit : de trente-cinq à quarante ans, un cas; de quarante-cinq à cinquante ans, un cas; de soixante à soixante-cinq ans, trois cas; de soixante-quinze à quatre-vingts ans, un cas.

Chez elles, la durée moyenne de l'encéphalite locale a été de douze jours moins quelques heures.

Quatre malades n'avaient point de profession connue, trois vivaient de leurs rentes, deux cultivaient leur propriété. On comptait parmi les autres un militaire, un négociant, un architecte, un employé, un tailleur et un domestique.

La plupart des malades, neuf sur quinze, avaient donné, avant l'invasion de l'encéphalite locale, soit des signes de délire triste, soit des signes de démence, soit des symptômes d'exaltation intellectuelle.

On avait noté, dans un cas, des attaques d'hystérie antérieures; dans un autre cas, des attaques d'épilepsie.

La phlegmasie avait succédé, dans un cas, à une blessure du cuir chevelu; dans un cas, à la manifestation d'une scarlatine; dans un cas, à une suppuration du conduit auditif; dans deux cas, à de petits abcès, soit de la main, soit du coude. Deux malades avaient abusé des liqueurs excitantes, trois avaient eu des causes de chagrin, deux avaient eu des parents aliénés ou apoplectiques. L'un d'eux avait déjà présenté à une date ancienne des signes d'hémiplégie.

L'invasion de l'encéphalite a été annoncée dans un cas par l'apparition d'une hémiplégie subite; dans trois cas, par des espèces d'attaques à forme apoplectique; dans deux cas, par des tremblements musculaires généraux; dans trois cas, par une sorte d'étonnement des facultés de l'intelligence.

L'évolution de la phlegmasie a été signalée par l'explosion d'un délire général des plus violents dans cinq cas, par de la lenteur dans les manifestations et dans les conceptions intellectuelles, cinq fois; par une impuissance absolue de l'intelligence sur trois malades. Presque toujours les malades sont morts dans un état de somnolence ou de coma.

La paralysie a semblé faire défaut dans six cas; un des malades sur lesquels on ne l'avait pas notée était dans le coma; deux d'entre eux avaient éprouvé des attaques de tremblement.

L'affaiblissement de la puissance musculaire a été notée simultanément à droite et à gauche dans trois cas; à droite seulement dans quatre cas, à gauche seulement dans deux cas.

On a noté de la contracture, des spasmes convulsifs ou des soubresauts sur huit malades.

L'état des pupilles, la constriction du pharynx ont offert de fréquentes variations ainsi que la position des commissures labiales.

La prononciation a été jugée embarrassée dans quatre cas.

L'oblitération de la sensibilité tactile s'est jointe d'une manière à peu près constante à l'affaiblissement de la myotilité dans les membres paralysés; quelques malades souffraient dans la tête; d'autres poussaient des cris lorsqu'on tirait sur leurs membres paralysés.

Plusieurs malades offraient une altération profonde dans les traits de la face; quelques-uns éprouvaient des envies de vomir.

Dans dix cas, le pouls était accéléré; très-souvent l'état de rougeur de la face, l'état de rougeur de la langue, le développement de la chaleur générale, l'accélération des mouvements respiratoires, se joignaient à l'état fébrile du pouls.

La marche de la phlegmasie a été généralement en s'aggravant.

Le traitement antiphlogistique a été employé toutes les fois que l'état général des forces et les conditions d'âge ou de tempérament n'ont pas mis d'obstacle formel à son application.

Il n'a pas conjuré l'issue funeste; mais, dans d'autres circonstances, il avait paru contribuer à enrayer la violence de l'inflammation et à la transformer en encéphalite locale chronique.

Sur quinze autopsies, on a trouvé de la fibrine dans les sinus de la dure-mère une fois; une autre fois cette membrane baignait dans un liquide purulent; elle était aussi perforée sur un point.

Il existait des foyers d'encéphalite récents à droite et à gauche dans cinq cas; à gauche seulement dans six cas, à droite seulement dans trois cas.

On a trouvé en outre trois fois des cicatrices celluleuses dans le lobe droit du cerveau, une fois dans son lobe gauche.

Dans deux cas, l'hémisphère droit du cervelet était le siége d'un foyer inflammatoire aigu.

Les principaux foyers inflammatoires récents étaient encore à l'état d'hépatisation rouge dans quatre cas.

Ils étaient à l'état de ramollissement avec disgrégation de l'élément nerveux dans sept cas.

Ils étaient à l'état de disgrégation de l'élément nerveux avec mélange d'un liquide qui ressemblait à du pus dans quatre cas.

Les foyers de l'encéphalite locale aiguë sans caillot ont été étudiés au microscope sur quatre malades.

Dans un cas ils étaient encore à l'état d'hépatisation rouge. Les régions malades étaient rougies par l'ampliation des capillaires et par la présence des globules sanguins extravasés; les fibres cérébrales n'y étaient pas encore disgrégées; déjà de petites cellules granulées commençaient à prendre naissance dans les milieux enflammés.

Dans trois cas la substance nerveuse des emplacements malades était disgrégée et plus ou moins réduite en fragments; elle était imbibée de plasma, mélangée à un nombre considérable de

grandes cellules agminées et de granules moléculaires; on voyait quelquefois dans les préparations de rares globules de pus épars. Les vaisseaux et leurs principaux embranchements y étaient constamment très-apparents.

La cavité des plèvres contenait des pseudomorphes à droite et à gauche dans deux cas.

Les poumons étaient hépatisés partiellement des deux côtés dans deux cas, tuberculeux dans un cas.

Le poumon droit se trouvait engoué de sang dans un cas, suppuré localement dans un cas, tuberculeux dans un cas.

Le cœur était charnu et robuste dans deux cas, ample et soudé au péricarde par des fausses membranes dans un cas.

Les valvules de l'aorte étaient rétrécies par des dépôts terreux dans deux cas.

La membrane muqueuse de l'estomac était rouge et injectée dans trois cas, rouge et ramollie dans trois.

La membrane interne des intestins grêles était rouge par endroits une fois. La membrane interne des gros intestins rouge et ardoisée une fois.

Le foie était chargé de graisse dans un cas.

On n'a trouvé qu'un seul rein dans un cas.

ARTICLE IV

Dernier aperçu et conclusion sur l'encéphalite locale aiguë sans caillot sanguin.

Les altérations qu'on a pris l'habitude de rattacher à l'étude du *ramollissement* encéphalique local se distinguent généralement par un caractère éminemment inflammatoire. On doit donc s'attendre à trouver dans les écrits qui traitent du ramollissement du cerveau des faits d'une haute importance pour l'étude des encéphalites aiguës localisées sous la forme de foyers circonscrits; mais on ne doit pas perdre de vue, en consultant ces écrits, que leurs auteurs ont presque toujours négligé dans leurs observations de séparer le mode chronique du ramollissement cérébral d'avec son mode aigu, et que cette distinction est cependant indispensable pour l'intelligence des phénomènes fonctionnels auxquels les différentes altérations locales du cerveau sont susceptibles de donner lieu.

La plupart des faits contenus dans la première *lettre* de M. Lallemand[1], sur le ramollissement du cerveau, peuvent être considérés comme autant d'exemples d'encéphalite aiguë spontanée et circonscrite.

Sur l'individu qui fait le sujet de l'observation 2 (page 8), la substance blanche de l'hémisphère droit fut trouvée, sur un point, réduite en putrilage; la circonférence de cette espèce de foyer était injectée, d'un rouge amarante, endurcie, enflammée. La mort était survenue vers le septième jour de la maladie; les symptômes avaient consisté surtout en une hémiplégie avec *rigidité* des membres du côté gauche; un délire sourd accompagné d'insensibilité avait été noté aussi dès l'invasion de cette affection cérébrale.

Dans l'observation 3 (page 9), il est dit : qu'on trouva, sur un mendiant, à la partie postérieure et inférieure de l'hémisphère cérébral gauche, la substance cérébrale réduite en une espèce de putrilage, que la circonférence de cette portion désorganisée était rouge ou rosée, à la profondeur de deux lignes, brune en quelques points.

Ce malade avait succombé rapidement; il avait présenté pendant quelques jours des symptômes de paralysie musculaire dans le bras droit et une rigidité remarquable dans les muscles fléchisseurs de ce même membre. La sensibilité tactile était affaiblie, surtout à droite; on avait noté des alternatives de somnolence ou d'agitation, une disposition à pleurer ou à rire.

On ne peut pas douter que ces deux faits ne doivent prendre rang parmi les encéphalites locales aiguës, et Dan de la Vauterie, qui les a rapportés dans sa thèse inaugurale, les a considérés, dès 1807, comme représentant des exemples de phlegmasies du tissu cérébral.

Sur la femme qui fait le sujet de l'observation 5 (page 13), la surface du cerveau était dans plusieurs points d'un *rouge foncé*, surtout à la partie antérieure et supérieure des deux hémisphères, et à la partie postérieure du gauche; cette altération s'étendait en certains endroits, à un pouce de profondeur et la substance cérébrale y était ramollie. Ses vaisseaux étaient plus développés qu'ailleurs.

[1] Lallemand, *Recherches anatomico-pathologiques sur l'encéphale*. Paris, 1821.

Abercrombie, qui a publié ce fait, le considère avec raison comme propre à donner une idée de l'état de la substance nerveuse pendant la période inflammatoire aiguë qui précède la suppuration; on remarquera aussi que la phlegmasie avait atteint simultanément, dans ce cas, les deux hémisphères cérébraux, en s'y localisant sur un assez grand nombre de points distincts.

Sur Marie Berthur (page 55), dont l'observation fut recueillie par M. Lallemand lui-même, les vaisseaux des méninges et les vaisseaux du cerveau furent trouvés gorgés de sang, et les enveloppes cérébrales, comme la substance nerveuse, étaient très-rouges. Le corps strié droit, dans l'étendue d'environ un pouce, était converti en une espèce de foyer contenant une substance de consistance de bouillie épaisse, d'un gris foncé au centre, d'un jaune verdâtre à la circonférence. La substance cérébrale n'était pas détruite, mais seulement comme pénétrée de pus. Le reste du cerveau était ferme.

Cette femme avait vécu douze jours après l'invasion des phénomènes morbides. Elle avait été atteinte d'une paralysie subite du mouvement et du sentiment des membres du côté gauche; ces parties avaient été ensuite affectées de contracture qui se manifestait par accès. La parole était embarrassée et la bouche tirée à droite; le septième jour du traitement, les membres du côté droit avaient été le siége de mouvements involontaires; ces accidents avaient continué dans le bras droit le huitième jour.

M. Lallemand estime que l'altération trouvée ici dans le corps strié droit avait dû être le résultat de la localisation d'une phlegmasie, et personne n'ignore que ce savant pathologiste assigne une origine semblable à tous les foyers de ramollissement qui sont susceptibles de prendre naissance dans l'encéphale.

Parmi les faits qui se trouvent consignés soit dans l'important ouvrage de M. le professeur Rostan[1], sur le *ramollissement du cerveau*, soit dans l'article *ramollissement* de M. le professeur Andral[2], plusieurs offrent les caractères qui conviennent à l'encéphalite locale aiguë.

Marie Clée, âgée de soixante-dix-sept ans, perdit subitement con-

[1] Rostan, *Recherches sur le ramollissement du cerveau.*
[2] Andral, *Clinique médicale*, tome V, pag. 390.

naissance le 2 janvier 1821. Le 3, vers les deux heures après midi, son bras gauche fut frappé d'immobilité. Le 4, les fonctions intellectuelles s'exécutaient avec beaucoup de lenteur. Le 5, la malade était plongée dans une sorte d'état de somnolence, d'où elle sortait lorsqu'on lui adressait la parole. Elle mourut le 9 janvier : le pouls avait été accéléré, la face rouge, la langue sèche.

Les veines qui rampent au-dessous de l'arachnoïde cérébrale furent trouvées injectées, surtout à la partie moyenne et supérieure de l'hémisphère droit; en cet endroit, la pie-mère adhérait au cerveau, dont la substance corticale était *ramollie* dans l'étendue d'un écu de trois livres. Ce ramollissement s'étendait un peu à la substance blanche, qui était plus rouge que de coutume dans les environs de ce foyer [1].

Ce foyer d'altération, ainsi que ceux qui sont décrits par M. Rostan dans ses observations 10, 11, 15, 18, 23, 26, nous paraît réunir les caractères d'un état inflammatoire incontestable, et M. Rostan est du reste le premier à faire remarquer que le ramollissement cérébral paraît être, dans un certain nombre de cas, la conséquence d'une encéphalite locale; cette opinion lui semble appuyée par l'aspect rosé que présentent souvent les régions occupées par le ramollissement, appuyée par la fréquence de la céphalalgie et d'un état fébrile général sur les sujets atteints de cette dernière maladie, mais il ne lui semble pas admissible que le ramollissement cérébral puisse toujours être considéré comme le résultat d'une inflammation localisée [2].

Le fait suivant est consigné par M. Andral dans son article sur le ramollissement cérébral [3].

Une femme, âgée de soixante-six ans, entra à l'hôpital avec tous les symptômes d'une maladie du cœur. Au bout de quelques jours, les membres du côté gauche se trouvèrent privés de tout mouvement et l'avant-bras gauche resta fléchi sur le bras : le membre pelvien correspondant présentait des signes de roideur. La peau de ces parties conservait toute sa sensibilité, l'intelligence offrait une netteté parfaite; le pouls était fréquent, la mort survint le troisième jour à partir de la manifestation de la contracture.

[1] Rostan, pag. 50.
[2] Rostan, Ouvrage cité, pag. 164, 165.
[3] *Clinique médicale*, tom. V, p. 390.

Un grand nombre de circonvolutions de l'hémisphère droit étaient transformées à leur superficie en une sorte de bouillie rougeâtre. Plus profondément, dans l'épaisseur de ce même lobe, jusqu'au niveau du centre ovale de Vieussens, existaient cinq ou six points où la pulpe cérébrale avait subi un ramollissement semblable à celui des circonvolutions, si ce n'est qu'il était accompagné d'une rougeur moins vive. Enfin, dans la substance grise de la couche optique et du corps strié, on retrouvait encore plusieurs foyers de ramollissement où cette substance était d'une couleur lie-de-vin. Aucune autre lésion appréciable n'existait dans le reste de l'encéphale.

Cette femme avait certainement succombé à la formation d'un certain nombre de foyers d'encéphalite locale aiguë.

L'individu cité par M. Andral, à la page 475 du même article, était également affecté d'une inflammation locale aiguë du cerveau [1].

Sur cet homme, une tache rougeâtre, de la largeur d'une pièce de un franc, apparaissait au niveau et en dehors du corps strié du côté gauche; dans cet espace, le tissu du cerveau était réduit en une véritable bouillie, rouge comme si on y eût mêlé une petite quantité de matière colorante : cette altération avait à peine un pouce de profondeur. Le reste du système nerveux ne paraissait pas lésé.

M. Andral, tout en s'élevant contre l'opinion qui tend à faire considérer tous les foyers de ramollissement qu'on observe dans le cerveau comme des résultats constants d'une affection inflammatoire locale, reconnaît pourtant que certains ramollissements encéphaliques offrent un caractère inflammatoire incontestable [2].

Le mouvement fluxionnaire qui caractérise la période congestive de l'encéphalite locale, et qui est bientôt suivi d'une apparence d'hépatisation de la substance nerveuse, entraîne beaucoup plus souvent qu'on ne se le figure la rupture d'un certain nombre de capillaires et l'extravasation d'un nombre plus ou moins considérable de globules sanguins dont le microscope peut toujours révéler la présence, mais qui échappent facilement à l'œil nu. Lorsque cette extravasation est portée très-loin, elle fait paraître

[1] Ouvrage cité, tome V, de la page 473 à la page 475

[2] *Ibidem*, page 508.

la partie enflammée comme ecchymosée, comme infiltrée de sang, et devient frappante pour tout le monde; cette forme de l'encéphalite circonscrite, très-bien appréciée par M. Lallemand, est décrite avec soin par M. le professeur Cruveilhier sous le nom d'*apoplexie* cérébrale capillaire ou de *ramollissement rouge*[1].

La figure 1re de la planche IV[2] de M. Cruveilhier donne une idée assez exacte de l'aspect de la substance nerveuse enflammée dans l'encéphalite locale avec *infiltration sanguine* considérable.

« Les méninges étant enlevées, dit M. Cruveilhier, on voit sur quelques-unes des circonvolutions et des anfractuosités de l'hémisphère gauche qui avoisinent le sinus médian plusieurs foyers d'apoplexie capillaire caractérisés par une pulpe couleur lie-de-vin foncée, qui tenait la place de la substance grise des circonvolutions et qui s'étendait même à la couche adjacente de la substance blanche. Dans l'hémisphère droit, il y avait un ramollissement rouge moins étendu et moins complet, on voyait en outre çà et là de petites extravasations sanguines miliaires tantôt groupées, tantôt irrégulièrement disséminées. »

Le sinus longitudinal supérieur est rempli par un caillot très-dense adhérent à ses parois. Quelques foyers purulents étaient contenus dans son épaisseur; toutes les veines qui viennent s'aboucher dans ce sinus sont dures et remplies de sang noir décoloré, seulement dans quelques points, et adhèrent à leurs parois. Les sinus latéraux contiennent aussi du sang couenneux et adhérent.

Ces lésions avaient été rencontrées sur une jeune fille qui avait successivement offert dans le côté gauche du corps une rigidité tétanique très-marquée, des mouvements épileptiformes, de la contracture, puis une résolution complète. Cette malade poussait des cris plaintifs; elle avait le pouls fréquent, la respiration accélérée; elle avait fini par tomber dans un état complet de somnolence et d'insensibilité; on n'avait pas noté de paralysie à droite; on avait soupçonné l'existence d'un foyer d'encéphalite dans l'hémisphère cérébral droit.

[1] Cruveilhier, DICTIONN. DE MÉDEC. ET DE CHIRURG. PRATIQUES, article *Apoplexie*, tome III, pag. 266, 270, etc.

[2] *Anatomie pathologique du corps humain*, in-fol. Paris, 1835, tome I, liv. XX, pl. IV, fig. 1. Observation de M. Montault.

La figure 2 de M. Cruveilhier[1] représente un état de *ramollissement* du cerveau poussé au plus haut degré, avec conversion de la substance cérébrale en une sorte de *bouillie lie-de-vin*.

La figure 3[2] représente pour M. Cruveilhier la nuance *rouge amarante* qui conduit du ramollissement rouge lie-de-vin au ramollissement *lilas* ou *hortensia*.

Tous ces exemples de ramollissement *rouge* nous paraissent devoir être restitués à l'encéphalite *locale aiguë*, et M. Cruveilhier nous semble très-disposé lui-même à considérer la lésion représentée dans sa figure 1re comme un foyer d'*encéphalite*, avec inflammation des veines capillaires du cerveau.

Il semble exister, en effet, un lien de connexité incontestable entre la manifestation de certaines phlébites des sinus et celle de certaines encéphalites locales, soit que la phlegmasie débute par les grosses veines ou qu'elle ne s'y transmette qu'après avoir envahi les veinules et s'être d'abord localisée dans la substance cérébrale; il est sûr, au moins, que l'inflammation des grosses veines cérébrales est notée dans plusieurs des observations d'encéphalite des lettres de M. Lallemand, et dans plusieurs des faits que nous avons nous-même recueillis. (Observation n° 121, 133.)

Dans les deux faits de phlébite des sinus cités par M. Cruveilhier, on constata encore la présence de taches ecchymotiques dans l'épaisseur du parenchyme cérébral.

M. Durand-Fardel a réuni dans son traité du *Ramollissement cérébral* des observations d'encéphalite locale aiguë du plus grand intérêt, et, à l'exemple de Lallemand, il a invoqué tous les arguments que l'anatomie pathologique et l'induction peuvent suggérer, pour faire ressortir la très-grande fréquence des foyers inflammatoires locaux, soit aigus, soit chroniques, au sein des centres nerveux intra-crâniens. Les observations inscrites sous les numéros 29, 30, 38, 40 de son ouvrage, nous montrent le passage de l'état d'*hépatisation rouge* ou *amarante* de la substance cérébrale enflammée à l'état de disgrégation ou de ramollissement de l'élément nerveux.

Dans les faits inscrits sous les numéros 34, 35, 36, 43, la substance cérébrale injectée et plus ou moins colorée en rouge est réduite en *bouillie*; dans l'observation 45 le *détritus* qui représente

[1] *Anatomie pathologique du corps humain*, Paris, 1836, tome I, 20e livraison, p. 5.
[2] *Ibidem*, p. 6.

le foyer inflammatoire paraît contenir une certaine quantité de globules de pus ; sa couleur est au moins d'un jaune grisâtre.

M. Durand-Fardel s'est efforcé, lui aussi, d'établir que l'*infiltration sanguine* de la substance nerveuse, si fréquente dans le *ramollissement* circonscrit du cerveau, tient en quelque sorte le milieu entre l'extravasation capillaire localisée et l'hémorrhagie interstitielle copieuse. Il a tort de conserver une individualité distincte à cette infiltration, de la séparer souvent de l'état inflammatoire ; mais la présence d'une *suffusion* dans le ramollissement lui paraît néanmoins constituer un argument en faveur de la nature inflammatoire de ce ramollissement : 1° parce que la tache ecchymotique est fréquemment la conséquence d'une fluxion inflammatoire ; 2° parce que l'infiltration du sang dans l'interstice des éléments nerveux suffit, selon lui, pour y faire apparaître une encéphalite consécutive.

La nature inflammatoire des altérations locales qui se forment si fréquemment au sein de la substance cérébrale à la suite des coups et des chutes qui ont ébranlé violemment l'encéphale a été beaucoup moins contestée que celle des *ramollissements locaux* spontanés : les exemples de ces encéphalites locales traumatiques sont très-nombreux, comme chacun sait, dans nos recueils chirurgicaux, où on les étudie toujours avec un grand intérêt.

Un jeune homme dont il est question dans l'observation 11e de Dan de la Vauterie[1] reçut un coup de pierre sur la tempe droite. Au bout de quinze jours, il éprouva de la céphalalgie, de la faiblesse et des douleurs dans les membres, des symptômes d'affaiblissement de l'intelligence. Au bout d'un mois et demi, il perdit tout à coup l'usage de la parole et la faculté de mouvoir son bras et sa jambe droits, qui étaient devenus douloureux au toucher. Au bout de deux mois, il tomba brusquement dans le coma, perdit dans cette attaque la faculté de remuer les membres du côté gauche et ne tarda pas à expirer.

On procéda à l'ouverture du crâne avec soin. En arrière, la face interne du grand ventricule gauche était comme contuse sur plusieurs emplacements ; au-dessous de la partie antérieure de cette même cavité, la substance cérébrale était d'un rouge amarante

[1] *Dissertation sur l'apoplexie considérée spécialement comme l'effet d'une phlegmasie de la substance cérébrale.* Paris, 1807. Thèse.

dans l'étendue d'un pouce et demi de long en large jusqu'à l'*infundibulum*, la selle turcique et le tissu cellulaire de la pie-mère environnante. Le centre de cette partie était *ramolli* et à moitié réduit en pus.

Dans le ventricule droit, il y avait deux ou trois cuillerées de sang coagulé noirâtre, au-dessous et en arrière de ce ventricule se trouvait dans la substance cérébrale un caillot de sang noir gros comme le tiers du poing : il y avait du sang infiltré autour et en dehors de la gaine que la dure-mère fournit au prolongement rachidien, dans la partie supérieure du canal du même nom.

Il est évident que l'*hémiplégie* qui survint de bonne heure à droite fut la conséquence d'une encéphalite locale traumatique. La paralysie qui fut notée à gauche un peu avant la fin de la vie dut être occasionnée par la compression à laquelle le ventricule latéral droit fut alors soumis : la substance nerveuse allait s'enflammer dans cet endroit comme elle l'avait fait de l'autre côté lorsque la vie de ce blessé s'éteignit.

M. Gluge, en soumettant à l'inspection microscopique le détritus de la substance cérébrale puisé dans les foyers de ramollissement spontané, y a souvent constaté la présence des grands globules granuleux de l'inflammation et quelquefois la présence d'un certain nombre de globules du pus; dans la période de congestion il avait pu distinguer l'accumulation des globules sanguins dans l'intérieur des vaisseaux capillaires : ces observations indiquent la véritable voie qu'il faut suivre pour déterminer le caractère des lésions locales du cerveau, car la présence des globules granuleux, des globules du pus, des globules sanguins d'un sérum chargé d'hématosine au sein de la substance cérébrale désorganisée ou altérée localement dans son aspect est l'indice certain qu'un travail inflammatoire a dû sévir vers cette région. Il va sans dire que M. Gluge a trouvé, à une certaine période du *ramollissement*, les fibres cérébrales brisées et réduites en fragments; l'inflammation tend constamment en effet à opérer la disgrégation des tissus dont elle s'est emparée [1].

M. Lebert, ayant examiné au microscope le produit d'un *ramol-*

[1] *Recherches microscopiques et expérimentales sur le ramollissement du cerveau*, 1840

lissement cérébral de couleur rouge, qui avait pris naissance dans le voisinage d'un kyste purulent, y a constaté la présence de tubes capillaires congestionnés, celle d'un blastème teint par l'hématosine, la présence de granules moléculaires, celle des grands granules agminés, celle d'un certain nombre de globules de pus, enfin celle de globules de sang[1]. Les fibres cérébrales étaient réduites en une sorte de bouillie granuleuse.

Ce résultat prouve que ce *ramollissement* était la conséquence d'une encéphalite localisée.

Un homme de quarante ans, dit M. Lebert, reçut un coup de feu à sept centimètres au-dessus de la protubérance occipitale. La table externe du crâne était traversée, l'interne était fracturée sans avoir été entièrement pénétrée. La balle était restée enclavée dans l'os, duquel elle ne fut retirée qu'avec peine. Le blessé eut du délire, la face très-rouge, le pouls à quatre-vingt-seize pulsations, dur et tendu, les pupilles contractées. Un sang noir sortit en petite quantité par la plaie, et, après l'avoir enlevé, on put voir au fond les pulsations du cerveau dans une étendue de dix-huit millimètres. Malgré un traitement antiphlogistique très-énergique, le délire fut suivi d'assoupissement; après une courte agonie le blessé succomba au bout de soixante-quinze heures.

A l'autopsie, nous examinons d'abord l'ouverture d'entrée de la balle à la table externe du crâne; c'est un trou de treize millimètres de largeur; sur la table interne se trouve une esquille triangulaire adhérente par sa base, ayant déchiré avec sa pointe les méninges dans une étendue de dix-huit millimètres et ayant même labouré la surface du cerveau. Il s'en était suivi une inflammation fort intense. De petits morceaux détachés de substance cérébrale, des caillots sanguins et un morceau de bourre se trouvaient entre les méninges et la surface du cerveau. La pulpe cérébrale enflammée est réduite en un détritus dont la coloration varie entre le rouge jaunâtre et le rouge brun; toute la moitié postérieure de l'hémisphère gauche est rouge, injectée et ramollie. Les ventricules renferment une sérosité rougeâtre du reste peu abondante.

La substance cérébrale enflammée, examinée au microscope, montre peu de fibres primitives intactes; elle offre un aspect diffus

[1] *Physiologie pathologique*. Paris, 1845, tome I, page 120.

et granuleux et renferme des globules de sang et de grands globules granuleux d'exsudation. On peut suivre tous les passages entre les fibres cérébrales intactes, d'autres brisées en plusieurs morceaux, de couleur pâle, et d'autres enfin, réduites à l'état de molécules granulées, ne montrant que fort peu de fragments de fibres à contours tout à fait effacés [1].

L'inspection microscopique a fourni à M. Lebert des données analogues dans l'encéphalite spontanée locale. Il a trouvé dans le voisinage d'un abcès enkysté du cerveau la pulpe cérébrale réduite en une bouillie granuleuse dans laquelle on ne reconnaissait presque plus de fibres cérébrales; on n'y voyait que des globules sanguins déformés, des granules moléculaires, de grands globules granuleux et des globules de pus. Les anses vasculaires qui n'avaient pas été détruites étaient tortueuses et entourées d'un liquide rougeâtre tenant en dissolution beaucoup d'hématosine [2].

On ne saurait donner trop d'éloges aux efforts multipliés qu'on a faits depuis bientôt quarante ans pour tâcher de déterminer le mode d'action des encéphalites locales sur les conditions fonctionnelles, soit que ces encéphalites agissent en troublant isolément les fonctions de l'intelligence, l'exercice de la sensibilité, les fonctions du mouvement, soit qu'elles fassent sentir leur influence en troublant à la fois d'une manière simultanée toutes les fonctions de l'appareil nerveux encéphalique. On ne peut qu'approuver aussi les essais qu'on a tentés dans le but de découvrir l'influence spéciale qu'elles pourraient être susceptibles d'exercer sur les manifestations extérieures suivant la diversité des régions qu'elles occupent dans l'épaisseur de la substance nerveuse intra-crânienne. Mais la science n'est pas encore assez avancée pour qu'on puisse se flatter de pouvoir conduire à bien pour l'instant de pareilles recherches. On peut regarder comme certain, en effet, que les limites des foyers inflammatoires localisés qui ont été décrits jusqu'à ce jour n'ont été fixées que très-approximativement; par le fait, les conditions des altérations qu'on s'est cru fondé à mettre en regard, pour juger de leur action, ne pouvaient pas être considérées comme comparables; il n'est donc pas étonnant qu'on ait vu surgir si souvent la plus grande divergence dans l'expression

[1] *Physiologie pathologique*. Paris, 1845, tome I, p. 119.
[2] *Ibidem*, page 121.

des symptômes, alors même que les lésions semblaient avoir le même siége et les mêmes dimensions : par la suite on pourra vraisemblablement reprendre ces études avec plus de succès.

Dans la 23e observation d'Abercrombie[1], des retours de céphalalgie, des attaques convulsives intermittentes, et vers les derniers jours de la vie, des symptômes comateux annoncèrent seuls l'existence d'une affection du cerveau. Il existait dans ce cas un foyer d'encéphalite d'un *rouge brun*, dans l'hémisphère droit du cerveau et deux foyers semblables dans son lobe gauche.

Dans l'observation 24e de ce même pathologiste[2], on ne nota point de signes de paralysie, mais la mort du sujet fut précédée d'attaques à forme épileptique générales très-nombreuses, d'accidents comateux, d'insensibilité de la vue, de difficulté à avaler, de variations rapides dans l'état des forces : la maladie ne dura guère que trois jours. On trouva au sein du cerveau deux vastes foyers inflammatoires circonscrits, à l'état de crudité, l'un à droite, l'autre à gauche; le tissu nerveux commençait à se ramollir dans le foyer situé à droite.

Dans ces deux cas nous aurions incliné à diagnostiquer le début de périencéphalites diffuses aiguës; mais, à une certaine phase d'évolution, les encéphalites locales doubles donnent presque lieu aux mêmes lésions fonctionnelles que les encéphalites diffuses.

Dans plusieurs des exemples d'encéphalite locale aiguë cités par M. Durand-Fardel[3] la paralysie a paru faire défaut, et le trouble des fonctions intellectuelles accusait seul la formation d'un travail morbide vers les hémisphères cérébraux. Le délire qu'on avait noté dans chacun des cas dont nous parlons aurait pu faire craindre l'existence d'un travail inflammatoire diffus, mais il ne pouvait pas suffire à lui tout seul pour faire diagostiquer l'existence d'un foyer morbide déjà localisé.

Sur le malade cité à la page 28[4], la substance cérébrale enflammée était encore à l'état d'hépatisation violacée. Sur celui de l'observation 38e[5], elle était d'une couleur rose assez prononcée et en

[1] Abercrombie, *ouvrage déjà cité*, p. 104.
[2] *Ibidem*, p. 105 et 107.
[3] Durand-Fardel, *ouvrage déjà cité*, observations 3, 38, 39.
[4] *Ibidem*, observation 3.
[5] *Ibidem*, p. 109.

voie de ramollissement dans la profondeur d'un millimètre ou de deux millimètres seulement. Chez la femme Gillet (page 109) cette substance était rougeâtre, non diffluente et altérée dans des espaces lenticulaires. Il n'est pas extraordinaire que les mouvements n'aient pas été lésés sur ces trois sujets : nous avons vu des encéphalites bien plus considérables épargner à leur début les instruments de la myotilité.

La paralysie locale peut manquer et manque aussi quelquefois pendant la période de *crudité* et même pendant la période de suppuration commençante des encéphalites locales traumatiques.

Le nommé Broussart, cherchant à se donner la mort, s'appliqua, le 6 janvier au matin, plusieurs coups de marteau sur le crâne : le 19, il n'était encore survenu aucun dérangement dans les fonctions de l'intelligence et du mouvement. Le 20 janvier, Broussart tomba dans un accès de coma d'où il ne tarda pas à sortir pour obéir à l'entraînement d'un délire des plus furieux, et on fut obligé de l'attacher dans son lit. Au bout d'un quart d'heure, il cessa de vivre et continuait encore quelques instants avant d'expirer à adresser des menaces à ses voisins. Cet homme présenta dans la substance corticale des traces de *ramollissement* et une assez grande quantité de pus fut trouvée dans l'intervalle des circonvolutions cérébrales. L'arachnoïde viscérale était détruite par l'inflammation; une pseudo-membrane jaunâtre recouvrait en même temps la face interne de la dure-mère [1].

Le nommé Paul, soldat du train, qui succomba aux suites d'une blessure grave, et dont M. Gama rapporte le fait dans son *Traité des plaies de tête* [2], continua à s'agiter aussi lui jusque dans les derniers instants de sa vie, passant successivement de la somnolence à la pétulance. A l'autopsie, il présenta, à la surface du lobule cérébral antérieur droit, une *excavation remplie de pus*. Ce pus avait repoussé la pie-mère en haut et faisait une saillie considérable : les deux feuillets de l'arachnoïde étaient réunis par l'intermédiaire d'une fausse membrane; enfin on note l'existence d'une fausse membrane sous le feuillet arachnoïdien pariétal droit.

La manifestation de la paralysie du mouvement dans le côté du

[1] Bouillaud, *Traité clinique et physiologique de l'encéphalite*, Paris, 1825, p. 116.
[2] Gama, *Traité des plaies de tête*, Paris, 1838, p. 324.

corps opposé au siége de l'encéphalite locale aiguë, soit spontanée, soit traumatique, a pourtant été presque constamment notée dans la plupart des observations d'encéphalite circonscrite publiées jusqu'ici, soit en France, soit à l'étranger; la contracture et les phénomènes convulsifs figurent souvent aussi comme complications de la paralysie dans plusieurs de ces observations.

La paralysie d'un membre, d'un côté du corps, la contracture, les phénomènes convulsifs généraux sont relatés, soit isolément, soit diversement combinés, dans presque tous les faits réunis par M. Lallemand dans sa première et sa seconde lettre, qui traitent surtout de l'inflammation aiguë de la substance cérébrale.

« En examinant attentivement toutes nos observations, dit M. Bouillaud, nous trouvons, pendant la période d'irritation de l'encéphalite partielle, de la roideur dans les membres, avec un état de demi-flexion et impossibilité plus ou moins complète d'exécuter des mouvements volontaires; enfin, des mouvements spasmodiques et même de véritables accès convulsifs. Dans les cas d'encéphalite pure et simple, la rigidité des membres avec paralysie et demi-flexion nous a paru le symptôme le plus constant, le signe vraiment pathognomonique. »

« Dans la période de suppuration et de désorganisation de la substance cérébrale enflammée, les symptômes spasmodiques indiqués dans le paragraphe précédent diminuent peu à peu d'intensité, et, finalement, les membres du côté opposé à l'hémisphère malade tombent dans une profonde résolution Dans cette période, tout mouvement volontaire est nécessairement impossible, car un phénomène fonctionnel ne peut s'exercer quand son instrument principal est détruit. Il existe entre la paralysie *convulsive*, qui accompagne la période d'irritation de l'encéphalite, et la paralysie *résolutive* de la seconde période, cette différence capitale, savoir, que la première, produite par l'espèce de compression locale qui s'exerce sur le point où l'inflammation accumule le sang, peut se dissiper très-promptement si le travail inflammatoire s'arrête et avorte, pour ainsi dire, tandis que la seconde, résultat de la désorganisation de la substance cérébrale, ne peut plus disparaître, est permanente et définitive, à moins que par une opération, dont malheureusement nous ne possédons pas d'exemple, la nature ne répare la perte de substance que le cerveau a éprouvée, et ne

ressuscite en quelque sorte la fonction en lui créant un nouvel organe[1]. »

Ces réflexions, qui ne sont vraies que pour un certain nombre de faits, n'en prouvent pas moins l'importance du rang que doivent occuper les lésions du mouvement dans l'étude des manifestations fonctionnelles de l'encéphalite locale aiguë.

« Nous avons rencontré, dit M. Durand-Fardel, la paralysie dans vingt-trois cas sur trente-deux observations de ramollissement aigu (lisez d'encéphalite aiguë).

« Cette paralysie a été notée générale deux fois (Obs. 9 et 13); dans un troisième cas (Obs. 78), il y avait plutôt affaiblissement général du mouvement que véritable paralysie. Six fois la paralysie était limitée au bras, quatorze fois elle occupait tout un côté du corps. Je n'ai jamais vu la jambe plus complétement paralysée que le membre supérieur, tandis que le contraire s'observait assez fréquemment.

« Dans sept cas seulement (Obs. 14, 23, 29, 31, 32, 45, 78), nous avons observé de la roideur dans les membres *paralysés;* cinq fois elle s'est montrée au début et a augmenté (Obs. 31, 32), diminué (Obs. 25), ou même disparu (Obs. 29, 78) dès le lendemain. Dans l'observation 45, elle n'est survenue que le vingtième jour et à l'époque d'une recrudescence.

« Dans l'observation 34, on a observé de la roideur dans le côté non paralysé le troisième jour. Dans les observations 65 et 70, il y avait une roideur générale sans paralysie. Dans une de nos observations, nous avons observé des convulsions générales le second jour, consécutivement à une hémiplégie qui s'était montrée le premier jour[2]. »

M. Durand-Fardel fait remarquer que la contracture des agents musculaires est notée très-fréquemment dans les observations d'encéphalite de M. Lallemand. « C'est dans le plus petit nombre des cas, ajoute-t-il, qu'il a rencontré la paralysie des membres sans contracture, encore, dans presque tous, l'apparition graduelle de la résolution des mouvements donnait-elle à cette dernière un caractère particulier. La contracture précédait ordinairement la

[1] Bouillaud, *Traité clinique et physiologique de l'encéphalite*. Paris, 1825. pag. 255, 259.

[2] *Traité du ramollissement du cerveau*. Paris, 1843, p. 127.

paralysie; d'autres fois elle survenait quelque temps après son début; souvent il y eut des convulsions, soit partielles et alternant ou non avec la paralysie, soit générales et simulant des attaques d'épilepsie [1]. »

Nous estimons aussi, nous, que l'encéphalite locale aiguë ne produit pas aussi souvent la contracture musculaire qu'on avait été généralement porté à le penser autrefois; mais les citations qui précèdent prouvent au moins que les lésions du mouvement ne sauraient être prises en trop grande considération pour parvenir à établir le diagnostic des encéphalites partielles.

On s'est imaginé pendant longtemps, mais tout à fait à tort, que l'encéphalite locale aiguë ne devait entraîner l'abolition du mouvement que d'une manière progressive et graduelle.

« Il y a des cas, fait observer M. Andral, en parlant du ramollissement cérébral, où la paralysie qu'il détermine ne survient que graduellement. Les malades s'aperçoivent qu'un de leurs membres a moins de force que l'autre; l'une de leurs mains peut serrer moins fortement que l'autre; ils sont maladroits à s'en servir. Un de leurs bras leur paraît lourd ou leur jambe traîne un peu en marchant. Ce commencement de paralysie peut rester stationnaire pendant un long laps de temps; puis on la voit progressivement augmenter, ou bien elle devient tout à coup plus considérable.

« Dans d'autres cas, la paralysie ne passe plus par ces différents degrés; elle survient brusquement, et, dès le premier moment de son apparition, elle est aussi complète que possible : elle a, dès lors, la plus grande ressemblance avec la paralysie qui résulte d'un épanchement de sang dans le cerveau [2]. »

Ces remarques sont parfaitement applicables à la manifestation de la paralysie dans les encéphalites partielles aiguës.

M. Durand-Fardel a constaté que l'encéphalite aiguë partielle spontanée produisait la lésion des mouvements, ou d'une manière subite, ou d'une manière graduelle, ou à la manière des affections dites ataxiques.

« Nous voyons, a-t-il imprimé [3], que, sur nos vingt-quatre premières observations (d'encéphalites partielles aiguës), dix-sept se

[1] *Traité du ramollissement du cerveau*, Paris, 1843.
[2] *Clinique médicale*, Paris, 1840, tome V, p. 559.
[3] Ouvrage cité, p. 125.

rapportent à la forme *apoplectique*, et que, sur ces dix-sept, douze fois le début a été tout à fait subit et immédiatement caractérisé par la perte de connaissance et la paralysie. »

Il ajoute quelques lignes plus bas : « J'ai analysé trente-cinq observations empruntées à différents auteurs et présentant des indications suffisantes; et j'ai vu que vingt avaient présenté au début une forme apoplectique... En réunissant cent trente-sept faits, nous voyons que, dans soixante-dix-neuf cas, le ramollissement (cérébral) a suivi, à son début, une marche apoplectique[1]... »

Il faut inférer de ces citations, ainsi que de celles empruntées à M. Andral, que souvent le diagnostic différentiel de l'encéphalite partielle aiguë spontanée et de l'hémorrhagie cérébrale interstitielle est loin d'être facile à motiver.

Parmi les phénomènes accessoires que les pathologistes ont cru pouvoir servir à jeter quelque jour sur le diagnostic de l'encéphalite partielle aiguë, il faut distinguer quelques phénomènes empruntés aux lésions de la sensibilité, de l'intelligence, de la prononciation, des fonctions dites organiques.

D'après M. Lallemand, la céphalalgie est un des symptômes précurseurs les plus constants de l'encéphalite locale. Elle persiste encore, dit-il, pendant la première période de la maladie, mais elle semble diminuer et disparaître même entièrement à mesure que les malades tombent dans l'assoupissement, perdent connaissance, etc., etc[2].

M. Durand-Fardel, n'ayant noté que sept fois la céphalalgie sur trente-deux cas d'encéphalite aiguë, en conclut que ce symptôme est plus rare dans cette phlegmasie qu'on a pu le penser au premier abord. Il estime, au contraire, que les sensations d'engourdissement, de pesanteur, de picotements que certains malades accusent dans un membre ou dans tout un côté du corps, alors que la paralysie tend à les envahir, ou les a déjà envahis d'une manière graduelle, peuvent fournir des indices précieux pour le diagnostic de l'encéphalite partielle.

La perversion des facultés morales, l'oblitération des facultés intellectuelles, le désordre dans les actions ou dans l'association des

[1] Ouvrage cité, p. 125.

[2] Lallemand, *ouvrage déjà cité*, tom. I, p. 242.

idées, figurent assez souvent parmi les phénomènes précurseurs éventuels de l'encéphalite partielle aiguë notés par les pathologistes.

« Quelquefois, dit M. Durand-Fardel, plusieurs jours avant le début du ramollissement aigu, le caractère ou les facultés de l'intelligence présentent quelques modifications appréciables, un peu d'engourdissement ou de confusion dans les idées, de la tristesse ou au contraire de l'irascibilité...

« Lorsque la maladie se développe graduellement, on voit survenir peu à peu un affaiblissement des facultés qui peut aller jusqu'à un état d'hébétude complète ou de véritable coma. D'autres fois, au contraire, c'est plutôt du trouble que de l'affaiblissement dans les idées; alors tantôt on observe de l'agitation, de l'exaltation, de la loquacité, tantôt un délire plus tranquille, un délire d'action très-fréquent chez les vieillards, et auquel M. Prus attache justement beaucoup d'importance.

« A la Salpétrière, nous voyons presque constamment dans cette forme de délire les vieilles femmes se lever la nuit, puis aller se coucher dans le lit de leurs voisines... Le lendemain, elles niaient que cela leur fût arrivé, répondaient lentement aux questions, s'habillaient et se laissaient déshabiller vingt fois... s'occupaient à défaire et à rouler leurs couvertures, se laissaient tomber de leur lit. Ce délire, qui s'accompagne souvent de beaucoup de douceur et d'une sorte de patience dans ces actes de déraison, n'est parfois que le prélude d'une exaltation plus grande, et quelquefois furieuse, mais plus souvent il conduit à l'hébétude et au coma.

« Le coma, dans d'autres circonstances, survient brusquement et se montre dès le commencement à son plus haut degré [1]. »

Mais, encore une fois, toutes ces aberrations ou ces lésions de l'exercice intellectuel ne peuvent fournir que des signes vagues en faveur du développement de l'encéphalite partielle aiguë.

La gêne de la prononciation est considérée par tous les médecins comme un phénomène à peu près constant dans l'encéphalite aiguë partielle. Ce symptôme, commun à un grand nombre d'autres affections cérébrales, n'offre de valeur réelle pour le diagnostic d'une phlegmasie cérébrale locale qu'autant qu'il se trouve associé

[1] Ouvrage déjà cité, p. 139, 140.

à quelques-uns des autres phénomènes éventuels que nous venons de passer en revue.

On croit généralement que l'encéphalite locale aiguë n'exerce que peu d'influence sur les actes de la circulation et sur les phénomènes respiratoires. Nous convenons que cette influence est souvent difficile à apprécier, attendu qu'il est presque impossible, dans la pluralité des cas, d'isoler l'inflammation cérébrale d'une foule d'autres affections concomitantes; mais nous avons vu souvent le pouls et les mouvements respiratoires s'accélérer pendant la période d'hépatisation de l'encéphalite et se ralentir ensuite pendant la période de coma et de disgrégation des foyers inflammatoires.

L'augmentation de la soif, le desséchement de la langue, l'évacuation de matières muqueuses ou biliaires par le vomissement, l'émission involontaire de l'urine ou l'accumulation de ce liquide dans la vessie sont des phénomènes fréquents au début de l'encéphalite locale aiguë.

On a souvent rassemblé des faits dans le but de démontrer que l'encéphalite locale aiguë agit diversement sur l'exercice fonctionnel suivant la diversité de son siége; que son influence sur l'intelligence, sur le mouvement, sur l'action de la jambe, du bras, de la parole, doivent varier suivant que l'inflammation occupe un point de la substance corticale ou des centres ovales de Vieussens, les corps striés, les couches optiques, les lobules cérébraux antérieurs ou les postérieurs.

Tout bien examiné, il paraît certain qu'on ne peut pas juger sûrement du siége que peuvent occuper les foyers d'encéphalite partielle par la diversité des phénomènes fonctionnels qu'on est à même de noter au dehors pendant le cours des maladies.

Finalement, nos vues sur l'encéphalite locale aiguë peuvent se résumer de la manière suivante :

1° L'encéphalite locale aiguë sans caillot se forme par le même mécanisme que les grosses hémorrhagies du cerveau;

2° Elle en diffère en cela que les capillaires congestionnés de ses *foyers* versent dans l'interstice des éléments nerveux du plasma et quelques globules de sang, et non une énorme quantité de sang en nature;

3° Son étude doit englober celle des *infiltrations* dites sanguines,

elle des ramollissements de *toutes les couleurs*, celle des abcès ou enkystés ou enkystés récents, celle de plusieurs autres altérations cérébrales d'origine inflammatoire qu'on désigne actuellement dans le langage de la science par des dénominations variées;

4° Cette encéphalite est d'abord rendue apparente par l'état de congestion et de rougeur locale des capillaires sanguins, puis par l'*hépatisation* de la substance nerveuse enflammée;

5° Elle devient bientôt plus manifeste encore par la transformation de son foyer en un foyer de *ramollissement;*

6° Dans la période d'*hépatisation*, ses foyers présentent presque toujours déjà, outre la réplétion des capillaires, des éléments d'extravasation et des éléments granuleux que le microscope permet d'apercevoir;

7° Dans la période de *ramollissement*, les foyers morbides sont pénétrés de sérosité, de liquides fibrineux, ramollis, comme farcis de granules sphériques, de grandes cellules granulées et parfois de globules de pus : les éléments nerveux y sont plus ou moins désagrégés ou mutilés;

8° Les véritables *abcès* du cerveau ne diffèrent guère des foyers ordinaires du *ramollissement* qu'en cela que le nombre des globules de vrai pus l'emporte sur celui des grandes cellules granulées dans leur *détritus ;*

9° Les emplacements où siége l'encéphalite locale aiguë sans caillot sont des plus variables ; ils peuvent exister isolément dans un hémisphère du cerveau ou du cervelet ou occuper des siéges multiples, soit d'un seul côté, soit des deux côtés de l'appareil encéphalique ;

10° L'étendue de ces emplacements peut ne pas excéder celle d'un grain de plomb à tirer ou celle d'un grain de raisin ; elle peut égaler le volume d'une grosse amande, le volume d'une pomme ; l'encéphalite peut envahir la presque totalité d'un hémisphère cérébral;

11° En général, l'étendue des foyers d'encéphalite locale aiguë est bien plus considérable qu'on se le figure en s'en rapportant au témoignage de l'œil nu;

12° Cette maladie est fréquente dans la vieillesse ; elle paraîtrait bien plus commune encore si elle ne passait pas aussi souvent qu'elle a coutume de le faire au *mode chronique*, mode où on

la désigne souvent par un nom à part et qui fait oublier son origine aiguë;

13° Elle éclate sous l'influence des mêmes causes que les autres phlegmasies encéphaliques;

14° Elle peut éclater sans avoir été annoncée par aucun prodrome appréciable, à la manière de certaines encéphalites avec gros caillot;

15° Sa localisation définitive est parfois annoncée pendant plus ou moins longtemps avant la période où la vie finit par être compromise, par des sensations d'engourdissement ou de fourmillement chez les personnes raisonnables, par des phénomènes tactiles désagréables, faciles à confondre avec des hallucinations, chez les anciens mélancoliques et chez les hypocondriaques;

16° Dans la période de congestion et d'hépatisation, elle peut n'être annoncée que par l'explosion d'un délire plus ou moins actif, avec pétulance dans les actions ou alternatives d'abattement et d'exaltation cérébrale;

17° Dans la période de disgrégation des éléments nerveux, sa persistance et son envahissement continu sont souvent rendus manifestes par l'envahissement d'une hémiplégie, par la paralysie commençante d'un bras, d'une jambe;

18° Ces accidents musculaires se dessinent de plus en plus au fur et à mesure que les *foyers inflammatoires* se remplissent davantage de plasma, de granules, de cellules granulées, de globules de vrai pus, lorsqu'ils figurent parmi les autres éléments granuleux;

19° Des convulsions à forme éclamptique, des phénomènes de contracture locale, se joignent souvent aux autres phénomènes fonctionnels, lorsque l'inflammation locale vient à agir ou à réagir sur les parties stimulables de l'appareil nerveux intra-crânien ou sur la moelle allongée : l'étendue ou la limitation de ces accidents spasmodiques est proportionnée à l'étendue ou à la limitation des parties qui ont été stimulées;

20° Elle peut être facilement confondue avec la périencéphalite aiguë diffuse, lorsqu'elle n'est encore qu'à la période d'hépatisation et de délire, et aussi lorsqu'elle est double et qu'elle a porté atteinte aux mouvements des quatre membres;

21° Elle peut être confondue avec l'hémorrhagie locale à gros caillots, lorsqu'elle débute par une congestion inflammatoire locale

intense et aussi lorsque la grosse hémorrhagie a été annoncée par des sensations de pesanteur, d'engourdissement ou de fourmillement dans un côté du corps;

22° Elle entraîne souvent une mort prompte lorsque le nombre des capillaires enflammés est considérable et que les extravasations fibrineuses ont fusé au loin dans l'interstice des éléments nerveux;

23° Elle peut guérir lorsque ses foyers sont limités, que l'état fluxionnaire s'est arrêté et que la matière plastique extravasée a été convertie en éléments granuleux;

24° Pour guérir, elle doit presque toujours passer à l'état d'encéphalite locale chronique: les retours de congestion qui surviennent souvent pendant cette phase de son existence tendent à perpétuer la durée de ses foyers qui dégénèrent alors en foyers inflammatoires permanents.

CHAPITRE VI

DU RAMOLLISSEMENT CÉRÉBRAL A L'ÉTAT CHRONIQUE OU DE L'ENCÉPHALITE LOCALE CHRONIQUE SANS CAILLOTS, GISANT SOUS LA FORME DE FOYERS CIRCONSCRITS SOIT A LA SUPERFICIE SOIT DANS LA PROFONDEUR DE LA MASSE ENCÉPHALIQUE.

ARTICLE PREMIER

Aperçu général sur l'encéphalite locale chronique sans caillots.

L'encéphalite chronique localisée sous la forme de foyers restreints dans l'épaisseur de la substance nerveuse encéphalique s'observe très-fréquemment, soit dans les asiles d'aliénés, soit en dehors de ces établissements, et sans qu'on puisse décider encore si elle est ou non plus fréquente sur un sexe que sur l'autre. Il est positif qu'elle peut prendre naissance aux différentes périodes de la vie humaine, mais elle est surtout fréquente dans la vieillesse depuis soixante jusqu'à quatre-vingts ans, alors que presque tous les tubes artériels, gros et petits, qui distribuent le sang à l'encé-

phale ont subi un commencement d'incrustation terreuse, et alors aussi que l'hypertrophie du cœur ainsi que l'ossification des valvules aortiques contribuent à ralentir le cours de la circulation pulmonaire et à retenir le sang veineux dans ses conduits.

Si donc on la considère au point de vue de l'âge où son invasion est le plus à craindre et la plus habituelle, elle offre le contraste le plus frappant avec la périencéphalite chronique diffuse qui atteint de préférence les adultes les plus vigoureux, les individus classés par l'âge entre trente et quarante-cinq ans. Toutes les fois donc que l'exploration permet de découvrir et de constater un commencement de gêne dans la prononciation ou quelques signes d'affaiblissement musculaire sur une personne déjà avancée en âge, il n'est pas douteux que cette dernière circonstance établit déjà une présomption en faveur du diagnostic d'une encéphalite locale chronique [1].

Par la même raison, la plupart des symptômes de paralysie incomplète qu'on est à même de noter si souvent, soit dans les hospices consacrés à la vieillesse, soit sur les déments qui ont vieilli dans les asiles d'aliénés, doivent presque toujours être rattachés à l'existence d'un foyer ou d'un certain nombre de foyers d'encéphalite chronique interstitielle.

L'ensemble des causes qui paraissent exercer encore quelque influence sur la production de cette dernière maladie ne diffère point du reste de celui qui a été le plus souvent signalé dans les autres espèces d'encéphalite.

Les foyers d'encéphalite chronique interstitielle peuvent prendre naissance dans l'épaisseur des replis circonvolutionnaires du cerveau, dans l'épaisseur des couches blanches de la substance dite fibreuse, dans les fibres du corps calleux, de la voûte à trois piliers, du septum ventriculaire, siéger dans les corps striés, les couches optiques, les pédoncules du cerveau, dans la protubérance annulaire, le cervelet, dans les pédoncules cérébelleux et les fibres de la moelle allongée.

[1] Dans les observations qui vont suivre la moyenne de l'âge au moment de l'invasion de la phlegmasie est de quarante-six ans et une fraction pour les hommes; de cinquante-sept ans et une fraction pour les femmes; mais, quand on opère sur des cas plus nombreux, on constate bientôt que l'encéphalite locale chronique est surtout très-commune passé soixante ans.

Ils peuvent n'occuper qu'un espace très-restreint dans un seul hémisphère cérébral, se former simultanément ou successivement dans les deux hémisphères cérébraux, envahir plusieurs places distinctes dans un même lobe, intéresser en même temps une circonvolution d'un côté de la ligne médiane et le corps strié situé de l'autre côté, intéresser à la fois le cerveau, le cervelet, la protubérance annulaire : la possibilité et la fréquence de ces combinaisons dans le siége et le nombre des foyers inflammatoires doivent être prises en grande considération par les pathologistes, car elles influent quelquefois de la manière la plus importante, au moins en ce qui concerne la sensibilité et le mouvement, sur le mode d'expression des lésions fonctionnelles qui peuvent faire reconnaître la nature de la maladie qu'on a intérêt à diagnostiquer.

L'étude anatomique des foyers d'encéphalite interstitielle chronique embrasse un champ très-vaste, car elle résume l'histoire de toutes les transformations que l'exsudation fibrineuse inflammatoire est susceptible de subir au sein de la substance cérébrale, pendant un laps de temps souvent considérable, et l'exposé des mutilations que l'élément nerveux longtemps envahi par la phlegmasie est aussi lui condamné à supporter.

Donc, nous devons nous attendre à voir passer sous nos yeux, dans ce paragraphe, les altérations les plus variables par la couleur, la consistance, l'aspect, la forme, et il ne pouvait pas en être autrement. Il est clair en effet que les représentations du travail inflammatoire, les modifications que ce travail est à même d'entraîner dans la structure de la fibre cérébrale, doivent varier singulièrement pendant les différentes phases d'une phlegmasie que rien n'a pu éteindre ; ne soyons donc pas surpris si les caractères physiques des lésions anatomiques de l'encéphalite présentent quelquefois à nos regards l'opposition apparente la plus tranchée.

Les plaques d'apparence ecchymotique, plus ou moins larges, plus ou moins violacées, qu'on rencontre quelquefois dans l'épaisseur des circonvolutions cérébrales et qui ont été parfois désignées sous le nom d'*infiltrations sanguines*, trahissent presque toujours l'existence d'un certain nombre de foyers inflammatoires non récents; il en est de même des ponctuations sanguines noirâtres ou jaunâtres qui se détachent de temps à autre, soit isolément, soit

par petits groupes sur les coupes que l'on pratique avec un scalpel dans l'épaisseur des hémisphères cérébraux.

La transformation de la substance cérébrale dans un espace limité en une sorte de pulpe mollasse et comme gommeuse, de couleur grisâtre ou jaunâtre; la présence de petites cavités remplies d'une sorte de gelée d'apparence gommeuse au milieu d'un lobule du cerveau, au sein des couches optiques, des corps striés, des pédoncules cérébraux, décèlent fréquemment aussi l'action d'une phlegmasie locale chronique : le nom de *ramollissement* cérébral qu'on impose généralement à ces sortes d'altérations ne donne donc qu'une idée très-vague de leur nature.

Les plaques jaunes, d'apparence bistrée, de consistance variable, mais qui ont paru quelquefois assez fermes pour être comparées à des *lambeaux de peau de chamois*, dont la couleur attire souvent l'attention, lorsqu'on procède à l'enlèvement de la pie-mère cérébrale, sur certaines régions des hémisphères cérébraux, doivent toujours leur formation à la longue persistance d'une phlegmasie chronique locale.

Il en est de même des enfoncements souvent très-profonds qui représentent quelquefois à l'extérieur d'un lobule cérébral, ou des deux côtés du cerveau, des espèces d'entonnoirs plus ou moins évasés et dont la surface est presque constamment revêtue par une trame celluleuse excessivement fine.

Il en est de même des espèces de toiles bridulées, d'apparence celluleuse, dont les interstices s'infiltrent souvent d'un liquide *laiteux* qui a été comparé à du *lait de chaux*, et qui se forment de préférence dans l'épaisseur de la substance blanche.

Il en est de même des collections de pus circonscrites ou non circonscrites par des capsules kysteuses.

Il en est de même enfin des espaces caverneux plus ou moins vastes représentant maintenant des espèces de cavités ventriculaires tapissées par des membranes accidentelles, et de plusieurs autres productions morbides qui ont fini par prendre domicile dans le cerveau.

Quand l'inflammation a pris depuis quelque temps domicile au sein de la substance cérébrale, il se passe dans l'endroit enflammé une série de changements que l'inspection microscopique peut aussitôt mettre en évidence.

L'interstice des fibres cérébrales s'imbibe sur ce point d'un blastème liquide teint par la matière colorante du sang et mélangé à une certaine quantité de globules sanguins : cette imbibition tend à diminuer la force de cohésion qui retient dans l'état normal chaque fibre cérébrale à la place qui lui est assignée par la nature, et la substance nerveuse perd une partie de sa consistance.

Que l'on soumette autant de fois que l'on voudra à l'examen d'une forte lentille microscopique les taches d'apparence rouillée ou livide qui ont été considérées le plus souvent comme de simples plaques ecchymotiques, et l'on s'assurera qu'elles contiennent en abondance les granules moléculaires et les disques granuleux de l'inflammation; ces produits nagent dans un liquide fibrineux fortement teint par la matière colorante du sang; des globules sanguins extravasés se trouvent mêlés aux granules moléculaires épars. Donc ces taches sont autant de petits foyers inflammatoires.

La substance cérébrale, déjà convertie localement en une sorte de bouillie grisâtre ou jaunâtre, offre exactement sous le microscope les mêmes éléments morbides, seulement le liquide fibrineux qui a servi de blastème aux disques granuleux et aux granules moléculaires contient presque toujours un certain nombre de fibres nerveuses devenues libres, mais bien conservées; le lien qui maintenait autrefois ces fibres rapprochées les unes des autres, a donc été imbibé du liquide de l'exsudation et dissous ou détruit, et la partie malade s'est trouvée privée de cohésion; ces *ramollissements* du cerveau représentent donc bien eux aussi de véritables centres d'inflammation.

Les plaques jaunes, d'apparence bistrée, sont composées de fibres lamelleuses; ce sont des fausses membranes plus ou moins molles ou à peine figées, ou plus ou moins fermes suivant leur degré d'ancienneté. Les plus anciennes sont souvent parcourues par de très-gros vaisseaux et par des ramifications vasculaires d'un calibre plus ténu, souvent rougeâtre.

On aperçoit dans leur épaisseur des myriades de granules moléculaires, des globules sanguins teints en jaune, des disques granuleux jaunâtres, parfois des globules de pus grisâtres.

Les plus molles et les plus récentes contiennent un blastème fibrineux d'apparence muqueuse; on en expulse facilement, par la

compression des granules, du pus en globules à noyaux, de grands disques agminés, des globules sanguins colorés en jaune serin par de l'hématosine altérée : la coulée qui les contenait et que leur écoulement fait paraître maintenant moins opaque en retient encore un nombre considérable dans sa trame. Là où elles se trouvent confiner à l'élément nerveux elles adhèrent quelquefois à des fibres cérébrales plus ou moins bien conservées, mais la plus grande partie des fibres nerveuses disparaît dans les espaces où un blastème fibrineux passablement abondant vient se constituer par la force d'organisation en produits pseudo-membraneux.

Les milieux comme cotonneux où s'effectuent souvent ces espèces d'infiltrations laiteuses qui ont donné lieu à une foule de comparaisons triviales sont constitués aussi eux par des filaments lamelleux d'origine fibrineuse. Les fibres nerveuses ont disparu de ces foyers dont la trame est comme maculée et comme obscurcie par les disques agminés et par les granules de l'inflammation.

Quant au liquide trouble ou grisâtre ou blanchâtre qui s'écoule en si grande abondance des espaces d'apparence cellulaire et qui ne ressemble pas mal à du pus, il représente sous la lamelle de verre dont on le recouvre à dessein pour le mieux étudier une coulée épaisse où se meuvent péniblement et pêle-mêle d'innombrables granules, d'innombrables disques granuleux, des globules sanguins, des globules de pus et des épaves d'épithélium : les infiltrations celluleuses sont donc bien des produits d'une encéphalite interstitielle persistante.

La poche qui contient la matière liquide, dans les cas d'abcès enkystés du cerveau, offre la structure d'une fausse membrane.

Le liquide qui s'y trouve emprisonné contient du pus, mais surtout des disques agminés granuleux et des granules, enfin des globules sanguins altérés : l'enveloppe kysteuse et le liquide qu'elle recèle dans sa cavité doivent donc leur production à une phlegmasie locale.

Les espèces de trames cellulo-vasculaires qu'on observe de temps à autre à la surface des enfoncements cicatrisés qui occupent quelquefois sur certains individus la place d'un certain nombre de circonvolutions cérébrales offrent une structure fibrillaire : ce sont de véritables fausses membranes; elles sont le produit de la

coagulation d'un blastème fibrineux inflammatoire primitivement liquide.

Les cavernes accidentelles vides, revêtues pareillement de toiles cellulo-vasculaires, qu'on rencontre de temps à autre aussi dans la profondeur des hémisphères cérébraux, ont contenu de la fibrine exsudée ou du sang et tous les produits qui sont susceptibles de prendre naissance dans ces blastèmes ; la masse principale de ces produits morbides a été reprise peu à peu ensuite par les tubes vasculaires absorbants, puis une dernière couche du blastème a fourni en se coagulant la trame qui est appliquée partout maintenant sur l'espèce d'ulcération caverneuse dont nous rappelons ici la disposition : ces cavernes représentent donc autant d'anciens foyers inflammatoires éteints.

Les caillots sanguins volumineux constituant le produit des hémorrhagies cérébrales doivent être assimilés à toutes les autres infiltrations fibrineuses beaucoup moins copieuses. Le microscope démontre bientôt dans ces masses, qu'on a comparées à de la gelée de groseilles, tous les produits du second temps du travail inflammatoire. Quelquefois cependant une portion du caillot, contenant surtout vers le centre des globules sanguins, s'isole et meurt sans se greffer, si on peut le dire, à la portion de fibrine qui se convertit en fausse membrane de cicatrice; quand cela arrive ainsi, on trouve presque toujours en nombre considérable dans cette espèce de dépôt des globules de sang altérés, jaunâtres, pelotonnés, un élément graisseux et des amas de cholestérine, soit vitreuse, soit régulièrement cristallisée.

Les perturbations fonctionnelles auxquelles la formation des encéphalites chroniques interstitielles est susceptible de donner naissance offrent les caractères les plus mobiles et les plus variables. On conçoit très-bien, en effet, que les symptômes qui se produisent à l'extérieur doivent varier suivant que l'inflammation locale intéresse les deux hémisphères ou un seul hémisphère du cerveau, suivant qu'elle n'affecte que les fibres nerveuses dévolues aux fonctions du mouvement ou selon qu'elle a fait porter en même temps son action désorganisatrice sur les fibres consacrées aux fonctions de la sensibilité, de l'intelligence et du mouvement. Les [illegible] changeront aussi d'aspect suivant que les foyers inflammatoires [illegible] t à se rétrécir, à se cicatriser, ou suivant que

l'inflammation viendra à se ranimer tout à coup soit sur un point déjà envahi, soit sur les parties limitrophes : ce n'est donc qu'en descendant dans les moindres détails des faits particuliers qu'on peut parvenir à se faire une idée exacte de toutes ces variations dans l'expression des phénomènes fonctionnels des encéphalites partielles à marche chronique.

Souvent une encéphalite qui ne doit occuper dans le cerveau qu'un espace très-circonscrit débute cependant par des phénomènes à forme apoplectique généraux et très-intenses ; mais bientôt le sang, qui avait envahi d'abord la presque totalité des conduits capillaires, des deux côtés du cerveau, cesse d'affluer dans ces vaisseaux avec la même violence, et les symptômes apoplectiques ne tardent pas à se dissiper. Par malheur, la résolution du sang ne s'effectue pas partout d'une manière aussi complète, et à la suite de ces attaques presque toujours on voit poindre un nouvel ensemble de phénomènes qui annoncent que la santé du malade ne tardera pas à être compromise par un travail interstitiel local.

Au demeurant, bien que les symptômes de l'encéphalite chronique interstitielle ne se groupent que rarement de manière à pouvoir être ramenés à un type uniforme, on peut être à peu près sûr cependant que ces symptômes seront le plus souvent représentés ou par un certain nombre de lésions isolées ou par un certain nombre de lésions diversement combinées des fonctions de la locomotion, de la sensibilité et de l'intelligence.

L'encéphalite interstitielle chronique peut entraîner l'abolition ou l'affaiblissement du mouvement volontaire dans un membre, dans tout un côté du corps ; elle peut gêner les mouvements de la langue, la mastication, la déglutition, affaiblir l'énergie des sphincters.

Elle peut donner lieu à des tressaillements musculaires spasmodiques, à un défaut habituel d'harmonie dans les actes de la locomotion, à des effets de contracture, à des retours de phénomènes éclamptiques brusques.

Elle peut abolir l'action d'un sens, énerver le sens de la vue, de l'ouïe, rendre le toucher obtus, provoquer vers la tête, vers la face des sensations douloureuses, faire naître dans les doigts, sur le trajet des muscles, dans les cavités viscérales des sensations incommodes.

Elle peut affaiblir l'intelligence, la frapper d'impuissance, entraîner l'égarement de la raison et un véritable état de folie.

Quelques malades chez lesquels l'encéphalite locale interstitielle chronique débute d'une manière sourde ou qui n'ont éprouvé antérieurement que des bluettes, que des vertiges qui leur semblaient d'abord presque insignifiants, rendent très-bien compte des phénomènes qu'ils observent sur eux-mêmes et qui caractérisent une des formes de la phlegmasie que nous étudions.

Ces malades continuent à être raisonnables; ils peuvent encore sortir, vaquer à leurs affaires, mais ils se plaignent de l'infidélité de leur mémoire, de l'impossibilité où ils sont de fixer convenablement leur attention; ils ont de la peine à trouver, à coordonner leurs idées, et ils se défient de leurs moyens, de la faiblesse de leur caractère.

Ils accusent en même temps une sorte d'embarras vers la région du front, une sensation de douleur vers la tête. Quelquefois les doigts d'un pied ou la main sont le siége de fourmillements.

La prononciation est embarrassée, la face et les lèvres sont le siége de spasmes que la volonté ne peut point réprimer, un commencement d'affaiblissement ou de gêne se laisse apercevoir dans le bras, dans la jambe où des fourmillements avaient déjà été notés, la démarche est moins sûre que par le passé. Les fonctions de la nutrition s'accomplissent d'ailleurs avec régularité, et quelquefois l'embonpoint général augmente d'une manière très-marquée. Une démence profonde, accompagnée d'une hémiplégie plus ou moins complète, compliquée ou non de contracture, succède presque constamment à la longue à la manifestation des premiers accidents que nous venons de dépeindre.

Lorsqu'un foyer d'encéphalite interstitielle chronique vient à se former sur un aliéné depuis longtemps plongé dans la démence, il est clair qu'on ne peut pas savoir s'il existe ou non des sensations particulières vers la tête et vers les membres; mais on s'aperçoit très-bien, même sur ces individus, que l'articulation des mots et la déglutition sont devenues plus difficiles que de coutume; que des symptômes de faiblesse ou de paralysie ont envahi, soit un bras, soit une jambe, que le dément incline en marchant sur l'un des côtés du corps, que la sensibilité tactile est émoussée du côté du corps paralysé, que la commissure des lèvres est tirée du côté où

les mouvements volontaires sont restés libre. Dans ce cas d'encéphalite, l'oblitération des facultés intellectuelles augmente encore lorsque cela est possible.

La coïncidence d'un délire très-actif, d'un véritable état d'aliénation mentale avec la formation d'une encéphalite locale chronique est bien plus fréquente qu'on le pense généralement. Par une singularité qui contraste avec ce qu'on observe si souvent dans les manifestations du délire ambitieux des individus atteints de périencéphalite chronique superficielle et diffuse, presque tous les sujets affectés d'encéphalites intertitielles sont en proie à des idées de découragement et de tristesse. A la manière des hypocondriaques, ils sont sans cesse repliés sur eux-mêmes, analysant toutes leurs sensations les plus intimes et attribuant souvent à des influences extérieures toutes les tortures qu'ils endurent.

Tel malade qui se serait simplement plaint de céphalalgie ou d'engourdissement dans les membres, s'il eût continué à jouir de l'intégrité de sa raison, se plaint maintenant d'avoir un corps étranger dans le cerveau, d'avoir les nerfs tenaillés par des physiciens, d'être en butte aux persécutions des magnétiseurs. Ce sont, à l'en croire, des physiciens cachés dans les parquets qui provoquent la difficulté qu'il éprouve à marcher droit, à se servir convenablement de son bras, à articuler certains sons ; si sa bouche est déviée, si ses muscles sont tiraillés par des spasmes, c'est, dit-il, parce qu'on se plaît à lui faire faire des grimaces pour le rendre ridicule.

Ce caractère de délire est tellement significatif à nos yeux, que nous n'hésitons presque jamais, lorsqu'il se trouve réuni, chez une personne qui a dépassé soixante ans, à l'embarras de la parole et à quelques symptômes déjà anciens de paralysie locale, à diagnostiquer l'existence d'un foyer d'encéphalite interstitielle chronique.

On ne peut donc point douter, d'après ce qu'on vient de lire, qu'un certain nombre de cas de folie avec prédominance des conceptions et des idées sinistres ne soient la conséquence d'un état inflammatoire habituel et partiel du cerveau.

On voit pourtant des cas d'encéphalite interstitielle où l'aliénation mentale offre tous les caractères d'une violente exaltation maniaque, et où ces paroxysmes de délire avec exubérance dans les idées, tumulte dans les actions, ont succédé à la lypémanie la plus

sombre. Il va sans dire que le début de l'encéphalite interstitielle est quelquefois marqué aussi par l'explosion immédiate de la manie la plus active, mais c'est l'affaiblissement subit ou successif de l'intelligence, et la lypémanie qui prédominent presque toujours comme troubles des fonctions intellectuelles dans le plus grand nombre des encéphalites interstitielles de longue durée.

L'encéphalite interstitielle chronique ne suit aucune marche fixe. Lorsque son siége est très-restreint, que les fibres cérébrales endommagées se trouvent peu nombreuses, que le blastème qui s'est extravasé dans le point du cerveau malade tend à se convertir en tissu de cicatrice, les symptômes de paralysie rétrogradent. Lorsque après deux ou trois mois de durée, un foyer d'encéphalite interstitielle chronique tend à s'élargir, par le fait de nouvelles fluxions capillaires, les symptômes de paralysie augmentent presque toujours alors d'une manière très-marquée. On voit souvent aussi survenir pendant ces fluxions, soit des pertes de connaissance, soit des phénomènes convulsifs momentanés dans les membres qui étaient déjà affectés de paralysie. Lorsque des foyers inflammatoires viennent à prendre domicile dans un hémisphère cérébral resté jusque-là intact, c'est dans le côté du corps que la paralysie avait primitivement épargné que de nouvelles lésions du mouvement sont notées par l'observateur.

Il est quelquefois très-difficile de distinguer l'encéphalite interstitielle chronique locale d'avec la périencéphalite superficielle chronique diffuse. La première atteint surtout les vieillards, elle produit tout de suite une paralysie restreinte bien marquée, elle s'accompagne souvent de symptômes de lypémanie et même de penchant très-impérieux au suicide. La seconde atteint de préférence les hommes jeunes, elle entraîne surtout dans le principe une impuissance générale et peu marquée de tous les mouvements, elle s'accompagne fréquemment d'idées ambitieuses ridicules, d'idées de puissance, de force, de richesse.

Lorsqu'il existe des foyers d'encéphalite interstitielle chronique au sein des deux lobes cérébraux, que l'inflammation a entraîné l'abolition de l'intelligence et la paralysie des quatre membres, les phénomènes morbides ressemblent trait pour trait, pendant les [illegible] de la vie, à ceux qui auraient été produits par une

périencéphalite chronique superficielle parvenue aussi à son plus haut degré d'intensité; si on n'a pas suivi de longue date, dans les cas de ce genre, le développement des lésions fonctionnelles; on devra donc rester dans le doute sur le siége des altérations de tissu qui existent dans l'encéphale.

La nature de l'encéphalite interstitielle chronique est la même que celle de la périencéphalite chronique diffuse; dans cette dernière maladie, l'extravasation du blastème fibrineux est peu abondante; il forme quelquefois des dépôts considérables et mieux circonscrits dans la première espèce de phlegmasie.

La durée de l'encéphalite chronique interstitielle est quelquefois très-longue; lorsque son blastème plastique se condense, se transforme en tissu de cicatrice, la vie des malades peut se prolonger pendant un certain nombre d'années, mais si la substance cérébrale a été détruite, l'exercice du mouvement, l'exercice des fonctions intellectuelles restent affaiblis ou frappés d'une complète impuissance.

Le traitement de l'encéphalite interstitielle chronique doit varier suivant les périodes de cette phlegmasie. Lorsque la formation des foyers morbides ne remonte encore qu'à une date peu éloignée, on doit combiner tous ses efforts pour prévenir l'extravasation de nouvelles quantités de liquides fibrineux au sein et dans le voisinage des milieux envahis par l'inflammation.

On peut espérer d'atteindre ce but en soumettant d'abord les malades à une surveillance rigoureuse, soit dans une campagne agréable, soit dans une maison de santé bien tenue, où on les prive de boissons stimulantes, en ne leur accordant qu'une alimentation peu riche en matériaux nutritifs, et où on les astreint à se livrer chaque jour à un exercice modéré.

Lorsqu'on est parvenu à remplir ces indications, dont l'importance ne saurait être impunément méconnue, on s'applique à diminuer l'activité de la circulation encéphalique en faisant appliquer plusieurs fois par mois, pour peu que les malades soient encore doués d'une constitution valide, un certain nombre de sangsues, soit à l'anus, soit sur les tempes, soit à l'entrée des narines, et en provoquant chaque jour de faciles garde-robes. Les applications réitérées de ventouses scarifiées, de cautères qu'on entretient pendant plusieurs mois sur les côtés de la région cervicale nous parais-

sent encore tenir un rang important parmi les moyens dont peut disposer le médecin.

Lorsque, malgré l'application persévérante des différentes combinaisons que nous venons de passer en revue, on voit survenir des symptômes qui annoncent que les anciens foyers morbides ou que de nouveaux capillaires cérébraux tendent à être envahis de nouveau par une surabondance de sang, on ne doit point hésiter à prescrire à des intervalles rapprochés un certain nombre de saignées générales. On est averti que ces recrudescences sont devenues imminentes lorsque les malades ont la prononciation plus gênée ou moins libre qu'à l'ordinaire, lorsqu'ils éprouvent des éblouissements, des symptômes de turgescence vers la face, lorsque la paralysie locale tend à se reproduire ou à augmenter, lorsqu'ils se tiennent moins bien en équilibre sur leurs jambes que d'habitude, lorsque les facultés de leur intelligence sont émoussées et comme comprimées : pendant toute la durée de pareils épisodes, les indications du traitement doivent évidemment rentrer momentanément dans la catégorie de celles qui conviennent aux encéphalites locales aiguës. Il en est de même, à plus forte raison, pendant toute la durée des attaques apoplectiques incidentes qui viennent traverser de temps à autre le traitement de l'encéphalite locale chronique en voie de cicatrisation.

Les déments affectés d'encéphalites locales chroniques incurables sont parfois sujets à des accès d'exaltation qu'on cherche à calmer par l'emploi des bains souvent répétés, par l'usage des potions légèrement hypnotiques, par des émissions sanguines modérées, mais la plupart de ces déments n'ayant même plus l'instinct de leur propre conservation demandent à être entourés de soins de toute nature.

ARTICLE II

Observations d'encéphalite locale chronique sans caillot, siégeant sous la forme d'un foyer, ou de plusieurs foyers circonscrits soit à la superficie, soit dans la profondeur même de l'organe encéphalique.

Les faits qui vont suivre seront distribués en deux catégories.

Nous comprenons dans la première les observations d'encéphalites chroniques visibles à l'extérieur de la masse encéphalique,

mais intéressant à la fois et la substance corticale et la substance médullaire des centres nerveux intra-crâniens.

Nous plaçons dans la seconde tous les foyers inflammatoires qui siégent dans l'épaisseur même de l'encéphale où on ne les découvre qu'à l'aide de coupes convenablement pratiquées.

Les *foyers* apparents à la surface des hémisphères du cerveau ou du cervelet peuvent s'y présenter à l'état de ramollissement simple, à l'état de ramollissement avec production d'une cellulosité tomenteuse, à l'état de ramollissement avec formation d'une pellicule pseudo-membraneuse, à l'état de cicatrice celluleuse plus ou moins résistante.

Les foyers d'encéphalite cachés dans la profondeur de l'élément nerveux peuvent y exister aussi, soit à l'état de ramollissement comme gommeux, soit à l'état de ramollissement avec mélange de tissu cellulaire, soit à l'état de cavernes à parois celluleuses et à contours ramollis, soit à l'état de cavernes celluleuses à parois raffermies : tous ces états maladifs demandent à être étudiés séparément.

SECTION PREMIÈRE

OBSERVATIONS D'ENCÉPHALITE LOCALE CHRONIQUE VISIBLE AU DEHORS DU CERVEAU ET INTÉRESSANT A UNE CERTAINE PROFONDEUR LES DEUX SUBSTANCES DE CET ORGANE.

PREMIÈRE SÉRIE

DES CAS OU LES FOYERS DE L'ENCÉPHALITE LOCALE CHRONIQUE SONT ENCORE A L'ÉTAT DE RAMOLLISSEMENT COMME MUCILAGINEUX.

Les foyers d'encéphalite chronique à l'état de ramollissement frappent à la première vue. Ils sont caractérisés par l'état de mollesse et de disgrégation de la substance cérébrale qui se trouve convertie en une sorte de bouillie ou rougeâtre ou jaunâtre, mêlée parfois à un liquide sanguinolent et à des filets vasculaires plus ou moins apparents ; cette substance cérébrale achève de se déformer aussitôt qu'on la comprime ou qu'on la soumet à quelque manipulation.

Sous la lentille microscopique, les fibres cérébrales apparaissent en partie libres et flottantes : celles qui sont encore retenues rapprochées laissent suinter de leur trame un liquide plus ou

moins trouble. On distingue dans ce liquide des globules sanguins extravasés, des nuages d'hématosine, des granules moléculaires souvent innombrables et des cellules granuleuses de grandes dimensions. Des granules et des cellules granulées se voient en même temps dans les portions du foyer qui ne font que commencer à perdre leur consistance normale. Très-souvent des arborisations vasculaires toutes saupoudrées de granules jaunâtres, de disques granuleux plus ou moins amples, sillonnent les préparations qu'on examine; des carrés vitreux de cholestérine opalins ou des cristaux d'hémato-cristalline couleur de cornaline, de couleur d'écaille, se mêlent parfois enfin aux autres éléments microscopiques.

CENT TRENTE-SIXIÈME OBSERVATION. — A quarante-deux ans, accès de manie suivi d'une prompte démence; continuation de la démence pendant un grand nombre d'années. — A soixante-trois ans neuf mois, attaque d'encéphalite avec symptômes de faiblesse dans tout le côté droit du corps; plusieurs attaques à forme apoplectique et augmentation de l'hémiplégie pendant la soixante-quatrième et la soixante-cinquième année mort à la suite d'une dernière attaque. — Vaste ramollissement rouge des lobules postérieur et moyen de l'hémisphère cérébral gauche. — Sous la lentille microscopique, la substance cérébrale disgrégée paraît infiltrée par un liquide séreux, elle est sillonnée par de nombreux vaisseaux; elle contient des globules sanguins extravasés et déformés, des fibres cérébrales et des disques de matière nerveuse disgrégés, des cellules granulées, des globules moléculaires très-fins. La fausse membrane est celluleuse, parcourue par des vaisseaux, elle contient la plupart des éléments de l'inflammation.

Madame Angélique, âgée de soixante-cinq ans, est douée d'une constitution pléthorique et surchargée d'embonpoint; elle a été mariée tard, est devenue enceinte à l'âge de quarante et un ans et a été atteinte d'un accès de manie tout de suite après ses couches. La démence ayant succédé rapidement à la manie, elle a été placée à Charenton, où nous ne l'avons plus perdue de vue pendant plus de vingt-deux ans.

Depuis 1833 jusqu'à l'année 1853, elle jouit sans aucune interruption d'une santé physique parfaite, mangeant beaucoup, dormant bien, et paraissant exempte de toute espèce de préoccupation. Dans certains moment, on la surprend à parler seule et à commander, comme si elle donnait des ordres à des ouvrières; mais, le plus ordinairement, elle reste tranquillement assise dans sa chambre ou bien elle se promène sans mot dire dans les allées d'un jardin. Elle répond rarement aux questions qu'on lui fait et il est vraisemblable qu'elle n'en comprend pas la signification. Elle

est incapable de veiller au soin de sa personne; elle mange seule, mais à la condition qu'on n'oubliera pas de lui présenter ses mets et son pain tout découpés. Elle ne travaille jamais, ne cherche jamais à se familiariser avec personne, ne conserve aucun souvenir de sa famille et de son ancienne position dans le monde.

Sa parole est exempte d'embarras, tous ses mouvements s'exécutent avec une liberté et une régularité parfaites; la cessation des règles n'a rien changé à sa situation.

Vers le neuvième mois de sa soixante-troisième année, madame Angélique éprouve pour la première fois, au commencement de novembre, une sorte de mouvement fluxionnaire des plus graves du côté du cerveau. Pendant cette attaque, à forme apoplectique, elle a perdu tout à fait connaissance, ne paraît plus ni entendre, ni voir, ni sentir, restant immobile et étendue sur le dos dans un état de somnolence comateuse; son pouls est développé, fréquent, sa figure turgescente, le globe de chaque œil tourné vers la paupière supérieure. Sous l'influence d'émissions sanguines promptes, d'une médication révulsive variée, on parvient cependant à conjurer le danger de cette première attaque; mais la malade, en recouvrant sa connaissance et la liberté de parler, se trouve en partie paralysée de tout le côté droit. Huit jours s'étaient à peine écoulés que madame Angélique put se lever, prendre de la nourriture, reprendre ses habitudes et son train de vie ordinaires; à partir de cette date, elle est néanmoins restée plus faible du côté droit que du côté gauche.

Pendant toute la durée de sa soixante-quatrième année et pendant les six premiers mois de l'année suivante, madame Angélique est renversée un grand nombre de fois par des fluxions cérébrales en tout semblables à l'attaque qui vient d'être à l'instant dépeinte, et qui se terminent constamment par un prompt retour à la santé. Les mois d'avril, de mai, de juin, de juillet, d'août et de septembre se font remarquer surtout par la fréquence et le retour des accidents comateux.

Dans l'intervalle d'une attaque à l'attaque suivante, les conditions physiques se sont maintenues presque constamment satisfaisantes pendant une période d'au moins vingt mois.

Cette dame était levée chaque matin de bonne heure et, après son déjeuner, elle quittait volontiers son dortoir [illegible]

menr dans le voisinage. Elle n'avait point besoin d'être soutenue pendant ses promenades, mais les membres du côté droit étaient moins forts et moins libres dans leurs mouvements que ceux du côté gauche.

Elle montait même seule un assez grand nombre d'escaliers, toutefois sa main gauche, sur laquelle elle avait l'habitude de se cramponner, pour ainsi dire, lui était d'un grand secours chaque fois qu'elle avait une pareille tâche à accomplir.

La sensibilité cutanée était plus obtuse dans le côté droit que dans le côté gauche; la vue et l'ouïe n'étaient point abolies; la malade, avertie à temps, évitait de se salir, mais l'état d'affaiblissement de son intelligence rendait les soins et les avertissements de sa femme de chambre indispensables.

La mastication et la déglutition n'éprouvaient aucune difficulté à s'accomplir, les garde-robes étaient rendues sans difficulté; la malade pouvait encore fredonner quelques airs, mais son état de profonde démence ne lui permettait pas de chanter longtemps d'une manière suivie.

A soixante-quatre ans et neuf mois, les mouvements ont une tendance à s'alourdir de plus en plus : madame Angélique marche plus rarement que par le passé, son côté droit plie facilement sous le poids de son corps, elle est exposée à faire des chutes lorsqu'elle cherche à se retourner dans son lit ou à se lever sans le secours d'une aide; elle a souvent besoin de se servir de la force de sa main gauche pour se maintenir convenablement en équilibre; elle ne se sert presque jamais au contraire de sa main droite; tous ses dehors trahissent une véritable décadence; il lui arrive de salir son linge et de manquer d'appétit.

A soixante-quatre ans et onze mois, une attaque comateuse aggrava encore l'état général de madame Angélique. A la suite de cette nouvelle commotion, elle ne tarda pas à s'aliter pour ne plus se lever que deux fois, ne pouvant plus avaler que des potages, n'allant que très-rarement à la selle et vivant en quelque sorte d'une vie végétative. Lorsqu'on était parvenu à stimuler le conduit alimentaire et à en expulser quelques tampons de matière fécale endurcie, l'appétit semblait vouloir se raviver pendant un jour ou deux; l'épuisement laissaient cependant entrevoir une fin éloignée.

Une dernière attaque congestive eut encore lieu vingt jours avant la mort. Pendant les dernières semaines de la vie, la paralysie musculaire et l'insensibilité étaient complètes à droite, la malade urinait sous elle, on ne la soulevait qu'avec la plus grande difficulté, l'intelligence était absolument abolie, la déglutition s'accomplissait avec une extrême lenteur, les lavements s'échappaient des gros intestins aussitôt qu'on les y avait poussés, toutes les heures du jour et de la nuit se passaient dans une somnolence comateuse.

Le dernier jour de la vie fut signalé par l'impossibilité d'avaler et par la continuité du hoquet. Le côté gauche avait constamment échappé à l'influence de la paralysie.

Autopsie cadavérique. — La tête est arrondie, le front un peu bas; les os du crâne sont durs, friables, injectés dans leur partie moyenne.

Les deux cavités de l'arachnoïde cérébrale contiennent une petite quantité de sérosité trouble. Il existe en outre, du côté gauche, sur l'arachnoïde pariétale, une fausse membrane celluleuse qui descend sur les côtés du lobe cérébral correspondant et se propage jusqu'à la fosse temporale, cette production est résistante, d'un jaune sale, d'une épaisseur moyenne.

La pie-mère qui recouvre l'hémisphère cérébral gauche est parcourue par des vaisseaux nombreux très-larges d'un aspect variqueux; on juge tout de suite que les circonvolutions cérébrales ont cessé d'exister au-dessous de cette membrane et qu'elle n'enveloppe plus maintenant qu'un vaste foyer d'encéphalite à la période de disgrégation.

Effectivement, au fur et à mesure qu'on enlève cette membrane, on constate que les circonvolutions de la face supérieure du lobule antérieur, du lobule moyen, du lobule postérieur, ne forment plus qu'une sorte de *fondue* à moitié coulante, humectée par endroits de sang, d'une sanie trouble, et parsemée çà et là de pinceaux vasculaires de couleur violacée. Cette désorganisation du cerveau s'étend à toute la profondeur de l'hémisphère gauche, et, quel que soit le point que l'on attaque avec le manche d'un scalpel, on voit la substance nerveuse céder, s'aplatir et s'étendre comme une bouillie rougeâtre. Dans quelques régions, à dire vrai, le travail de désorganisation est moins avancé; mais, au demeurant, l'in-

flammation a sévi avec plus ou moins d'intensité sur tout l'ensemble de cet hémisphère.

Le lobe cérébral droit est bombé, court, ramassé d'avant en arrière, épais dans l'intervalle qui sépare sa base et sa face supérieure.

La pie-mère qui le recouvre s'enlève presque tout d'une seule pièce; elle est infiltrée, épaisse, soutenue par des vaisseaux résistants, larges, mais non congestionnés.

Les circonvolutions sont généralement minces, profondes, fermes, évidemment atrophiées.

La substance grise de ces circonvolutions est d'une couleur rose terne; elle est comme spongieuse et criblée par de larges tubes vasculaires vides de sang; elle n'est nullement ramollie.

Les coupes que l'on pratique dans la substance médullaire, dans les couches optiques, les corps striés mettent à découvert des vaisseaux nombreux, passablement injectés, mais on ne note, du reste, aucune altération dans l'épaisseur de cet hémisphère.

Le cervelet et la protubérance annulaire ne sont point ramollis; ils présentent le même degré d'injection que le lobe cérébral droit.

Études microscopiques. — Un nombre considérable de préparations sont faites avec la substance de l'hémisphère cérébral gauche, et cette substance est étudiée à différents grossissements microscopiques qui permettent de constater les altérations suivantes :

1° La substance cérébrale doit surtout sa mollesse à la présence, à l'infiltration d'un liquide séreux ou séro-fibrineux qui la pénètre en abondance et sur lequel surnagent les éléments secondaires de l'inflammation;

2° De nombreux vaisseaux se ramifient en tous sens, en formant des subdivisions multiples dans l'épaisseur de cette substance;

3° Sur le trajet des plus gros troncs vasculaires existent des amas de corpuscules qui ne sont autres que des granules moléculaires et des cellules fibro-plastiques déformées;

4° Des globules du sang plus déformés, pâles, nagent en grand nombre sur les bords des principales préparations;

5° Ils y sont accompagnés par d'énormes fibres cérébrales devenues libres et qui sont emportées de tous les côtés par les courants du liquide de l'exsudation morbide;

de directions et à envahir avec le temps de nouveaux emplacements.

V. On a pu juger, tout de suite, en se fondant sur la manière dont la paralysie s'était produite et *localisée*, que madame Angélique ne devait point être atteinte d'une périencéphalite chronique diffuse; mais si on avait été contraint d'opter, pour expliquer l'hémiplégie, entre une encéphalite avec caillot sanguin et une encéphalite avec simple extravasation plastique, il aurait bien pu se faire qu'on se fût prononcé en faveur de la première maladie.

CENT TRENTE-SEPTIÈME OBSERVATION. — A soixante-deux ans, attaque d'apoplexie avec hémiplégie à gauche; au bout de quelque temps, sorte de rétablissement suivi de nouvelles attaques d'hémiplégie et d'un commencement de démence. A soixante-sept ans, progrès de la démence; à soixante-huit ans dix mois, délire mélancolique, actions déraisonnables, séquestration; embarras de la parole, démarche chancelante, paralysie plus prononcée à gauche qu'à droite, insomnie, agitation, incohérence dans les idées; aggravation rapide de tous les accidents cérébraux, chutes de plus en plus fréquentes, formation d'escarres, épuisement de la constitution et mort au bout de quarante-trois jours de séquestration. — Deux vastes kystes remplis de sang et de sanie purulente dans la double cavité de l'arachnoïde cérébrale, adhérence de la pie-mère cérébrale à la surface des hémisphères cérébraux. Disgrégation complète des lobules postérieur et moyen du lobe cérébral droit qui représente une sorte de fondue mêlée à un liquide crémeux. — Commencement de ramollissement et couleur rouge de la substance corticale moyenne, à gauche. — Couleur framboisée du cervelet. Sous le microscope, blastème liquide abondant, charriant de nombreuses fibres cérébrales détachées, des corpuscules de matière nerveuse, les disques granuleux de l'inflammation, des myriades de granules moléculaires, des globules de sang déformés, quelques sphères graisseuses. — Les parties non encore disgrégées offrent de nombreuses expansions vasculaires, des îlots d'hématosine. — Le liquide contenu dans les kystes contient du pus, de la cholestérine et tous les éléments ordinaires de l'inflammation.

M. Urbain, âgé de soixante-neuf ans, appartient à une famille où l'aliénation mentale est héréditaire; il a été doué d'un caractère doux et sociable, mais disposé à la mélancolie; il est resté dans le célibat, s'est livré à son état de bijoutier avec la plus grande assiduité et a fini par acquérir une grande aisance. Il jouissait donc d'une existence calme autant qu'heureuse lorsqu'il éprouva, vers l'âge de soixante-deux ans, une première attaque d'apoplexie avec commencement d'hémiplégie à gauche. A la suite de cet accident, il dut garder le lit pendant quelque temps; il paraît néanmoins qu'il ne tarda pas à recouvrer la liberté des membres qui avaient subi d'abord l'influence de la paralysie, car il put bientôt reprendre les travaux de sa profession. Mais pendant cinq ans ces travaux

nerveuses disgrégées : l'analyse microscopique s'est chargée de démontrer que les deux substances du cerveau y étaient en effet désagrégées et comme délayées par les liquides fibrineux de l'exsudation, au milieu desquels on l'apercevait mélangée aux corpuscules du sang et aux éléments granuleux de l'inflammation; il est donc inutile d'insister davantage sur la réalité des caractères inflammatoires de ce foyer morbide.

II. On a dû remarquer que madame Angélique était affectée de démence depuis plus de vingt ans, tout en conservant la liberté entière de ses mouvements, lorsque l'inflammation vint prendre domicile dans son cerveau : les fibres dévolues aux fonctions de l'intelligence avaient dû, en conséquence, être lésées d'abord chez elle tout à fait isolément.

III. La phlegmasie avait débuté chez cette dame par une attaque comateuse suivie d'un commencement d'*hémiplégie à droite*, mais le travail inflammatoire qui commença à s'installer sourdement alors dans la moitié gauche de son cerveau dut être d'abord assez limité, car madame Angélique put encore continuer à agir, à marcher, à prendre une nourriture abondante, et ce ne fut qu'au bout d'un certain nombre de mois que son hémiplégie parut faire des progrès sérieux. Elle ne les fit même que lorsque l'inflammation, après avoir été aggravée par un grand nombre de recrudescences congestives, se fut avancée en tous sens dans la profondeur de l'hémisphère cérébral gauche; il arriva toutefois un moment où cet hémisphère dut être comme saturé de tous les produits de l'inflammation, et il se trouva enfin transformé en une sorte de *magma* ou de bouillie humide et sanguinolente, mais en définitive, ce dernier résultat ne se trouva accompli qu'avec lenteur, et on ne peut pas douter que la phlegmasie n'ait bien procédé à la manière des inflammations chroniques : il est donc rationnel de classer ce fait parmi les encéphalites de ce dernier type.

IV. Dans ce cas, une production pseudo-membraneuse considérable a été rencontrée, en outre, sur le feuillet pariétal gauche de l'arachnoïde : il est donc vraisemblable que l'inflammation s'était portée dans cette circonstance, comme cela arrive si fréquemment dans les périencéphalites chroniques diffuses, de l'hémisphère cérébral vers les tubes vasculaires des méninges : toutes ces encéphalites tendent donc également à s'avancer dans un grand nombre

Pendant quatre ou cinq jours, l'état de M. Urbain a semblé devoir rester stationnaire, mais bientôt ce malade s'est agité la nuit, a parlé seul et a recommencé à uriner dans son lit; on a dû, pour le calmer, l'obliger à prendre quelques bains émollients et à faire usage de potions dans lesquelles on faisait entrer quelques centigrammes d'extrait de jusquiame.

Après trois semaines de séjour à l'infirmerie, M. Urbain se montre de plus en plus difficile à gouverner; il continue à se lever et à agir comme par le passé, mais ses mouvements sont de plus en plus irréguliers; il est maladroit, il dérange tout ce qu'il touche, il se heurte contre tous les obstacles et tombe avec la plus grande facilité. Il est rarement calme, ses idées sont vagues, il ne se rend nullement compte des motifs qui le portent à agir; il est mal tenu dans sa mise et absolument incapable de veiller à sa propre conservation. L'appétit continue à être excellent, les fonctions digestives sont très-régulières.

Le 8 avril 1856, cinq semaines après l'entrée de M. Urbain dans l'établissement, on constate une aggravation bien plus marquée encore dans sa position. Il se tient à peine debout et tombe à chaque pas; il porte sur différentes régions du corps des ecchymoses assez larges qui doivent être attribuées à la fréquence de ses chutes; son coude gauche est tuméfié et une parcelle de l'olécrâne semble mobile au fond d'une petite plaie creusée en entonnoir; des escarres commencent à se former aux bourses et au siége.

Il est encore levé et vêtu comme de coutume; on a été obligé de l'attacher avec une camisole pendant la nuit, car il est en proie à une pétulance instinctive qui le porte à remuer sans cesse et à tout bouleverser autour de lui : on le force à rester couché, on panse ses plaies et on se contente de le nourrir avec des potages.

Du 8 au 13 avril, jour où son existence s'éteint, ses forces ont achevé de s'épuiser graduellement, mais il est mort sans avoir passé une seule journée dans la somnolence ou dans un état d'immobilité comateuse.

Autopsie cadavérique. — Les os du crâne sont durs et friables. La face externe de la dure-mère est sillonnée sur un grand nombres de régions, mais particulièrement en avant et vis-à-vis la convexité des lobules antérieurs de chaque hémisphère cérébral,

par un nombre considérable d'expansions vasculaires turgescentes.

Lorsque la calotte osseuse du crâne est enlevée, on s'aperçoit que la dure-mère s'affaisse peu à peu du côté de la face supérieure du cerveau; cet affaissement s'explique par l'écoulement d'un liquide sanguinolent qui s'échappe par un double jet des cavités de l'arachnoïde cérébrale.

Lorsqu'on cherche, après avoir incisé la dure-mère sur les côtés de la grande faux cérébrale, à pénétrer dans les cavités arachnoïdiennes, on éprouve, à droite comme à gauche, une résistance qui est produite par la présence d'une double poche pseudo-membraneuse à la surface du cerveau.

Il existe, en effet, sur chaque lobe cérébral une vaste poche kysteuse remplie de sang liquide et violacé. La face inférieure de chaque kyste repose sur le feuillet viscéral de l'arachnoïde; sa face supérieure est appliquée sur le feuillet pariétal qu'elle recouvre jusque sur les régions latérales des hémisphères cérébraux.

Les parois des kystes sont épaisses de deux millimètres, teintes en violet par de l'hématosine, de même nature que toutes les coagulations fibrineuses et plastiques des cavités séreuses.

La cavité du kyste situé à droite contient quelques grumeaux de sang coagulé, de couleur violette.

La cavité du kyste gauche ne contient que du sang liquide, mais il existe au-dessous de cette poche, entre sa face inférieure et l'arachnoïde viscérale, plusieurs cuillerées d'un liquide qui ressemble à du sang mêlé de pus.

Sur l'hémisphère cérébral droit, la pie-mère est mince, rouge, composée par de nombreux filets vasculaires.

Elle refuse de se séparer de la substance corticale vis-à-vis le lobule moyen et sur le lobule postérieur; et lorsque enfin on est parvenu à l'en détacher, plusieurs circonvolutions, situées sur la face externe de ces lobules, se montrent comme criblées de petites érosions.

Les circonvolutions de cet hémisphère présentent d'ailleurs l'aspect le plus anormal; elles sont larges, très-plates, affaissées, couvertes de dépressions irrégulières, d'une couleur ou grisâtre ou jaunâtre; leurs anfractuosités sont peu profondes, mais couvertes de ramifications vasculaires bien dessinées.

La pointe d'un bistouri ayant été plongée dans l'épaisseur de ce lobe, on en voit sortir un liquide laiteux, trouble, d'une consistance assez marquée.

Les coupes que l'on pratique ensuite dans la substance grise et dans la substance médullaire mettent à découvert une vaste désorganisation de la substance nerveuse. Tout le lobule moyen, tout le lobule postérieur ne représentent plus qu'une sorte de bouillie où l'on distingue des filaments vasculaires, du sang liquide, un produit crémeux, trouble, d'un aspect laiteux. Cette désorganisation qui occupe surtout le centre ovale ne s'étend pas jusqu'au ventricule moyen ; elle épargne le lobule antérieur qui est plus ferme que dans l'état sain.

Sur l'hémisphère cérébral gauche, la pie-mère n'a contracté que quelques rares adhérences. La surface des circonvolutions n'est pas la même en avant et en arrière.

Sur le lobule antérieur, la substance grise est pâle, parsemée d'enfoncements qui semblent tenir à des atrophies locales.

Sur la face supérieure des lobules postérieur et moyen, les circonvolutions sont rouges, comme usées à leur surface. Lorsqu'on les considère à travers le verre d'une loupe, elles paraissent comme criblées de filets vasculaires remplis de sang.

L'écorce extérieure de ces circonvolutions se sépare facilement de la couche moyenne en mettant à découvert un fond rouge, saignant et comme ulcéré.

Si on applique un manche de scalpel sur ces tissus enflammés, ils cèdent facilement et il est facile de constater qu'ils ont subi un premier degré de ramollissement.

Dans l'épaisseur de cet hémisphère, les vaisseaux se dessinent partout en grand nombre.

Les ventricules latéraux sont pâles et d'une fermeté qui tient de l'induration. Ils sont couverts de vaisseaux dilatés, mais pâles et résistants.

Le corps calleux, le trigone cérébral et la cloison des ventricules sont très-fermes.

La pie-mère du cervelet est fine, molle, très-vasculaire.

Elle adhère partout à la couche nerveuse superficielle, qui est molle et de couleur framboisée, mais non réduite en bouillie.

La protubérance annulaire et la moelle allongée sont à l'état sain.

Les poumons et les plèvres sont exempts d'altérations.

Le cœur est mou, volumineux; toutes ses cavités sont dilatées.

Les rides de l'estomac sont couvertes de petites ecchymoses rosées.

Les autres organes sont à l'état normal.

Études microscopiques. — La substance cérébrale et les liquides contenus, soit dans son épaisseur, soit dans les cavités de l'arachnoïde, ayant été étudiés à un grossissement de quatre cents diamètres, on constate une infinité de fois les résultats suivants :

1° Le liquide laiteux contenu dans les foyers de l'hémisphère droit est transparent comme de la sérosité;

2° Il est surnagé par un bon nombre de fibres cérébrales souples, longues, diversement renflées et parfaitement détachées les unes des autres;

3° Il contient des disques de matière nerveuse lenticulaires et ponctués;

4° Il contient des cellules granuleuses de couleur brune et d'un volume considérable;

5° Il est comme épaissi par des myriades de granules moléculaires des plus fins;

6° Il offre sur les bords de la lamelle qui recouvre la préparation des globules de sang déformés, souvent attachés les uns aux autres de manière à former des bâtonnets;

7° On y voit aussi quelques larges sphères de graisse.

Toutes les régions où siége l'encéphalite sont passées en revue à leur tour; le résultat qu'on obtient est partout uniforme.

La substance corticale, devenue rougeâtre, du lobule moyen et du lobule postérieur gauche recèle :

1° Des tubes vasculaires énormes, très-ramifiés, parsemés à l'intérieur de globules sanguins jaunâtres;

2° Des vaisseaux plus larges encore contenant des globules sanguins empilés les uns sur les autres;

3° Des îlots de globules sanguins libres et des plaques d'hémat[illegible];

[illegible] disques agminés de couleur brune;

[illegible]s;

[illegible]bées, flottantes.

7° Des disques corpusculaires ponctués, appartenant aussi à l'élément nerveux;

8° De grandes sphères opalines, du volume des cellules granulées et dont la nature ne m'est pas connue, mais qui abondent dans beaucoup de foyers d'encéphalite. (Noyaux des cellules granulées.)

Dans quelques-unes de mes préparations, les bifurcations et les subdivisions vasculaires, les granules, les disques de l'inflammation, les globules sanguins extravasés, les nuages d'hématosine interceptent en partie, tant ils sont confluents, le cours de la lumière destinée à éclairer ces pièces; mais, en exerçant une légère compression sur les lamelles de verre qui les recouvrent, on aperçoit sur le trajet des principaux vaisseaux d'énormes paquets de globulins clairs, ronds, d'un tiers plus petits que ceux du sang; des sphérules de même aspect se voient dans l'intérieur de plusieurs tubes vasculaires où elles sont réunies vers leurs terminaisons par petits groupes : il existe aussi vers les bords des lamelles des disques de graisse.

Le liquide contenu dans les poches de l'arachnoïde, et qui ressemble à du sang altéré, laisse voir :

1° Des globules de sang ou plats ou allongés en queue; ils sont donc déformés;

2° Beaucoup de fins granules;

3° Beaucoup de disques granuleux, de tous les volumes, dont quelques-uns de couleur brune contiennent plus de trente granulations;

4° Des globules de pus assez répandus, mais moins abondants que les cellules agminées;

5° Des carrés de cholestérine transparente;

6° Des cristaux trapézoïdes, bien accentués, de couleur d'écaille et que je crois formés par de l'hémato-cristalline;

7° De grandes sphères sans noyaux, de couleur hyaline, qui représentent de la graisse;

8° Des nuages d'hématosine rose;

9° Des écailles pavimenteuses ponctuées.

La pseudo-membrane formant le kyste ou l'étui de ces liquides est de nature celluleuse. Elle contient, moins les globules de pus et les cristaux de cholestérine, les mêmes produits que le liquide

que nous avons analysé à l'instant. On distingue en outre dans son épaisseur des boyaux vasculaires remplis de globules de sang ; ils semblent isolés et ne paraissent pas communiquer encore ni entre eux ni avec le feuillet pariétal de l'arachnoïde.

J'étudie aussi les macules jaunâtres qui se voient au-dessous de la fausse membrane à la face interne de la dure-mère ou mieux sur l'arachnoïde pariétale, et qui ressemblent à des plaques inflammatoires jaunâtres; elles sont toutes constituées par un élément fibrineux concret, et composées comme la fausse membrane mère : ce sont donc les premières couches de l'exsudation, et l'inflammation y a développé ses produits grenus comme dans tout le reste du produit extravasé.

I. Nous n'avons pas pu observer ce malade jour par jour comme nous avions été à même de suivre madame Angélique; mais il paraît, d'après les renseignements que nous avons recueillis sur M. Urbain, que l'encéphalite avait débuté aussi dans cette circonstance par des accidents comateux et par un seul hémisphère cérébral. Il avait éprouvé ensuite des périodes de rémittence, puis de nouvelles *attaques apoplectiques*, et finalement le travail inflammatoire du cerveau avait repris chez lui sa marche lente ; mais, dans les derniers temps de la vie de M. Urbain, l'hémisphère gauche de son cerveau commençait à participer à l'état d'inflammation de l'hémisphère cérébral droit qui avait été envahi en premier lieu : au demeurant, l'inflammation a dû constamment sévir dans ce cas encore dans le mode chronique.

II. On peut supposer que l'inflammation prit domicile dans l'hémisphère cérébral gauche vers les derniers mois de la cinquante-neuvième année, lorsque M. Urbain commença à donner tous les signes d'un délire très-actif et à devenir malpropre : l'influence de la paralysie se faisait certainement sentir d'une manière très-sensible vers les deux côtés de son corps, lorsqu'il nous fut confié cinq semaines avant sa mort; on peut donc affirmer que les deux côtés du cerveau étaient bien simultanément affectés d'inflammation alors, mais la maladie prédominait dans le lobe cérébral droit.

III. La manière dont la maladie avait débuté, sa longue durée, l'âge avancé du malade, nous portèrent à penser que les symptômes de paralysie devaient être rattachés dans ce cas à l'action d'une

encéphalite profonde et chronique, prédominant dans le lobe bral droit ; nous ne pûmes pas aller au delà par nos conjectu

IV. On n'aurait pas manqué de tirer parti autrefois de l'é rougeur et d'injection, de l'*aspect saignant* de l'élément co vis-à-vis de la région supérieure des lobules postérieur et mo lobe cérébral gauche où on notait aussi un commencement *mollissement*, pour établir que ce *ramollissement* devait êt nature inflammatoire, et que le ramollissement de couleu *meuse* de l'hémisphère cérébral droit avait dû se distinguer dans le principe par des teintes et par des caractères en tout blables : ces arguments méritent en effet d'être pris en co ration, mais l'analyse microscopique a prouvé d'une manièr péremptoire encore que l'inflammation avait régné pendant temps et au taux le plus considérable dans les foyers de ram sement de l'hémisphère cérébral droit de ce paralytique ; o donc espérer que les vérités de ce genre finiront par ne trouver de contradicteurs sérieux.

V. L'inflammation avait dû sévir aussi chez ce malade ave longue persistance sur les surfaces des deux cavités arac diennes, car on a rencontré dans ces cavités des poches ps membraneuses de grandes dimensions, et les globules du p trouvaient mêlés aussi en assez grande abondance, dans ce aux granules et aux disques agminés des blastèmes fibrin ce sont des vaisseaux enflammés qui ont fourni les élé qui ont donné naissance à tous ces produits secondaires. L mation des kystes devait remonter à une date bien ancienn leurs parois étaient vascularisées et épaisses de deux millim mais nul ne pourrait préciser l'époque où le produit plastiqu a servi à les former a dû s'échapper des vaisseaux arachnoïdi

CENT TRENTE-HUITIÈME OBSERVATION. — Pendant la jeunesse, abus des plaisirs vé et affections syphilitiques. Plus tard, douleurs considérées comme névralgiqu plus récalcitrantes et commencement de trouble dans les fonctions de l'intelli A quarante ans, attaques d'épilepsie qui finissent par revenir à des intervalles va et qui sont suivies à quarante ans et demi par un accès de manie. Embarras de gue, hémiplégie incomplète à gauche, symptômes de contracture de ce côté, ab presque complète de l'exercice intellectuel. Mort à quarante ans dix mois après jours de phénomènes convulsifs généraux, mais beaucoup plus intenses à gauch droite. — Vaste coagulation fibrineuse et noyaux fibreux dans la cavité arachnoïd droite, adhérence de la pie-mère cérébrale avec ce produit accidentel, d'une p avec le lobe cérébral droit, d'autre part. Vaste ramollissement de la substance g

de la substance blanche des lobules antérieur et moyen de ce même hémisphère; foyer d'encéphalite à l'état d'hépatisation violacée sur la face supérieure du lobule cérébral antérieur gauche.

M. Théodore, ancien employé aux finances, âgé de quarante et un ans, appartient à une famille richement posée dans le monde et qui lui a fait donner une éducation des plus complètes. Il a parfaitement répondu aux espérances de ses parents, a eu des succès brillants dans ses études, et a obtenu de bonne heure un emploi important, mais qui n'était point au-dessus de ses moyens.

Pendant toute sa jeunesse, il s'est livré à tous les plaisirs avec une sorte d'ardeur passionnée, a fréquenté de préférence des femmes de mœurs faciles et a contracté plusieurs fois la syphilis. Comme sa constitution était d'ailleurs saine et robuste, il n'attachait que peu d'importance aux affections vénériennes qui l'atteignaient, et n'en continuait pas moins son train de vie accoutumé.

Vers sa trente-huitième année, il a commencé à ressentir dans les quatre membres des *douleurs* dont la nature nous a été mal dépeinte, mais qui furent qualifiées de douleurs névralgiques, et qui lui rendirent l'existence très-pénible. Il dut suspendre ses travaux, se condamner à un repos presque absolu et se soumettre à une foule de médications énergiques : au bout d'un an, il se trouva moins souffrant et bientôt il se crut tout à fait débarrassé de ses douleurs musculaires, mais à peine quelques mois s'étaient-ils écoulés, qu'il recommença à accuser de nouvelles souffrances dans les bras, dans les jambes, dans différentes régions du corps, et, pour cette fois, les remèdes, tous les moyens de traitement auxquels on crut devoir recourir d'après les conseils des médecins les plus expérimentés de nos hôpitaux, ne lui procurèrent aucun soulagement : comme il luttait ainsi contre son mal avec plus ou moins de résignation, on s'aperçut, vers la fin de sa trente-neuvième année, que ses facultés intellectuelles tendaient à se déranger et que sa constitution, autrefois si forte, s'affaiblissait d'une manière rapide.

Vers le commencement de sa quarantième année, M. Théodore est renversé tout à coup par une espèce d'attaque à forme apoplectique, et saisi presque tout de suite de mouvements convulsifs généraux qui furent comparés à ceux de l'épilepsie. Ce premier accès se dissipa avec assez de rapidité; mais des accès convulsifs en tout semblables à celui qu'on avait d'abord observé écla-

tèrent plus tard à des intervalles variables en continuant à offrir la plus grande ressemblance avec les phénomènes de l'épilepsie. Quelques-unes de ces attaques furent longues et des plus violentes, car elles inspirèrent des craintes sérieuses pour l'existence du malade; mais, au bout du compte, elles se terminèrent, comme celles qui les avaient précédées, par le rétablissement de la sensibilité et par celui des mouvements volontaires. A partir de ce moment, les douleurs, dites *névralgiques*, disparurent spontanément. M. Théodore se prit à manger à chaque repas avec une sorte d'appétit vorace, et en très-peu de temps, non-seulement il répara son ancienne maigreur, mais il acquit encore un embonpoint peu ordinaire. La portée de son intelligence avait beaucoup diminué, et, tout en conservant à peu près les dehors d'un homme raisonnable, il était évident pour tout le monde qu'il s'avançait d'un pas rapide vers la démence.

A quarante ans et demi, à la suite de quelques attaques épileptiques ou épileptiformes, M. Théodore présenta tous les signes d'une violente exaltation maniaque. Refusant de se soumettre aux conseils et aux soins affectueux de ses proches, il s'abandonna à des emportements difficiles à réprimer, s'exposa à se blesser en escaladant les murailles d'un jardin, se fit arrêter par l'autorité, et sa famille prit le parti de le faire conduire à Charenton.

A peine était-il installé dans cet établissement, qu'il fut pris coup sur coup de violentes convulsions; les attaques séparées par des intervalles de plusieurs heures, et présentant en effet l'aspect des phénomènes de l'épilepsie, cessèrent seulement vers la fin du troisième jour; un état profond de stupidité, une oblitération presque absolue des facultés mentales; succéda aux phénomènes convulsifs; mais, au bout de quatre jours, M. Théodore put se faire habiller, se venir asseoir dans le voisinage de son lit et répondre à quelques-unes de nos questions.

Nous constatâmes tout d'abord l'affaiblissement de la mémoire. M. Théodore confesse que ses attaques convulsives ne lui causent aucune douleur, et qu'il n'en aurait même pas la conscience s'il ne lui arrivait pas de se trouver de temps à autre attaché dans son lit. Il est rentré dans ses habitudes de calme et ne conserve aucun ressen[illegible]ntre les personnes qui l'ont fait placer dans une maison [illegible]on est évidemment embarrassée. Il se tient

fort droit en marchant, mais il accuse dans tout le côté gauche du corps un état de faiblesse qui est devenu habituel; le bras et la main gauche sont en même temps affectés d'un commencement de rétraction qui rend encore leurs mouvements plus difficiles. La sensibilité tactile persiste dans toutes ces parties. Le côté droit n'est le siége d'aucun symptôme de paralysie : la santé générale est parfaite, l'ensemble des fonctions thoraciques et abdominales n'est pas troublé.

Au bout d'un mois de soins, les attaques spasmodiques sont moins fréquentes; les mouvements du côté gauche sont redevenus beaucoup plus faciles, mais la gêne de la prononciation n'a pas disparu. M. Théodore est reconnaissant des soins qu'on lui prodigue; il est poli, affectueux et emploie son temps soit à lire, soit à jouer, soit à causer avec les malades dont la compagnie obtient sa préférence.

Pendant le second mois, retour des phénomènes convulsifs. Souvent M. Théodore est obligé de garder le lit pendant des semaines entières, et, certains jours, on compte jusqu'à vingt attaques épileptiformes dans un intervalle de vingt-quatre heures. Il lui arrive encore de se lever, de pouvoir faire quelques pas dans le voisinage de son appartement, mais son bras gauche est le plus souvent roide et rétracté; la jambe correspondante n'est que faible. La prononciation est difficile. Il s'est formé en arrière, vers le coccyx, des escarres qui se cicatrisent pendant un intervalle de bien pour reparaître ensuite.

Le troisième mois se passe péniblement. Les attaques d'épilepsie sont intenses, nombreuses, accompagnées de fièvre, d'un danger imminent. Très-souvent M. Théodore reste pendant vingt-quatre heures sans recouvrer sa connaissance, sans rien avaler; il salit son lit et sent à peine les cataplasmes irritants dont on entoure ses jambes. Une saignée pratiquée dans ce moment ne change rien au danger de sa situation.

La vie s'éteint au commencement du quatrième mois.

Trois jours avant la mort, les accès convulsifs épileptiformes se répètent à tout bout de champ. M. Théodore est sans connaissance et étendu sur le dos : son bras gauche est roide, contracté, serré contre le thorax; il imprime à peine de légers mouvements spontanés à sa jambe gauche.

Lorsque les convulsions éclatent, la tête se porte fortement à gauche et en arrière, le bras qui était auparavant rétracté s'étend subitement et mécaniquement, puis des secousses saccadées l'agitent avec violence. La jambe gauche est agitée par des secousses analogues. Les convulsions sont bien moins intenses dans le côté droit, mais les muscles des membres y obéissent pourtant à des contractions automatiques.

Survient-il quelques instants de répit, le bras gauche reprend sa position d'immobilité et de contracture; la volonté déplace encore le bras et la jambe du côté droit, mais les facultés intellectuelles restent comme frappées d'une complète oblitération.

Il ne s'est plus présenté aucun phénomène nouveau pendant les cinquante heures qui ont annoncé le terme de l'existence; la violence des convulsions a été en diminuant, mais les convulsions ont persisté sous la forme de spasmes jusqu'à la fin de la vie.

Autopsie cadavérique. — Le crâne offre un beau développement; son épaisseur est d'à peu près huit millimètres sur la région frontale et à l'occiput. La face interne des os est partout injectée d'une manière notable dans toute l'étendue de la voûte crânienne. Le pariétal gauche est creusé du côté de la dure-mère, et loge dans une espèce de cavité aréolaire un volumineux bourgeon celluleux qui paraît implanté sur les enveloppes membraneuses sous-jacentes.

Partout la surface extérieure de la dure-mère est recouverte par un suintement piqueté de gouttelettes de sang qui la font paraître très-injectée.

A droite, on éprouve quelque difficulté lorsqu'on cherche à pénétrer avec le bistouri dans l'intervalle des deux feuillets arachnoïdiens : et on s'aperçoit aussitôt que la cavité de l'arachnoïde est comme oblitérée de ce côté par un produit morbide d'un volume considérable.

En effet, la face supérieure du lobule postérieur droit est recouverte par une matière plastique comme albumineuse qui se sépare sans difficulté en cet endroit de l'arachnoïde pariétale et de l'arachnoïde cérébrale, mais il n'en est plus ainsi au fur et à mesure qu'on s'éloigne de la région occipitale.

En effet, vis-à-vis du lobule moyen et du lobule antérieur, ce produit accidentel est intimement soudé, en bas comme en haut, aux feuillets arachnoïdiens, de sorte que la dure-mère, le corps

étranger, l'arachnoïde, la pie-mère cérébrale, ne représentent plus qu'une sorte de tampon unique et volumineux de couleur rougeâtre.

En disséquant les parties malades, on constate que le produit accidentel est en grande partie fibrineux, comme charnu, dur et résistant. En outre, il existe au sein et dans l'épaisseur de cette vaste coagulation deux petits noyaux dont la nature ne semble plus être fibrineuse. L'un d'eux correspond au lobule antérieur et n'est pas éloigné de la scissure de Sylvius, l'autre correspond à l'union du lobule moyen et du lobule postérieur. Ces petits noyaux ont un aspect jaunâtre, ils sont durs comme certains produits fibreux, crient sous le tranchant du scalpel, se déchirent inégalement par une forte compression et atteignent presque chacun le volume d'une petite noisette.

La portion de la pie-mère qu'on parvient à enlever sur le lobule postérieur droit est vivement injectée à sa surface interne.

Vis-à-vis le reste de ce même lobe cérébral, c'est-à-dire à la partie moyenne et vers la région antérieure, la pie-mère ne peut plus être séparée des circonvolutions cérébrales et la pulpe nerveuse a subi à peu près partout un ramollissement très-prononcé.

Ce ramollissement n'intéresse pas seulement la substance grise qui est en contact avec la plaque précédemment étudiée, il pénètre profondément dans l'épaisseur du lobule antérieur et du moyen, dont on peut étendre les substances par la seule pression du doigt, sous forme d'une bouillie humide.

Le lobule postérieur n'est pas ramolli, mais la substance grise y a pris une teinte rosée, et la substance blanche y est traversée par de nombreux vaisseaux remplis de sang.

Du côté gauche, la cavité de l'arachnoïde est vide et à l'état normal; seulement, vis-à-vis de la partie moyenne du lobule antérieur, dans l'étendue de vingt-quatre millimètres à peu près, les deux feuillets arachnoïdiens sont intimement collés l'un à l'autre et comme soudés à la circonvolution sous-jacente.

Ce lobule est en effet le siége d'un foyer inflammatoire à l'état d'hépatisation qui correspond à l'espèce de soudure qui s'est effectuée entre les lames de l'arachnoïde; il est caractérisé par la transformation de la substance grise en un tissu rougeâtre comparable

à de la chair fraîche. A la profondeur d'un centimètre à peu près, la substance nerveuse reprend sa couleur normale, et le ramollissement ne s'est point encore emparé du foyer inflammatoire qui occupe plus de deux centimètres en largeur.

Les différentes parties de cet hémisphère sont examinées en détail; la substance grise présente partout un liseré rosé très-marqué, tandis que la blanche est le siége d'une injection qui se manifeste sur chaque tranche que l'on coupe dans sa profondeur par le suintement d'une abondante rosée sanguinolente.

Les membranes sont arborisées et injectées sur la protubérance annulaire et sur le cervelet. Ce dernier organe ne présente qu'une fermeté médiocre et sa substance grise est d'un rose très-animé.

Le canal qui loge la moelle épinière ne présente rien à noter; les enveloppes de cette même moelle ne sont ni rouges ni congestionnées; la substance nerveuse elle-même s'éloigne peu de son état normal, seulement sa substance grise est généralement peu résistante sans être précisément ramollie.

Il s'est formé, à droite comme à gauche, quelques adhérences pseudo-membraneuses entre les feuillets des plèvres; ces brides cellulaires remontent à une date fort éloignée.

Les deux poumons sont vastes, mais violacés, mous, gorgés de sang noir et de sérosité trouble dans leur portion déclive. Cette apparence de splénisation avec infiltration aqueuse paraît dater de la période de l'agonie.

Le volume du cœur ne présente rien d'extraordinaire; les parois des deux cavités droites sont amincies; ces cavités contiennent des tampons de fibrine coagulée.

Le foie est volumineux et gorgé de sang; son tissu est sain.

La rate est petite, exempte d'altération.

L'estomac contient dans sa cavité un reste de boisson aqueuse; il paraît sain dans toute son étendue.

Les autres portions du canal alimentaire sont explorées dans toute leur étendue; rien n'y indique un état pathologique.

L'appareil urinaire est dans l'état le plus normal.

I. La manifestation des symptômes de paralysie avait été précédée, chez M. Théodore, par des *douleurs dites névralgiques* difficiles à supporter, et par l'explosion réitérée de fortes *attaques* à forme

épileptique : les choses se passent quelquefois de la sorte dans un certain nombre de cas d'encéphalites profondes, même lorsque les enveloppes membraneuses de l'encéphale ne participent pas au travail inflammatoire.

II. Cependant il serait très-possible que l'action d'un agent de nature spécifique eût contribué à faire naître sur ce malade et les sensations douloureuses qui ont d'abord attiré l'attention des médecins et les attaques convulsives qui l'ont si fortement ébranlé, car la combinaison d'un pareil ensemble de phénomènes n'est rien moins que rare dans les cas d'affections vénériennes invétérées, et il a été constaté que M. Théodore avait été très-souvent atteint de syphilis : d'un autre côté, le produit jaunâtre, dur, comme fibreux, moulé sous la forme d'un *noyau*, qui occupait le centre du tampon fibrineux, dans la cavité arachnoïdienne droite de ce paralytique, nous paraît avoir une grande ressemblance avec les *gommes* dites vénériennes; on pourrait donc être tenté d'admettre que le développement de l'inflammation avait pu être occasionné dans cette circonstance par l'action de l'agent syphilitique.

III. Si on adoptait cette supposition, on serait libre de supposer aussi que le travail inflammatoire avait pu débuter par les vaisseaux et le tissu des méninges, et s'avancer ensuite de dehors en dedans en atteignant jusqu'à la substance cérébrale, il n'est pas douteux que le virus syphilitique exerce souvent d'abord son action sur les tissus de nature fibreuse.

IV. Mais, quel qu'ait été le point de départ et d'origine de la phlegmasie, il est venu un moment, en définitive, où l'inflammation a siégé simultanément et dans les enveloppes membraneuses du cerveau et dans la substance cérébrale, car il est bien évident que les altérations qui ont été observées dans chacune de ces parties, sur M. Théodore, n'ont pu s'y produire que sous l'influence d'une phlegmasie : nous ne croyons donc pas devoir insister davantage sur une pareille vérité, et l'existence d'un double foyer d'encéphalite ne sera, bien certainement, dans ce cas, niée par personne.

V. Les phénomènes comateux et les différents phénomènes musculaires qui se sont produits avec tant de véhémence et avec une si grande persistance sur la fin de la vie de M. Théodore semblaient indiquer que le travail de l'inflammation se ranimait avec

une énergie toute particulière pendant cette période. L'état de rougeur inflammatoire où l'on a trouvé le lobule antérieur gauche du cerveau et presque toute la substance corticale du lobule postérieur droit, puis la substance corticale du cervelet, puis la substance grise du prolongement rachidien, est venu prouver, au moment de l'autopsie, que l'inflammation s'était effectivement emparée, en dernier lieu, de toutes ces régions : il n'est donc pas étonnant que les phénomènes fonctionnels aient affecté dans ce moment des caractères d'une si haute gravité.

VI. M. Théodore avait consulté de bonne heure plusieurs médecins éclairés; il n'avait pas été sans leur parler de la manière plus que légère dont il avait soigné, étant jeune, ses nombreuses affections vénériennes; on peut donc supposer qu'on n'avait point négligé de le soumettre au traitement antisyphilitique lorsqu'il avait commencé à souffrir de ses douleurs récalcitrantes et à éprouver des attaques convulsives : il nous semble manifeste toutefois que ce genre de traitement était tout à fait indiqué dans cette période de sa maladie, et, si on crut devoir s'abstenir de le mettre en usage à Charenton, c'est que l'encéphalite fut jugée trop avancée pour rétrograder dès le moment où M. Théodore mit pour la première fois les pieds dans cet établissement.

CENT TRENTE-NEUVIÈME OBSERVATION. — Pendant plus de trente-cinq ans, démence calme avec liberté entière des mouvements volontaires. A soixante-neuf ans, démarche moins sûre et plus lente, difficulté à monter, progrès de la démence. Au commencement de la soixante-dixième année, augmentation de la faiblesse musculaire dans tout le côté gauche, puis perte de connaissance avec paralysie momentanée de la sensibilité et du mouvement à gauche; au bout de quelque temps, retour incomplet du mouvement dans le côté paralysé, mais dépérissement graduel et mort. — Plusieurs petits foyers d'encéphalite cicatrisés au centre du bulbe rachidien; un foyer d'encéphalite chronique à la superficie du lobe droit du cerveau; injection capillaire très-prononcée de tous les points de cet hémisphère, injection de l'hémisphère gauche. — *Études microscopiques*.

Madame Clare, âgée de soixante-dix ans, veuve et sans enfants, est atteinte de démence et séquestrée depuis près de trente-sept ans. Pendant ce long intervalle, ses habitudes de calme et de douceur ne se sont jamais démenties, et l'oblitération des facultés intellectuelles est restée stationnaire, mais ses conceptions étaient on ne peut plus restreintes. Chaque jour, après avoir pris son repas du matin, elle se promenait pendant quelques heures sous

le même couvert d'arbres, en tortillant avec les doigts les coins de son mouchoir, s'imaginant faire de la toile ou moudre du grain. Lorsqu'on lui adressait quelques paroles obligeantes, elle y répondait d'un ton poli; elle manifestait seulement de l'impatience lorsqu'on parlait d'arracher les fleurs ou de maltraiter les animaux. Elle répétait alors plusieurs fois tout de suite : « Cela n'est pas bien, mon bon papa. »

A l'heure du dîner, elle rentrait d'elle-même s'asseoir auprès d'une petite table où elle aimait à voir régner la propreté, et, après avoir mangé d'une manière convenable, elle se reposait pendant quelques minutes sur son fauteuil, en tortillant de nouveau les bouts de sa serviette et en s'imaginant faire de la farine pour les malheureux; elle recommençait ensuite à parcourir son sentier habituel, sans prendre aucune part à tout ce qui se faisait autour d'elle, et sans manifester ni peine ni ennui de sa captivité.

Sa démarche était lente et posée, mais très-sûre; les mouvements des bras et des doigts s'accomplissaient avec aisance, la prononciation ne trahissait aucune gêne de la langue, la constitution était forte et même surchargée d'embonpoint.

Dans le cours de sa soixante-neuvième année, madame Clare semble menacée certains jours de suffocation; sa figure prend, au moment de la digestion, une teinte cramoisie, et la somnolence la gagne aussitôt qu'elle est assise.

Sa femme de chambre trouve qu'elle vieillit rapidement et que les forces de sa maîtresse ne sont plus en rapport avec le volume de ses membres. Madame Clare marche lourdement, elle demande à se reposer et à s'asseoir à chaque instant, elle ne peut plus monter seule sur son lit ni soulever ses pieds à la hauteur des marches, lorsqu'elle se propose de monter d'un étage à l'autre. Elle remue ses bras sans difficulté et prend elle-même sa prise de tabac; elle continue à rouler les bouts de ses fichus pour *faire de la farine ou du pain;* son intelligence s'oblitère de plus en plus. (Application de sangsues à l'anus.)

Vers le milieu de sa soixante-dixième année, madame Clare paraît atteinte d'un commencement d'hémiplégie à gauche; elle penche de ce côté pendant ses promenades, remue sa jambe gauche avec plus de lenteur que l'année précédente, ne se sert plus de sa main gauche avec la même prestesse que par le passé. Embar-

ras des lèvres et de la parole, besoin incessant de sommeil, apathie de l'intelligence et de la volonté toujours croissante. (On applique de nouveau des sangsues au siége, on a recours à l'usage des purgatifs et des bains de pieds.)

Même état pendant deux mois. A soixante-neuf ans huit mois, perte subite de connaissance avec abolition des mouvements volontaires et de la sensibilité dans tout le côté gauche, accélération et développement du pouls. (Forte saignée du bras, sinapismes, boissons laxatives.)

Le lendemain de cet accident, la connaissance est rétablie et la sensibilité moins obtuse, mais la paralysie du côté gauche persiste, parole lente et embarrassée, commissure labiale droite abaissée, accélération du pouls, air d'étonnement dans le regard. (Diète, limonade purgative, applications révulsives aux mollets.)

Au bout de quatre jours, mieux sensible. État naturel du pouls, physionomie épanouie, possibilité de remuer le bras gauche, déglutition facile : madame Clare reste levée et assise sur un fauteuil pendant plusieurs heures.

Au bout de quinze jours, elle recommence à faire quelques promenades dans son appartement, mais tout le côté gauche est très-affaibli.

A soixante-neuf ans dix mois, la jambe et le pied gauche offrent le soir une teinte bleuâtre très-prononcée et un commencement d'œdème, les digestions sont pénibles, les chutes fréquentes ; on craint l'invasion d'une gangrène des orteils et les pieds sont frottés plusieurs fois par jour avec un liquide stimulant ; madame Clare ne sort plus de son lit.

Au bout de treize jours, affaiblissement notable ; la couleur bleue remonte maintenant jusqu'à la hanche du côté gauche et c'est à peine si cette dame peut avaler quelques cuillerées de vin sucré et de bouillon. La mort a lieu sans secousse, après quelques heures de somnolence.

Autopsie cadavérique. — La face est très-ample, la tête d'une extrême petitesse.

Les os du crâne sont épais et on aperçoit à l'intérieur du frontal un dépôt calcaire qui refoule le cerveau en arrière.

La dure-mère est saine ; les cavités de l'arachnoïde ne contiennent point de sérosité.

Le cerveau offre à peine les deux tiers du volume d'un cerveau ordinaire. Les lobules, les circonvolutions de cet organe, sont d'une exiguïté remarquable ; le corps calleux, les pédoncules, la protubérance annulaire, les corps striés, les couches optiques, sont ou incomplétement développés, ou comme rapetissés par l'atrophie.

La pie-mère est mince, exempte d'injection, facile à détacher des replis circonvolutionnaires.

A droite, vers le milieu de la scissure de Sylvius, cette membrane refuse pourtant de se séparer de la substance cérébrale et elle réfléchit dans une étendue de quatre centimètres une teinte jaunâtre remarquable.

Lorsqu'elle a été disséquée avec soin, on s'aperçoit qu'il existe sur la face externe du lobule cérébral antérieur et du lobule moyen un foyer de ramollissement considérable. Ce foyer se distingue par la teinte ocreuse de la substance grise qui est facile à écraser, et qui se trouve comme pénétrée sur toute cette région par un liquide aqueux trouble. La substance blanche, voisine de ce foyer, est parsemée de vaisseaux nombreux, injectés, presque ecchymosée.

Les sections que l'on pratique dans les différents points de ce même hémisphère donnent lieu à l'écoulement d'une quantité innombrable de gouttelettes de sang, et tel est le degré de réplétion des petits vaisseaux sur une foule de points du centre ovale de Vieussens, que leur rapprochement y forme des espèces de *taches rosées* avec suffusion sanguine.

L'injection des capillaires sanguins est également poussée très-loin dans toute la substance médullaire de l'hémisphère gauche; mais elle est cependant beaucoup moins intense que du côté droit.

Le cervelet contient beaucoup de sang; la protubérance est dure et comme ratatinée.

Il existe au centre du bulbe rachidien, non loin de la protubérance, un groupe de petits foyers cicatrisés et lenticulaires ; ces petites cavités sont vides et tapissées par une membrane celluleuse de couleur de brique [1].

Le cœur est mou et surchargé de graisse; les valvules ventriculaires ne sont que rugueuses.

[1] Les détails de ce fait ont été recueillis par M. Lesseré, élève interne.

Les poumons, les plèvres, les organes digestifs, sont jugés sains.

Toute l'aorte abdominale est oblitérée par des dépôts crétacés, et convertie en une sorte de tuyau étroit et cassant; les conduits artériels qui portent le sang aux membres abdominaux sont également oblitérés en partie par l'accumulation du phosphate calcaire dans leur épaisseur.

Les muscles de la jambe et du pied gauche étaient imbibés de sang noir, mais non encore gangrénés.

Etudes microscopiques. — Sous la lentille microscopique, le liquide qui suinte de la substance corticale ramollie offre une apparence séreuse. Il charrie une foule de globules sanguins déformés et grisâtres, des courants de granules moléculaires, compactes, des disques agminés peu nombreux, mais d'un volume énorme, des grumeaux de matière cérébrale désorganisée.

Par le repos, il se précipite de ce liquide un assez grand nombre de lamelles de cholestérine et des cristaux à forme de losange qui nous paraissent formés par de l'hémato-cristalline : plusieurs de ces cristaux réfléchissent une couleur de sucre d'orge ou de cornaline très-marquée, et on est sûr de les retrouver dans tous les endroits où le liquide tire sur la couleur de bistre.

Le détritus de la substance corticale présente en outre des tronçons de fibres cérébrales et quelques globules de pus disséminés, mais faciles à reconnaître à leur teinte grisâtre et à la saillie de leurs noyaux.

Les études microscopiques répétées sur une foule de préparations donnent toujours les mêmes résultats.

I. L'étroitesse des facultés intellectuelles avait été attribuée, du vivant de cette dame, à un dérangement accidentel du cerveau, et datant d'une époque éloignée de la naissance; mais l'exiguïté régulièrement uniforme qu'ont offerte ici, au moment de l'autopsie, toutes les parties qui concourent à la formation de l'appareil nerveux encéphalique doit faire penser maintenant que l'intelligence de madame Clare ne s'était jamais élevée au taux ordinaire, et que cette malade avait toujours été imbécile. Le caractère des altérations qui se sont produites et dans le centre du bulbe rachidien et à la surface de l'hémisphère droit pendant la vieillesse de cette

dame explique d'ailleurs très-bien les accidents qui ont été notés alors du côté des mouvements.

II. On doit se rappeler d'abord que madame Clare a manifesté vers la soixante-neuvième année un *affaiblissement persistant et égal* des deux membres abdominaux, qu'elle ne pouvait plus monter seule sur son lit, monter les escaliers, et que cet état de faiblesse contrastait avec le volume de ses muscles : ces symptômes sont ordinairement le résultat de la formation, soit d'une lésion double du cerveau, du cervelet, de la protubérance annulaire, du bulbe rachidien, soit de la formation d'une lésion centrale de quelques-unes de ces parties ; or on doit accuser le groupe des foyers lenticulaires existant chez cette malade au centre de la moelle allongée d'avoir provoqué l'espèce de lourdeur qui a pesé alors sur les principaux mouvements, car on n'a point découvert d'autres altérations centrales dans l'encéphale, et l'état avancé de cicatrisation de ces petites cavités indique qu'elles avaient certainement plus d'une année de date ; mais, dans le principe, elles ont dû correspondre à des foyers d'encéphalite.

III. L'altération beaucoup plus importante qui avait pris naissance vers la *scissure de Sylvius droite* sur cette malade doit être accusée de même d'avoir provoqué l'*hémiplégie* qui attira l'attention des médecins pendant les six derniers mois de la vie, et qui siégeait du *côté gauche*. C'est en effet le seul désordre local qui existât dans l'hémisphère droit, et ses caractères anatomiques indiquent qu'il ne devait être ni très-récent ni très-ancien. Ce foyer devait dater de quelques mois, par la raison que la pie-mère avait eu le temps de se souder fortement à la surface des circonvolutions cérébrales, que les teintes de l'hématosine avaient eu le temps de jaunir, que le blastème trouble qui infiltrait la substance corticale ramollie contenait des globules de sang déformés, des globules de pus et des cristaux de cholestérine, et, si madame Clare eût continué à vivre, il y a tout à parier que des fibrilles de tissu cellulaire eussent pris naissance au milieu des produits qui viennent d'être passés en revue : on doit donc bien regarder comme certain que la manifestation de l'hémiplégie a dû se lier à la formation de ce foyer.

IV. Quant à son origine inflammatoire, elle n'est pas susceptible d'être contestée ; la présence du pus, des grands globules agminés,

de la matière colorante et des globules du sang dans cet endroit, l'état de désorganisation où a été trouvée la substance corticale, ne peuvent laisser subsister aucun doute à cet égard; ce fait doit donc bien être classé parmi les encéphalites locales chroniques.

V. Tous les capillaires qui distribuent le sang à la substance médullaire de l'hémisphère droit étaient en outre beaucoup plus injectés que ceux du côté gauche; l'hémisphère correspondant au foyer inflammatoire était donc devenu comme un centre de fluxion permanente, et, si madame Clare eût encore vécu pendant quelque temps, il se serait probablement formé des petits foyers de *ramollissement* sur tous les emplacements où l'on a noté la présence de *taches comme pétéchiales*, et, à la longue, ces petits ramollissements eussent été remplacés à leur tour par des cavités lenticulaires; mais ces petites extravasations n'avaient dû prendre naissance que dans les derniers instants de l'existence.

CENT QUARANTIÈME OBSERVATION. — A quarante-huit ans, attaques d'épilepsie et accès de manie consécutifs; jusqu'à soixante-douze ans, accès convulsifs rares, longs intervalles de raison. A soixante-treize ans, attaques convulsives fréquentes, hallucinations de la vue et de l'ouïe, bientôt commencement de démence. A soixante-seize ans, état d'enfance et de malpropreté, défaut d'équilibre dans les mouvements des bras, démarche mal affermie, sensibilité générale émoussée, continuation de l'épilepsie; mort causée par une inflammation pulmonaire. — Deux foyers d'encéphalite chronique à la surface inférieure des lobules postérieurs du cerveau, avec ramollissement de la substance corticale, accumulation de sérosité dans les ventricules latéraux et dans l'épaisseur du septum ventriculaire, ossification des artères, à la surface des hémisphères cérébraux.

M. Antoine, âgé de soixante-seize ans, ancien soldat des armées républicaines, a été admis de bonne heure à l'hôtel des Invalides, où il s'est d'abord très-bien porté. Vers l'âge de quarante-huit ans, il est devenu sujet à des accès d'épilepsie, à des accès de violence, et on s'est vu forcé de le faire conduire à Charenton. Jusqu'à sa soixante-douzième année, ce malade n'a été que rarement atteint par ses attaques convulsives; mais, chaque fois qu'elles éclataient, il cessait de dormir, se livrait aux actions les plus désordonnées, tenait les propos les plus déraisonnables et ne rentrait dans ses habitudes de calme qu'après douze ou quinze jours d'excitation. Presque toujours, pendant cette période, on était obligé de le maintenir dans sa cellule ou de lui fixer les bras sur les côtés du

corps à l'aide d'une camisole de force. Dans l'intervalle des accès, il était doux, raisonnable, disposé à se faire bien venir de ses camarades, mais un peu enclin à la tristesse.

Dans le cours de la soixante-treizième année, M. Antoine a presque toujours deux accès d'épilepsie par mois; ses accès de manie sont moins longs et moins violents que par le passé, mais le délire s'accompagne maintenant d'hallucinations qui font dire à ce malade qu'il est entouré de personnages fantastiques et qu'on lui adresse des injures.

En avançant en âge, M. Antoine perd peu à peu l'habitude de se soigner; il peut encore, dans ses périodes de calme, rendre quelques services aux infirmiers, mais son intelligence est très-bornée et sa mémoire notablement affaiblie : on ne remarque encore aucun affaiblissement dans les actes musculaires dépendants de la volonté; les attaques d'épilepsie tendent à se rapprocher.

Pendant les six derniers mois de la vie, les progrès de la démence ont été rapides, et l'association des idées avait cessé d'avoir lieu même dans l'intervalle des accès d'épilepsie; M. Antoine ne quittait plus l'infirmerie et sa démarche était devenue lente et pénible; très-souvent il répandait en mangeant une partie de sa nourriture sur ses habits et il ne pouvait plus tenir ses bras dans un équilibre convenable; il lui arrivait fréquemment aussi de n'avoir pas le sentiment de ses besoins, et de salir son lit et ses vêtements : sa mort parut hâtée par une affection des organes respiratoires.

Autopsie cadavérique. — Crâne petit, mais régulièrement conformé, trente grammes environ de sérosité dans chaque cavité de l'arachnoïde cérébrale.

Sur les côtés de la grande faux du cerveau, la pie-mère qui recouvre les régions supérieures et convexes des lobes moyens donne naissance à deux énormes bourgeons d'apparence fibreuse; ces espèces de végétations se sont frayé une issue à travers les fibres de la dure-mère, et sont maintenant logées dans l'épaisseur du tissu osseux de la voûte crânienne.

Les vaisseaux de la pie-mère cérébrale sont dilatés et cassants; on aperçoit de distance en distance, sur leur trajet, des espèces d'anneaux jaunâtres qui indiquent qu'ils ont subi un commencement d'incrustation calcaire. Le réseau celluleux de cette mem-

brane est généralement infiltré de sérosité et sa trame présente partout une très-grande force de résistance.

Vers la face inférieure de chaque lobule cérébral postérieur, dans une étendue de vingt-six à vingt-huit millimètres d'avant en arrière, de douze millimètres transversalement, la face interne de la pie-mère est intimement soudée à la convexité d'une circonvolution. Lorsqu'on fait des efforts pour détacher les méninges adhérentes sur ces points à la substance nerveuse, on enlève avec leur trame une couche épaisse de substance corticale d'une apparence presque liquide et d'une couleur bistrée.

Lorsqu'on attaque avec le manche d'un scalpel le fond ulcéré des circonvolutions où ces adhérences avaient pris naissance, on en détache dans une profondeur d'environ dix millimètres une bouillie jaunâtre, grenue et comme pulpeuse; là où le ramollissement cesse d'être appréciable, la substance nerveuse semble pécher, au contraire, par un excès de consistance; mais elle reprend bientôt sa consistance normale.

La substance corticale est soigneusement examinée sur tous les autres points de la masse encéphalique; elle semble partout moins ferme et plus injectée que dans l'état sain, mais elle n'y est pas désagrégée.

La substance médullaire est humide; elle se laisse facilement ramollir par la pression des doigts.

Les ventricules latéraux sont très-dilatés; ils contiennent près de cent grammes de sérosité.

Il existe une cavité assez considérable entre les deux lames du *septum ventriculaire*, où l'on constate la présence d'une certaine quantité de sérosité.

La membrane qui tapisse les grands ventricules est dénuée de consistance et facile à enlever par le frottement.

Le cervelet est sain; on aperçoit pourtant au centre de son lobule droit une tache de couleur de rouille due à une infiltration sanguine.

On ne découvre aucune altération dans la protubérance annulaire, la moelle allongée et la moelle spinale.

Toute la région pariétale de la plèvre droite est tapissée par une fausse membrane ancienne, épaisse et d'apparence aponévrotique; le poumon correspondant est dans un état très-avancé d'hépatisation.

tion brune, et à l'état de suppuration grise sur certains points.

Le poumon gauche laisse suinter lorsqu'on le divise une quantité énorme de sérosité spumeuse.

Le cœur est robuste, mais à peu près sain. Les organes contenus dans la cavité abdominale sont passés tour à tour en revue ; ils sont exempts d'altération.

I. Les adhérences circonscrites qui s'étaient établies sur ce vieux militaire entre la face interne de la pie-mère et un certain nombre de circonvolutions appartenant aux deux lobules cérébraux postérieurs ressemblaient à celles qu'on rencontre si souvent, mais sur des surfaces beaucoup plus étendues, chez la plupart des sujets affectés de périencéphalite chronique diffuse. Les emplacements de la substance corticale *ramollie* offraient aussi, dans ce cas, un aspect et des teintes qui ne s'observent que dans les encéphalites déjà anciennes : on ne doit donc pas balancer à rattacher les foyers qui existaient dans le cerveau de ce malade à la longue persistance d'un travail inflammatoire local.

II. Il est facile de s'expliquer, à présent, pourquoi les mouvements volontaires de cet invalide n'ont été qu'*affaiblis*, et pourquoi ils l'ont été à peu près au même degré des deux côtés du corps : c'est que les foyers ne pénétraient dans la substance corticale qu'à une faible profondeur, qu'ils s'étaient établis d'une manière graduelle, et qu'ils offraient à droite et à gauche les mêmes dimensions. Mais, comme la démarche des déments et de beaucoup de vieillards est souvent chancelante, il eût été difficile, dans cette circonstance, de diagnostiquer l'existence des foyers d'encéphalite locale dont nous avons indiqué les proportions.

III. Faut-il rattacher aussi la manifestation des attaques d'épilepsie à la formation de ces deux foyers d'encéphalite? Cela ne me semble pas permis, par la raison que pendant plus de vingt-neuf ans la répétition des accès convulsifs n'a jamais été accompagnée d'aucun symptôme de paralysie, et qu'il n'en eût pas été ainsi, si, pendant ce long intervalle, la substance corticale eût été le siége d'un travail inflammatoire permanent : il nous semble vraisemblable aussi qu'après une durée de trente ans les foyers qui ont été observés dans le cerveau de ce dément n'auraient pas manqué de se présenter, au moment de l'autopsie, sous un tout autre aspect :

donc ces foyers ont dû se former *tardivement*, et sous l'influence répétée des congestions capillaires qui menacent si souvent, au fort des accès convulsifs, l'existence des épileptiques.

IV. Il faut attribuer aussi à l'influence d'un travail inflammatoire et l'état de mollesse où se trouvait, dans ce cas, la surface des cavités ventriculaires et l'abondante production des liquides qui distendaient jusqu'à la cavité du *septum lucidum*; enfin il est de toute évidence que ces derniers désordres eussent suffi à eux seuls pour porter une atteinte sérieuse aux fonctions des agents musculaires.

DEUXIÈME SÉRIE

DES CAS OU LES FOYERS DE L'ENCÉPHALITE LOCALE CHRONIQUE SONT A L'ÉTAT DE RAMOLLISSEMENT AVEC MÉLANGE D'UNE CELLULOSITÉ COMME TOMENTEUSE.

Au bout d'un certain laps de temps, les foyers inflammatoires qui ont commencé par être à l'état de simple ramollissement se trouvent pénétrés par une quantité de *plasma* considérable; on voit alors dans le *magma* du ramollissement des traînées d'un liquide crémeux teint de sang, des flocons détachés de substance cérébrale, des filaments vasculaires et des pellicules filamenteuses de tissu fibrillaire.

Quand on soumet à l'analyse microscopique le contenu des foyers morbides, on s'assure tout de suite des vérités suivantes :

1° Le liquide crémeux doit son aspect d'émulsion à l'abondance des granules moléculaires, des cellules granuleuses et quelquefois des sphères graisseuses qui contribuent à l'épaissir; il représente un blastème fibrineux liquide chargé de produits secondaires;

2° La trame cérébrale non encore disgrégée est comme farcie par une innombrable quantité de ces granules et de ces disques granulés;

3° Les filaments et les pellicules qui se trouvent mêlés aux fibres cérébrales disgrégées ou non encore disgrégées sont formés par de la lymphe plastique nouvellement coagulée, servant de blastème solide à des granulations;

4° Ils sont comme saupoudrés de myriades de granules et de

cellules granulées; ces derniers produits sont colorés en jaune serin ou de couleur de brique; ce sont eux qui donnent au ramollissement les teintes jaunâtres ou roussâtres qui le distinguent quelquefois;

5° Les vaisseaux n'existent pas dans toutes les régions du foyer; là où on les découvre, ils sont souvent dilatés, tortueux, remplis de globules sanguins, criblés à l'extérieur de granules et de disques granuleux;

6° Les fibres cérébrales et les corpuscules nerveux que le ramollissement a rendus libres nagent au milieu des autres produits inflammatoires au-dessous des lamelles qui servent à protéger les pièces qu'on étudie;

7° Ils s'y rencontrent pêle-mêle avec des globules sanguins, des globules de graisse et parfois avec des lamelles de cholestérine de grandes dimensions et très-abondantes;

8° C'est surtout après l'immersion des foyers dans de l'alcool affaibli que cette cholestérine se précipite abondamment sur certains individus;

9° Des cristaux d'hémato-cristalline de forme trapézoïde, de couleur d'écaille ou d'acajou, existent de temps à autre aussi au sein de ces foyers.

CENT QUARANTE ET UNIÈME OBSERVATION. — Constitution athlétique, abus des plaisirs vénériens, du tabac et des liqueurs fermentées; à quarante-huit ans, gêne de la parole, affaiblissement passager des quatre membres avec prédominance de la paralysie à gauche, affaiblissement de la mémoire; disparition de la paralysie, progrès de l'amnésie, délire ambitieux, folie passagère; à cinquante et un ans, symptômes de faiblesse musculaire à droite, hémiplégie bien plus marquée à gauche, démence calme, santé d'ailleurs parfaite; à cinquante et un ans sept mois, attaque apoplectiforme avec phénomènes convulsifs et prédominance de la paralysie et des convulsions à gauche; à partir de ce moment, déglutition difficile, immobilité des membres du côté gauche, faiblesse du côté droit, abolition des facultés intellectuelles. Mort à cinquante-deux ans, à la suite d'une nouvelle attaque semi-comateuse. — Cicatrice celluleuse ancienne sur le lobe droit du cervelet, dans la moitié droite de la protubérance annulaire et sur le lobule antérieur de l'hémisphère cérébral gauche; conversion de l'hémisphère cérébral droit en une sorte de bouillie crémeuse mélangée par endroits à un tissu cellulaire fin et comme cotonneux. — Granules moléculaires et cellules granulées innombrables, soit dans le liquide crémeux, soit dans la substance cérébrale ramollie, disgrégation des fibres cérébrales; fibres celluleuses bien caractérisées et réunies en membranes saupoudrées de granules moléculaires et de disques granuleux, au sein de la substance nerveuse ramollie, structure celluleuse des cicatrices offrant la couleur chamois.

M. Félix, âgé de cinquante-deux ans, célibataire, lieutenant de

cavalerie en retraite, est brun, grand, sanguin et doué d'une constitution des plus robustes; il est entré sous les drapeaux dès l'âge de vingt ans, et s'est constamment bien porté pendant une période de plus de trente années. Pendant cette longue période, il a constamment abusé des plaisirs vénériens, du tabac et des liqueurs spiritueuses; il passait du reste pour avoir un caractère doux, facile et serviable.

Vers l'âge de quarante-huit ans, en mai 1852, il a commencé à présenter des symptômes d'amnésie; on s'est aperçu en même temps que ses mouvements étaient moins faciles et moins libres que par le passé, que sa prononciation était moins nette que d'habitude et que les membres du *côté gauche* étaient plus faibles encore que ceux du côté droit : on ne paraît point avoir apprécié dans le principe la gravité de ces premiers accidents.

A quarante-huit ans et trois mois, les lésions qui avaient été notées du côté des mouvements avaient à peu près disparu; mais M. Félix était évidemment atteint d'un commencement de démence.

A cinquante ans, M. Félix paraît tombé dans un état de découragement ou d'impuissance intellectuelle; bientôt, cependant, il manifeste des idées ambitieuses, se croit à la tête d'une fortune considérable et se livre à des dépenses folles : on le fait conduire alors dans une maison d'aliénés, d'où il sort à cinquante ans et demi. Il semble avoir perdu de vue ses conceptions délirantes, mais il est frappé d incapacité et n'est même plus assez raisonnable pour veiller à sa propre conservation.

A cinquante et un ans, il est placé à la maison impériale de Charenton et soumis à notre exploration. Il conserve tout son embonpoint et les apparences d'une santé robuste. Il marche cependant avec lenteur, et sa jambe gauche paraît plus faible que la jambe droite; ses mains sont agitées de tremblement; il articule mal les sons.

Il est calme et insouciant, il écoute longtemps avant de saisir le sens des questions qu'on lui adresse, ne répond que par des phrases incohérentes et mal liées; ses conceptions sont lentes, pénibles; il oublie vite ce qu'il a été à même de dire ou de faire; mange beaucoup, remplit ses goussets d'ordures, de chiffons et se retrouve à peine dans les corridors du quartier où il habite.

De cinquante et un ans à cinquante et un ans et demi, M. Félix continue à jouir d'une excellente santé physique. La démence dont il est affecté n'a fait que des progrès insensibles. La tenue de ses vêtements est même plus satisfaisante qu'autrefois; ce malade fume beaucoup, se promène pendant une partie de la journée, ne se livre jamais à aucune action déraisonnable.

Ses lèvres sont affectées de tressaillements lorsqu'il commence à parler, mais il monte les escaliers avec assez de rapidité et se tient bien en équilibre sur ses jambes.

A cinquante et un ans et sept mois, M. Félix présente pendant quelques jours des symptômes de compression cérébrale. Il dort beaucoup, refuse de se lever le matin, se plaint de douleurs de tête, articule mal les sons, semble comme frappé de stupidité : ces accidents sont combattus par des émissions sanguines, par des purgatifs, par des pédiluves sinapisés, par l'usage des boissons nitrées, par la diète; ils avaient en partie disparu lorsqu'une violente attaque d'apoplexie vint compromettre l'existence de ce malade.

Le 11 février 1856, il resta en effet privé de connaissance et de sensibilité pendant près d'une demi-heure. La résolution des membres était complète pendant cette crise; les quatre membres étaient secoués par des convulsions dont la violence ébranlait surtout le côté gauche du corps : face vultueuse, respiration stertoreuse et bruyante. (Saignée de six cents grammes, sinapismes.)

Lorsque les phénomènes convulsifs ont cessé, la parole est embarrassée, la déglutition difficile, l'hémiplégie complète à gauche, l'exercice du mouvement lent et difficile à droite, où la sensibilité est en même temps très-obtuse. (Diète, tisanes purgatives, cataplasmes révulsifs.)

Tous les accidents aigus que nous venons de dépeindre se calment promptement; mais, à partir de ce moment, M. Félix cesse de marcher; il est condamné à passer ses jours ou couché dans son lit ou assis sur un fauteuil. Il reconnaît à peine les infirmiers qui le soignent, mange et avale difficilement, urine dans ses draps, remue à peine son bras droit, ne peut imprimer aucun mouvement au bras et à la jambe du côté gauche.

Vers la fin de la cinquante-deuxième année, il est couvert d'escarres; il continue cependant à prendre des aliments légers, et il

digère bien tout ce qu'il avale; sa figure continue à être rouge et pleine.

Le 15 juillet 1856, M. Félix repousse les aliments qu'on lui présente; il respire avec peine et semble éprouver de la gêne vers le pharynx; il remue à peine ses membres droits, qui sont affectés de soubresauts : persistance de l'hémiplégie à gauche; pouls fort, très-fréquent. (Saignée du bras, sinapismes.)

Le 16 juillet, somnolence; le 17 juillet, mêmes conditions.

Le 18 juillet, décubitus sur le dos, immobilité complète; face rouge, pupilles médiocrement dilatées, diminution de la chaleur animale, déglutition impossible, tous les signes précurseurs de l'agonie.

La mort a lieu le 19 juillet 1856; les membres du côté gauche étaient œdématiés; ceux du côté droit étaient le siége de tressaillements spasmodiques; les mouvements volontaires y étaient presque nuls; la sensibilité ne s'y conservait qu'à un faible degré.

Autopsie cadavérique. — Les cavités sont amples, les muscles vigoureusement accusés; la figure est pleine, la barbe noire, le corps chargé d'embonpoint.

Le crâne est peu développé; ses os sont friables, faciles à briser, injectés dans leur épaisseur.

Les cavités de l'arachnoïde cérébrale contiennent à peine quelques grammes de sérosité; ce liquide a dû s'échapper par des mouchetures qui ont été faites par mégarde sur la pie-mère.

Cette dernière membrane est infiltrée, épaisse, traversée en tous sens, tant sur le lobe gauche que sur le droit, par des veines noires, turgescentes, très-nombreuses : le liquide séreux qui s'écoule de sa trame s'élève à plus de cent cinquante grammes.

Hémisphère cérébral droit. — Il est de toute impossibilité d'enlever la pie-mère qui l'enveloppe et qui maintenant fait corps avec la substance corticale superficielle partout où on cherche à l'en séparer.

Au fur et à mesure que la substance nerveuse se déchire sous les dents de la pince qui sert à tirer sur les méninges, on voit sourdre de cette substance un liquide crémeux, comparable à une émulsion, et on juge que l'hémisphère est privé de consistance : on le palpe alors avec les doigts, et il fait éprouver la sensation d'une fluctuation, comme si le centre ovale de Vieussens était occupé par

e apostème : il s'écoule pendant qu'on exécute ces ma-
s plusieurs cuillerées d'un liquide laiteux par la grande
ite de Bichat.

vaste incision est dirigée d'arrière en avant dans toute l'é-
ır de ce lobe. Toute la masse nerveuse est déformée, et elle
nte maintenant une sorte de *magma* crémeux teint par du
e corps strié, la couche optique, la paroi du ventricule, par-
à ce ramollissement, qui s'étend presque jusqu'à la base
émisphère. En passant un manche de scalpel sur cette es-
fondue, elle s'étale comme un corps gras ; mais, dans plu-
égions, on voit qu'il se mêle à l'élément nerveux des fila-
otonneux et tomenteux d'une excessive finesse. Ce produit
gi par du sang ; on voit aussi flotter dans sa trame de nom-
ilaments vasculaires tortueux et injectés.

misphère gauche a un tout autre aspect ; on parvient d'a-
le dépouiller assez facilement de son enveloppe membra-
et il n'est point *désagrégé*. Les circonvolutions, bien que
ofondes, ne sont point ramollies. Une d'elles, située sur le
antérieur et tout à fait sur le devant de la face supérieure,
lement sillonnée par une sorte de liséré jaunâtre qui suit
s contours. On est d'abord porté à croire que ce reflet tient
ommencement de ramollissement inflammatoire ; mais, en
t cette sorte de bandelette avec des aiguilles, on constate
lément nerveux est induré dans cette région et qu'un pro-
eudo-membraneux de couleur de *peau de chamois* serpente
épaisseur de la partie antérieure de ce lobule ; une dissec-
entive met ce fait hors de doute.

ncisant couche par couche le reste de l'hémisphère gauche,
ne issue à de nombreuses gouttelettes de sang, et on met en
e des filets vasculaires très-nombreux, mais on ne découvre
altération locale nouvelle.

ie-mère est intimement unie au cervelet, mais on finit par
rer presque partout de la substance grise : cette substance
âtre, humide, peu consistante sur la partie postérieure de
phère cérébelleux droit, la pie-mère cérébelleuse s'enfonce
s replis de l'organe et fait corps avec une cicatrice pseudo-
aneuse de couleur fauve. Cette cicatrice, en tout semblable
nature à celle qui recouvrait le lobule antérieur gauche,

s'enfonce à cinquante millimètres de profondeur; elle est longue d'un centimètre à sa surface extérieure.

La moitié droite de la protubérance annulaire est le siége d'une cavité tapissée par un produit celluleux de couleur bistrée; plusieurs petits espaces larges comme des lentilles et tout à fait creux se font encore remarquer entre les plans fibreux de cet organe.

Les poumons contiennent en arrière beaucoup de sang noir et une certaine quantité de sérosité; ils ne sont pas enflammés.

Les cavités du cœur sont larges; les parois de cet organe sont molles et chargées de graisse.

Le foie est volumineux; il contient beaucoup de sang noir.

Les reins sont énormes, surchargés de graisse. La rate est molle, facile à réduire en une bouillie de couleur violacée.

L'appareil digestif est parfaitement sain.

Analyse microscopique. — Nous soumettons d'abord à un grossissement de quatre cents diamètres le liquide crémeux qui pénètre partout l'hémisphère cérébral droit, et qui en sort comme une émulsion grumeleuse, de manière à couvrir tout le fond d'une assiette creuse.

Ce liquide est facile à étudier, car il s'éclaircit vite dès qu'il a été placé entre deux lamelles de verre. Il contient :

1° Des fibres cérébrales fines, libres, disgrégées, flottantes, à petites nodosités en forme de boucles;

2° Des corpuscules nerveux gris, plats, ponctués;

3° Un certain nombre de globules sanguins, libres, plats, crénelés;

4° Des granules moléculaires innombrables, couvrant tout le champ de la préparation comme un sable remuant;

5° Des disques granuleux des plus larges, presque aussi nombreux que les granules;

6° Quelques sphérules de graisse couleur d'opale;

7° Quelques écailles pavimenteuses grenues.

Par le repos, la préparation permet de distinguer des sphères de graisse dans un bon nombre de disques granuleux; ces sphères sont beaucoup plus volumineuses que les plus gros granules ordinaires.

Nous examinons en second lieu une parcelle de substance blanche ramollie. Elle fournit littéralement les mêmes éléments,

seulement le liquide qui forme les courants est moins abondant et la trame nerveuse concourt à épaissir la pièce qu'on examine. Beaucoup de granules, beaucoup de cellules granuleuses, nagent librement sous la lamelle; mais entre les fibres nerveuses, qui se dirigent en tous sens, on compte des myriades de grands disques noirs finement grenus qui sont comme enchâssés à la même place. Les vaisseaux sont peu apparents; lorsqu'on en aperçoit un par hasard, il est comme incrusté de disques granuleux qui sont entassés sur son parcours.

Quinze préparations faites avec de la substance nerveuse des différents lobules de cet hémisphère, avec celle du corps strié, du centre ovale, ne donnent jamais aucun autre résultat.

Nous entreprenons l'analyse du tissu cotonneux qui se distingue dans quelques régions au milieu de la coulée inflammatoire; cette analyse est d'abord difficile, car les granules, les cellules granulées, le sglobules du sang, forment une sorte de crème qui masque tout. Enfin, à force de lavages, nous obtenons un flocon doux comme de la soie et tout composé de fins filaments intriqués comme une toile d'araignée. Sous la lentille microscopique, ces fils rapprochés représentent une fausse membrane composée de torsades de tissu cellulaire ponctuées. Plusieurs de ces filaments sont comme saupoudrés de granules moléculaires et de cellules granuleuses très-amples; par l'évaporation, on obtient sur le bord des lamelles des espèces de ramifications dendroïdes des plus élégantes.

Sur une de mes préparations, la lymphe est coagulée sous forme de plaques grises amorphes larges comme des pièces de vingt francs : ces plaques pseudo-membraneuses nagent comme les granules; en se desséchant, elles laissent voir des granulations dans leur épaisseur. Elles représentent donc en grand des cellules granulées.

Sur une autre préparation, je dégage de la principale trame pseudo-membraneuse des flocons gris, perlés, en tout semblables pour la forme à des cellules granulées; mais ils ne laissent pas voir d'abord de ponctuations. Lorsque l'évaporation s'est opérée, ces sphères floconneuses se trouvent granulées; ces grumeaux représentent donc bien le berceau des disques granuleux; c'est leur état de formation.

Je passe à l'examen du liséré couleur de bistre qui se dessinait comme un cordonnet linéaire dans l'épaisseur d'une circonvolution du lobule antérieur gauche. J'ai de la peine à le diviser, à le comprimer, tant il est élastique ; j'en emporte enfin une parcelle sur la pointe de mes aiguilles. Je le divise sous une loupe, je le recouvre d'une mince lamelle, et il me laisse voir une belle structure. Le tissu de la circonvolution est mélangé à de belles fibres celluleuses qui se dirigent en tous sens comme de gros linéaments ponctués, et qui, toutes réunies, forment une bande pseudo-membraneuse : cette production est comme sablée sur le parcours de ses principales fibres de cellules granuleuses jaunâtres et d'une poussière de granulations rousses : la couleur de l'altération locale est due à l'abondance de ces deux produits granuleux.

Je retrouve du reste dans la substance grise qui a été ainsi envahie des fibres cérébrales très-bien conservées, des disques de matière nerveuse, des tubes vasculaires et des globules sanguins extravasés d'une conservation parfaite.

La cicatrice du lobe droit du cervelet présente exactement la même organisation que le tissu que nous venons de décrire. Elle est constituée par une trame de nature celluleuse dont les filaments paraissent *bistrés*, parce qu'ils sont tout couverts de cellules granuleuses fauves, de granules jaunâtres et de grains albuminoïdes d'une matière qui doit appartenir à l'hématо-cristalline.

I. L'inflammation a dû régner dans le mode chronique pendant environ cinq ans au sein des centres nerveux encéphaliques de cet officier. Elle a dû y prendre naissance lorsqu'il ne comptait encore que quarante-huit ans d'âge, lorsqu'il a commencé à présenter des symptômes d'amnésie, des symptômes de gêne de la parole avec débilitation des quatre membres et commencement d'*hémiplégie à gauche*. Elle a dû se raviver, s'étendre dans ses différents foyers, lorsque, vers sa cinquante et unième année, il a présenté des symptômes de démence encore plus prononcés que par le passé, et un affaiblissement notable du côté droit, avec hémiplégie très-marquée *à gauche*. Elle a dû enfin envahir des espaces considérables pendant les derniers mois de la vie, période où l'abolition du mouvement était devenue complète dans le *côté gauche*.

II. La couleur *bistrée* de la cicatrice celluleuse qui avait son siége

ur la face supérieure du lobule cérébral *antérieur gauche* indique ue cet ancien foyer inflammatoire devait remonter à une époque rès-reculée. Il devait en être de même de la cicatrice couleur de *eau de chamois* qui se voyait à la surface de l'*hémisphère droit* du ervelet; de même de la cicatrice celluleuse de couleur de rouille ui gisait dans la *moitié droite* de la protubérance annulaire, en hevauchant un peu de l'autre côté de la ligne médiane : on peut donc regarder comme démontré que l'inflammation avait dû débuter tout d'abord et d'une *manière simultanée* dans ces trois emplacements séparés.

III. Elle avait dû s'y ranimer à la suite de l'accès, ou pendant l'accès de délire qui avait forcé la famille de M. Félix à le faire traiter dans une maison de santé particulière.

IV. Elle avait dû se concentrer, en dernier lieu, dans l'épaisseur de l'hémisphère *cérébral droit*, dont elle avait opéré l'entière désorganisation : on parvient donc assez facilement, à l'aide d'un peu de réflexion, à la suivre partout dans chacun de ses foyers et dans sa marche progressive.

V. On a dû remarquer déjà qu'une périencéphalite chronique diffuse avec prédominance du travail inflammatoire à droite aurait dû se trahir à l'extérieur par des lésions fonctionnelles presque en tout semblables à celles qui ont été notées sur M. Félix : il est donc parfois bien difficile de diagnostiquer l'existence d'une double encéphalite profonde. En général, cependant, les encéphalites superficielles ne produisent pas une hémiplégie aussi complète que celle qui a été notée sur ce malade dans tous les membres du côté gauche du corps.

VI. On a dû se dire aussi, en voyant apparaître l'*élément celluleux* au sein du foyer inflammatoire qui occupait la profondeur de l'hémisphère cérébral droit, que ce foyer tendait à se transformer en une vaste cicatrice de couleur de *peau de chamois;* c'est ce qui serait arrivé, en effet, si l'inflammation eût pu y être arrêtée dans sa marche, mais la substance nerveuse abreuvée de plasma s'y est ramollie et la mort a été la conséquence de cette désagrégation.

Cest QUARANTE-DEUXIÈME OBSERVATION. — A quarante-sept ans, attaque d'apoplexie suivie d'un accès de manie; guérison imparfaite; entre la quarante-neuvième et la cinquante-troisième année, plusieurs attaques de congestion cérébrale nouvelles; à cinquante-quatre ans, délire comme frénétique accompagné d'accidents fébriles pendant quel-

ques jours, et mort le cinquième jour à partir du moment où on a pu séquestr malade. — Injection sanguine des os du crâne, vive injection de la pie-mère cérél sur l'hémisphère gauche du cerveau, dont les circonvolutions sont gonflées, d'une leur qui tire sur le violet, dont la substance grise est d'une couleur framboisée. l'hémisphère cérébral droit, soudure de la dure-mère à une plaque d'apparence c lagineuse qui est adhérente elle-même à la pie-mère correspondante; sur trois cir volutions, foyer de ramollissement jaunâtre et chronique avec production d'un élé comme cotonneux. — Études faites au microscope.

M. Benoit, âgé de cinquante-quatre ans, a exercé pendant lo temps la profession d'avocat; il avait l'esprit cultivé, une int gence des plus actives, un caractère prompt et même emporté donnait au plaisir et à l'étude de la littérature tous les instants n'étaient pas consacrés à ses occupations obligées; il passait p aimer le faste, la représentation, la bonne chère et pour n'être très-sévère sur l'article des mœurs et des pratiques religieuses constitution était primitivement robuste, et il pouvait suppor sans éprouver de fatigue, des excès auxquels beaucoup d'au n'auraient pas pu se livrer impunément.

A quarante-sept ans, une attaque d'apoplexie de courte dur mais suivie bientôt d'un accès de manie, l'a obligé à séjourner p dant plusieurs mois dans une maison d'aliénés, d'où il ne sortit bien guéri. Depuis cette époque, il a dû renoncer à ses plaidoi et il a vécu le plus habituellement à la campagne, où il se fai souvent remarquer par ses habitudes d'excentricité et par l'e tation habituelle de ses idées. Quelquefois même ses idées n'étai pas parfaitement coordonnées; mais, comme il ne se livrait à au acte de violence, qu'il gérait assez bien ses intérêts, sa famille crut pas devoir le faire séquestrer de nouveau.

M. Benoit a éprouvé, entre sa quarante-neuvième et sa quante-troisième année, plusieurs nouvelles attaques à forme a plectique : nous ignorons si ces accidents ont été accompagnés non de symptômes de paralysie musculaire.

Dans les premiers jours d'août 18[illegible]6, M. Benoit commenc donner quelques signes d'excitation cérébrale : il est sur pied n et jour, il parle avec une volubilité qui ne lui est pas ordinaire entreprend à pied des excursions de plusieurs lieues de chemin sant, il cherche querelle aux personnes qu'il rencontre, et commi une foule d'actions déraisonnables.

Le 9 août, il est amené à Charenton dans un état qui ressem

à de la frénésie. Ses yeux sont animés, chassieux, ses traits altérés, ses lèvres et sa langue rouges et fendillées; son pouls est accéléré, sa peau chaude et halitueuse.

Il parle haut, ses propos sont incohérents, il profère des jurements, des menaces, pleure et rit dans la même seconde, cherche à mordre, à frapper ceux qui s'approchent de lui avec sa tête, avec ses coudes, avec ses pieds. Il paraît assailli par des hallucinations de la vue et de l'ouïe; il se croit entouré de brigands, d'assassins et ne prête aucune attention aux paroles qu'on lui adresse : on est forcé, pour l'empêcher de se blesser, de l'attacher tantôt sur son lit, tantôt sur un fauteuil de force. (Bains prolongés, tisane nitrée, aliments liquides.)

Le 10 et le 11 d'août, les symptômes de frénésie persistent avec le même degré de violence que les jours précédents; M. Benoît ne repose pas la nuit, il crache sans cesse autour de lui, rejette les bouillons qu'on cherche à introduire entre ses lèvres, repousse ses tisanes comme s'il craignait d'être empoisonné, boit au contraire de l'eau avec une véritable avidité, continue à imprimer à tous ses membres les mouvements les plus impétueux et les plus brusques : on cherche vainement à lui pratiquer une saignée, à lui administrer un lavement purgatif; on est obligé de lutter pour le faire entrer et pour le maintenir dans le bain.

Le 12 août, l'exaltation est portée aussi loin que possible; la prononciation de M. Benoît paraît libre, il se sert de ses membres pour donner des coups et pour frapper. (Il boit beaucoup d'eau froide.)

Le 13 août, M. Benoît est très-mal; il a la voix cassée, la figure pâle et couverte de sueur; il cherche encore à crier, à remuer, mais sa tête s'affaisse sur sa poitrine ; les mouvements de ses bras et de ses jambes ne sont plus coordonnés, et ses muscles sont agités par des tressaillements spasmodiques : déglutition difficile, respiration précipitée, haletante, pouls petit, irrégulier, tout un ensemble de symptômes qui annonce l'épuisement des forces vitales.

La mort a lieu le 14 août à huit heures du matin.

Autopsie cadavérique. — Les os du crâne sont imprégnés de sang; la dure-mère cérébrale ne se sépare que très-difficilement de la voûte crânienne. Les vaisseaux et les sinus qui sont logés dans l'épaisseur de cette enveloppe membraneuse sont singulièrement injectés.

Il ne s'écoule aucun liquide lorsqu'on pénètre avec le bistou dans les cavités de l'arachnoïde.

Sur l'hémisphère cérébral gauche, les vaisseaux de la pie-mè sont injectés, tortueux, gonflés et sillonnés par des traînées sérosité de couleur opaline; cette membrane est épaissie et faci à séparer des circonvolutions et des anfractuosités cérébrales.

Les circonvolutions du lobe gauche sont grandes, comme go flées, teintes en violet. Lorsqu'on les incise, on met à découve une substance corticale de couleur framboisée, saignante, piquet de mouchetures vasculaires. La substance blanche du centre ova gauche est marbrée de teintes rougeâtres, criblée de vaisseau remplis de sang.

La substance grise du corps strié gauche est injectée et rou geâtre.

Sur l'hémisphère cérébral droit, la dure-mère paraît conteni au niveau du lobule moyen, une sorte de plaque d'apparence ca tilagineuse : cette plaque n'a pas moins d'un centimètre d'épai seur sur trois centimètres de largeur.

Dans cette région, la dure-mère est soudée à l'arachnoïde, celle-ci à la pie-mère, qui se trouve intimement unie à trois circo volutions, dont deux appartiennent au lobule moyen et la troisièn au lobule postérieur.

Lorsqu'on fait un effort pour enlever les méninges, on déchi profondément la substance nerveuse à laquelle elles adhèrent.

Cette substance est molle, de couleur jaunâtre, mêlée à un él ment cotonneux qui arrête le fil du scalpel à l'aide duquel c cherche à disséquer ce foyer d'altération.

Sur toutes les autres régions de l'hémisphère droit, la pie-mèr la substance corticale et la substance blanche sont dans les mêm conditions qu'à gauche.

La pie-mère cérébelleuse est injectée, mais non adhérente l'élément nerveux; la substance grise du même organe contie beaucoup de sang.

Les couches de substance grise contenues dans l'épaisseur de protubérance annulaire sont rutilantes et comme marbrées de ri flets à teintes framboisées.

Les plèvres costales sont partout fixées aux plèvres pulm

naires par d'anciennes fausses membranes converties en tissu cellulaire.

Les deux poumons sont engorgés.

Le cœur est volumineux, presque vide. Le tissu musculaire du ventricule gauche est mou, d'un rouge d'écarlate ; les parois du ventricule droit réfléchissent une teinte violacée ; elles sont faciles à déchirer et à écraser par la compression.

La membrane muqueuse de l'estomac est épaissie, sillonnée de marbrures, soit rouges, soit ardoisées, et ponctuée de points violacés ; elle paraît très-altérée. — Les autres organes sont à l'état sain.

Études microscopiques.— On examine à l'aide d'un grossissement suffisant la substance que l'on retire des foyers de ramollissement placés à la surface des lobules moyen et postérieur droits. La plupart des fibres élémentaires contenues dans ces emplacements sont encore entières ; elles sont en partie masquées par des corpuscules de substance grise devenus libres et nageant dans de la sérosité.

Les régions malades contiennent en outre de nombreuses arborisations vasculaires. Presque tous ces conduits sont incrustés d'une couche épaisse de granules noirâtres ; ils présentent dans leurs dichotomures et sur leurs parcours de grosses cellules agminées de couleur roussâtre.

Il existe aussi au sein des foyers inflammatoires des fibres celluleuses disposées de champ comme des cordonnets ; quelques-unes d'entre elles sont ramifiées. Toutes ces fibres sont avoisinées par des traînées de noyaux grisâtres que nous prenons pour des éléments fibro-plastiques ou pour des sphères agminées en voie de formation ; des grumeaux d'hématoïdine de couleur d'écaille figurent aussi dans plusieurs de nos préparations.

La substance blanche qui confine aux circonvolutions enflammées a cessé d'être à l'état normal; elle contient de nombreux granules moléculaires, des cellules agminées d'un fort calibre et des sphères en forme de noyaux de couleur opaline. Plusieurs expance, qui n'est point altérée, du reste, dans sa structure.

La substance grise des corps striés est rougie par les nombreux capillaires remplis de sang qui se ramifient dans son épaisseur.

La substance grise de la protubérance annulaire est comme

teinte en violet par les capillaires turgescents qui se dessinent sur ses corpuscules; elle contient un très-grand nombre de disques perlés ou opalins dont quelques-uns commencent à se charger de granules moléculaires.

I. Les renseignements qui nous ont été donnés sur cet ancien avocat indiquent qu'il avait éprouvé, sept ans avant d'être amené à Charenton, une *attaque d'apoplexie* et une *attaque de manie*, on est presque fondé à supposer, d'après cela, qu'il avait pu présenter, pendant cette phase de son existence, quelques symptômes de paralysie, peut-être même des symptômes d'*hémiplégie à gauche*, mais ces accidents, s'ils avaient réellement existé autrefois, étaient tout à fait oubliés au moment où M. Benoît nous fut confié.

II. On peut regarder comme bien certain que M. Benoit avait fait plusieurs lieues à pied quelques jours avant son entrée à Charenton, et que rien ne put faire soupçonner chez lui, pendant les cinq jours que nous fûmes à même de l'explorer, l'existence d'une *hémiplégie à gauche;* dans la violence de sa fureur, il paraissait communiquer à ses quatre membres des secousses également impétueuses : nous ne pûmes donc pas soupçonner non plus l'existence du foyer d'encéphalite qui avait pris domicile dans l'*hémisphère droit* de son cerveau; mais ce foyer était restreint, il n'était pas récent, il était en voie de cicatrisation; l'influence qu'il était à même d'exercer sur les agents du mouvement n'était plus suffisante dans le moment pour entraîner la paralysie du bras et de la jambe gauches : ces cas exceptionnels demandent à être bien retenus.

III. Il nous paraît évident, du reste, que la mort de M. Benoit ne doit point être attribuée à l'influence de cet ancien *foyer local;* nous sommes persuadé, au contraire, en nous fondant sur l'état de congestion où l'on a trouvé, dans cette circonstance, la substance corticale du cerveau, la substance grise des corps striés, celle du cervelet, celle de la protubérance où l'on voyait fourmiller déjà, pour ainsi dire, des cellules agminées de formation récente, que l'épuisement de la vie a eu lieu, chez cet aliéné, sous l'influence d'une nouvelle encéphalite commençante; il est néanmoins vraisemblable que l'état du cœur et l'état de l'estomac ont dû contribuer aussi à hâter l'issue funeste, car il nous a semblé que ces

deux importants organes étaient affectés aussi, dans ce cas, d'un commencement d'inflammation.

IV. Jamais les saignées copieuses, soit générales, soit locales, ne nous avaient semblé mieux indiquées que sur M. Benoît; mais la continuité de la fureur, l'impétuosité des contractions musculaires nous forcèrent à renoncer, sur ce malade, à l'emploi des émissions sanguines : l'usage des boissons nitrées, l'usage des bains tièdes prolongés, les applications d'eau froide sur la tête ne modifièrent en aucune façon l'expression du délire de M. Benoît : nous avions donc prévu de bonne heure qu'il ne pourrait que succomber d'une manière très-rapide.

V. Personne ne peut savoir si l'inflammation qui avait donné lieu à un *état de soudure* entre toutes les enveloppes du cerveau et le foyer de l'encéphalite avait commencé, dans ce cas, par l'élément nerveux ou par les méninges : l'expérience enseigne que l'inflammation procède dans le plus grand nombre des cas de *dedans en dehors;* mais elle peut débuter *simultanément* dans la substance corticale et dans les méninges; elle peut aussi se propager de *dehors en dedans :* nous ignorons la manière dont elle avait procédé sur ce malade.

CENT QUARANTE-TROISIÈME OBSERVATION. — L'usage immodéré des boissons spiritueuses, excitation cérébrale voisine de la folie et qui se traduit surtout par des actes de méchanceté. A quatre-vingts ans, délire maniaque et prédominance de quelques idées d'orgueil, embarras de la prononciation, symptômes d'une paralysie incomplète des quatre membres. A quatre-vingts ans et demi, forte attaque à forme apoplectique, suivie d'un état de faiblesse beaucoup plus marqué des bras et des jambes; de nouvelles attaques comateuses surviennent et entraînent une impuissance presque absolue dans les actes musculaires. Mort à quatre-vingt-un ans. — Une vaste cicatrice d'apparence cellulo-tomenteuse avec un fond de ramollissement existe au milieu de la région convexe du lobule cérébral moyen, à gauche; un second foyer inflammatoire d'une étendue considérable occupe la région inférieure du lobule cérébral antérieur droit. Injection de la pie-mère, de la substance corticale, de la substance blanche dans toute l'étendue des deux hémisphères cérébraux, induration de la substance fibreuse dans la profondeur des deux centres ovales de Vieussens.

[illegible]lame Madeleine, âgée de quatre-vingt-un ans, a fait pen[illegible]s de vingt ans un usage journalier des boissons spiritueuses. [illegible]te jusqu'à soixante-douze ans, elle choisissait de pré[illegible]rer les spiritueux les plus concentrés et les [illegible]ins jours il lui arrivait, à ce qu'il pa[illegible]r. Pendant toute cette longue période,

elle a donné des signes presque habituels d'excitation intellectuelle ; elle semblait se complaire à tourmenter son fils et son mari, à chercher à ses locataires, à ses voisins, des querelles injustes, et cette violence de caractère était déjà attribuée, par beaucoup de personnes, à un commencement d'égarement de la raison.

Vers l'âge de quatre-vingts ans, ces prédispositions à la manie finirent par aboutir à des accès de fureur avec incohérence dans les idées, perte du sommeil, tumulte dans toutes les actions, et madame Madeleine fut placée à Charenton ; depuis quelques années, on était parvenu pourtant à réformer complétement ses habitudes d'intempérance.

En examinant cette malade avec attention, nous constatâmes, le jour même de son admission dans l'établissement, quelques symptômes d'affaiblissement du côté des *quatre membres* et un *embarras non équivoque dans la prononciation*. Dans l'exubérance de son délire, elle répétait souvent en balbutiant qu'elle appartenait à un rang élevé, qu'elle avait le droit de commander, qu'on lui devait le respect ; elle affectait en même temps de prendre des airs de grandeur et de s'exprimer sur un ton impérieux et voisin de l'arrogance.

Cet état de délire continuait, depuis environ six mois, lorsqu'une violente attaque à forme apoplectique, caractérisée par l'abolition de la connaissance, de la sensibité tactile, de tous les mouvements, vint compromettre tout à coup l'existence de madame Madeleine. Après un traitement qui dura trois jours, la stupeur diminua d'une manière rapide, mais, à partir de ce moment, l'intelligence resta comme engourdie, les bras n'exécutèrent plus que des mouvements lents et pénibles ; la progression devint chancelante et presque complétement impossible.

Plusieurs autres attaques de congestion cérébrale, caractérisées également par la persistance des phénomènes comateux, suivirent de très-près le premier accident dont nous venons de faire mention. Pendant quatre mois, madame Madeleine semblait devoir succomber d'un moment à l'autre, mais elle atteignit encore la fin de sa quatre-vingt-unième année. La mort parut être la conséquence d'un épuisement [illegible] les derniers temps, les membres ne jouissa[illegible] mobilité très-imparfaite : l'intel[illegible]

AUTOPSIE CADAVÉRIQUE. — La tête est petite, mais régulière dans son ensemble. Les os du crâne sont minces, injectés dans leur épaisseur; des adhérences assez intimes et assez étendues se sont établies entre la dure-mère cérébrale et la concavité de la voûte crânienne.

Les troncs artériels qui rampent à la base des hémisphères cérébraux, plusieurs des ramifications artérielles qui se dirigent vers le parcours des deux scissures interlobulaires, ont subi un commencement de transformation comme cartilagineuse.

La trame de la pie-mère cérébrale est le siége d'une infiltration séreuse assez considérable; les nombreux capillaires qui entrent dans la composition de cette membrane sont distendus par une quantité notable de sang tant à la périphérie de l'hémisphère droit qu'à la périphérie de l'hémisphère gauche.

La substance grise est comme piquetée par des points sanguinolents à l'extérieur. L'injection capillaire est plus marquée encore dans l'épaisseur de cette même substance, et surtout dans le voisinage de la substance blanche. Ces altérations existent au même degré des deux côtés du cerveau.

La substance blanche qui constitue la partie profonde et centrale de chaque hémisphère cérébral est le siége d'une vive injection sanguine; elle a subi en même temps une augmentation de consistance considérable, qui se révèle par les efforts qu'on est obligé de faire chaque fois qu'on cherche à pratiquer avec le scalpel une nouvelle coupe dans son épaisseur.

Deux vastes lésions locales et circonscrites attirent en outre l'attention sur le cerveau que nous étudions en ce moment.

1° Il existe sur toute la région convexe du lobule cérébral moyen gauche une large cicatrice d'apparence tomenteuse où l'élément nerveux fait défaut. Un examen attentif de cette espèce de foyer indique que la substance cérébrale y a été remplacée par des mailles fines, lâches et analogues par leur aspect à une trame celluleuse : au-dessous de cette vaste plaque, la substance nerveuse apparaît molle et sous un aspect jaunâtre pour reprendre bientôt ensuite son aspect normal;

2° On note à la surface inférieure du lobule antérieur droit, non loin du trajet du nerf olfactif, un foyer d'altération presque en tout semblable à celui qui vient d'être décrit; seulement ici les surfaces sont grisâtres, un peu molles et la cellulosité paraît

encore contenir des particules de substance cérébrale ramollie.

Les deux cavités des ventricules latéraux sont parcourues par des arborisations vasculaires injectées et distendues par plusieurs onces de sérosité.

La consistance du cervelet est moins ferme que dans l'état sain.

Hypertrophie du ventricule gauche du cœur, commencement d'ossification à l'origine de l'aorte, état sain des deux plèvres et des deux poumons.

La membrane muqueuse de l'estomac est d'un gris brunâtre; celle du jejunum et de l'iléon est le siége d'une injection assez prononcée, mais qui n'existe que sur un petit nombre de places.

Trois tumeurs en partie fibreuses et en partie ossifiées sont implantées sur le corps de l'utérus.

I. Il résulte de ce qui précède que le foyer d'altération qui siégeait sur cette dame à la superficie du lobule cérébral moyen gauche était exclusivement représenté par une sorte de cellulosité tomenteuse du côté de la pie-mère, et que ce produit reposait sur un fond de substance cérébrale jaunâtre et ramollie; que la lésion qui correspondait à la face inférieure du lobule antérieur droit était représentée sur tous ses points par un mélange de cellulosité et de matière nerveuse désorganisée : il suffit de rappeler que l'inflammation est seule apte à produire des désordres qui réunissent de pareils caractères anatomiques; mais elle ne les produit pour l'ordinaire qu'après une longue persistance, par la raison qu'il faut beaucoup de temps à la force de résorption pour faire disparaître plus ou moins complétement la substance cérébrale désorganisée par la phlegmasie et pour transformer le blastème coagulable en tissu fibrillaire; le rang que nous avons assigné parmi les encéphalites locales chroniques en voie de cicatrisation aux deux foyers rencontrés sur madame Madeleine se trouve donc suffisamment justifié et par l'observation et par le raisonnement.

II. Nous ne craignons pas d'avouer une fois encore que personne, du vivant de cette malade, n'avait soupçonné l'existence des deux vastes foyers d'encéphalite dont il vient d'être fait mention et l'explosion du délire maniaque, la manifestation des idées ambitieuses, l'affaiblissement progressif des quatre membres, l'embarras de la langue, qui avaient été notés dès les premiers temps

de la séquestration de madame Madeleine, avaient semblé devoir être attribués à l'invasion et à la persistance d'une périencéphalite chronique diffuse ordinaire; de même on croyait devoir rapporter les phénomènes comateux qui s'étaient manifestés chez cette malade plusieurs fois presque tout de suite, pendant les six derniers mois de la vie, soit à l'accumulation subite de nouvelles quantités de sang dans toute la masse encéphalique, soit à l'afflux plus abondant de ce même liquide vers les surfaces déjà enflammées. Mais on conçoit très-bien, même aujourd'hui, qu'on se soit arrêté de préférence à un semblable diagnostic, car il semble évident que les deux foyers d'encéphalite locale qui avaient pris naissance sur les lobes encéphaliques de madame Madeleine devaient exercer sur les fonctions de l'intelligence, de la sensibilité et du mouvement un mode d'action presque semblable à celui d'une périencéphalite chronique diffuse; or, comme cette dernière phlegmasie est très-fréquente dans les asiles d'aliénés, l'idée qu'on devait avoir encore affaire à cette affection ne pouvait pas manquer de s'insinuer tout d'abord dans tous les esprits.

III. L'âge avancé de madame Madeleine n'était cependant pas favorable à cette manière de voir, car, passé quatre-vingts ans, les encéphalites locales chroniques sont bien plus communes que les encéphalites diffuses et superficielles; mais le diagnostic qu'on avait porté approchait, au demeurant, aussi près que possible de la vérité, et on avait sans aucun doute bien jugé en rattachant à des retours de congestion cérébrale incidents les différentes attaques comateuses qui avaient compromis à différentes reprises les jours de cette paralytique, car tout le monde sait combien ces recrudescences fluxionnaires sont fréquentes dans le cours de toutes les encéphalites, et les vaisseaux de la pie-mère, les vaisseaux de la substance corticale, qui étaient encore très-injectés sur cette dame au moment de l'autopsie, avaient pu l'être à un degré beaucoup plus considérable encore pendant certaines phases de l'encéphalite.

IV. L'abus des spiritueux, l'état presque habituel d'ivresse et d'exaltation intellectuelle où cette malade s'était maintenue pendant un laps de temps de près de vingt années, avaient dû imprimer une activité extraordinaire à la circulation cérébrale; le travail inflammatoire qui s'est localisé par la suite sur deux régions

isolées de son cerveau n'a dû être qu'une exagération de cet état de réplétion vasculaire habituel et général.

CENT QUARANTE-QUATRIÈME OBSERVATION. — Vers l'âge de vingt ans, atteinte d'aliénation mentale; à quarante et un ans deux mois, symptômes de démence, sensation habituelle de fourmillement dans les quatre membres, affaiblissement du bras gauche, de la jambe droite, de la jambe gauche, du bras droit; augmentation progressive de la paralysie; à quarante-deux ans, exaltation, hallucinations, vociférations incessantes; symptômes d'une recrudescence pendant les derniers jours de la vie, et mort à quarante-deux ans et deux mois. — Un large foyer d'encéphalite locale avec ramollissement de la substance corticale, et production d'une sorte de tissu tomenteux existe à la surface de chaque hémisphère cérébral; le corps strié droit est le siége d'une petite cavité vide.

Madame Geneviève, âgée d'un peu plus de quarante-deux ans, mariée et mère de sept enfants, a eu un premier accès d'aliénation mentale à la suite d'une couche, à l'âge d'à peu près vingt ans. Cet accès parut céder au bout de quelques mois de traitement; mais, tout en rentrant dans ses habitudes de raison, madame Geneviève conserva toujours depuis cette époque une disposition très-marquée à l'hypocondrie et une faiblesse de caractère dont elle avait elle-même la conscience.

A quarante et un ans et deux mois, affaiblissement rapide de l'exercice intellectuel et sensations presque continuelles d'engourdissement dans les quatre membres. Presque tout de suite après la manifestation de ces accidents généraux, les mouvements du bras gauche éprouvent un commencement de gêne qui se fait bientôt sentir ensuite dans la jambe droite, puis dans la jambe gauche, et enfin dans le bras droit. Jusqu'ici cette dame est calme et elle ne déraisonne pas.

A quarante et un ans et onze mois, une paralysie incomplète rend très-difficiles les mouvements des quatre membres; l'émission de l'urine et des matières fécales s'effectue souvent d'une manière involontaire; la sensibilité cutanée n'est nulle part complétement éteinte; l'insomnie, le désordre des idées, l'agitation la plus violente compliquent maintenant les autres phénomènes morbides.

A quarante-deux ans, madame Geneviève paraît obsédée par des hallucinations qui lui font croire qu'elle est tourmentée par des êtres malfaisants; elle pousse des cris perçants qui ne cessent même pas toujours lorsqu'on lui adresse la parole; dans certains

moments elle répond cependant avec assez de justesse aux questions qui ont rapport à sa santé, mais elle recommence à se plaindre aussitôt qu'elle est livrée à ses propres impressions.

Il lui est impossible de se soutenir sur ses jambes et elle garde constamment le lit. Elle imprime cependant des mouvements lents à ses bras et à ses jambes affaiblis. La prononciation ne semble pas embarrassée. L'urine et les matières fécales sont évacuées à l'insu de la malade. La peau est exempte de chaleur, le pouls n'est pas fébrile, les fonctions de la digestion s'exécutent avec régularité. Les secousses qu'on imprime involontairement au tronc, lorsqu'on est obligé de nettoyer cette malade, paraissent exciter une douleur très-vive dans le dos, et alors les cris de souffrance sont prolongés.

Cette malade était soignée à Charenton depuis environ dix-sept jours, et il s'en était écoulé cinquante-sept à peu près depuis l'invasion du délire, lorsque, le 29 novembre 1832, on put noter une accélération fébrile dans le pouls; un accablement voisin de la torpeur vint en même temps prendre la place de l'excitation intellectuelle; les cris cessèrent complétement et la vie s'éteignit d'une manière graduelle en moins de soixante heures.

Autopsie cadavérique. — Le crâne n'est que médiocrement épais; il est exempt d'injection sanguine. La dure-mère paraît saine.

Il existe à peine quelques traces de sérosité dans la double cavité de l'arachnoïde.

Le feuillet viscéral de cette membrane séreuse est soulevé vis-à-vis des anfractuosités, sur les deux lobes, par une accumulation locale et circonscrite de liquide séreux, mais le réseau celluleux de la pie-mère n'est ni œdémateux ni épaissi; sa face interne est le siége d'une injection assez marquée et à peu près générale; elle n'a point contracté d'adhérences avec la substance nerveuse.

Hémisphère droit. — Il est le siége d'une altération considérable. Sur toute la partie convexe du lobule antérieur et du lobule moyen, le relief des circonvolutions a à peu près disparu, et ce qui reste de substance grise est comme mélangé à une production cellulo-tomenteuse colorée en jaunâtre. Un grand nombre de ces bridules sont attachées à la pie-mère qui recouvre le foyer maladif; en dessous, elles adhèrent également à la substance cérébrale qui est comme rouillée et ramollie. En tirant sur ces filaments, on dé-

couvre toute une surface corrodée et éraillée. Plusieurs circonvolutions, qui sont moins affectées que les autres, sont creusées par de petits boyaux remplis d'un liquide trouble. La diminution de consistance cesse graduellement au fur et à mesure que le scalpel s'enfonce dans l'épaisseur du centre ovale.

Le corps strié de ce côté (côté droit) est creusé par une petite cavité réfléchissant une teinte ocreuse.

L'hémisphère gauche porte à sa superficie la trace des mêmes désordres que le lobe opposé. Les circonvolutions, depuis la partie antérieure jusqu'à la partie moyenne de l'hémisphère, sont ou tourmentées ou détruites; on observe encore à leur place une sorte de production chanvreuse teinte par la matière colorante du sang et représentant une sorte de trame interposée entre la pie-mère et le fond du foyer. Ici encore la substance nerveuse est d'un jaune sale et peu consistante.

Le reste de la masse encéphalique, à gauche comme à droite, est épargné. En général, la substance grise offre partout une teinte rouillée.

La substance blanche, sans être injectée, est traversée par de nombreux vaisseaux vides; elle est du reste à l'état normal.

Les parties centrales de l'encéphale sont fermes et plus résistantes que la substance blanche des autres parties.

Le cervelet ne pèche ni par le volume ni par la consistance; la substance grise qui entre dans sa composition est jaunâtre.

La protubérance annulaire, la moelle allongée, la moelle spinale sont exemptes d'altération.

Les cavités du cœur sont dilatées et les parois de cet organe offrent peu de résistance à la pression.

Les plèvres, les poumons, l'appareil digestif, l'appareil urinaire et en général tous les viscères contenus dans l'abdomen sont jugés à l'état naturel.

I. Cette dame, en rentrant dans ses habitudes de raison, après avoir éprouvé une atteinte d'aliénation mentale vers l'âge de vingt et un ans, conserva une certaine faiblesse d'esprit et de caractère, une disposition habituelle à la tristesse; son cerveau n'était donc pas rétabli tout à fait dans ses conditions normales,

mais rien cependant ne semblait devoir faire craindre chez elle l'invasion d'une lésion des mouvements.

II. Les accidents qu'elle commença à éprouver vers l'âge de quarante-deux ans deux mois, et qui consistèrent surtout en un affaiblissement rapide de l'intelligence, en une sensation continuelle d'engourdissement dans les quatre membres, avec commencement de paralysie musculaire générale, annonçaient au contraire que les fonctions du mouvement étaient gravement menacées, et que déjà l'encéphale devait être lésé des deux côtés, mais il eût été difficile d'indiquer au juste alors et le siége et la nature du travail morbide qui venait de prendre naissance vers le cerveau de madame Geneviève.

III. Les progrès toujours croissants de la démence et de l'affaiblissement des quatre membres, la longue durée de la maladie, l'absence de toute réaction fébrile, durent donner à penser plus tard que madame Geneviève pouvait bien être atteinte d'une périencéphalite chronique diffuse, cependant la prononciation de cette dame était presque constamment restée exempte d'embarras, le dérangement fonctionnel avait été annoncé dans le principe par des sensations douloureuses, la paralysie avait atteint d'abord un bras, puis une jambe, puis la jambe du côté opposé, puis le bras jusque-là épargné; or d'habitude la périencéphalite chronique ne se comporte point précisément ainsi; on sait en outre que le délire qui accompagne souvent cette dernière maladie est en général gai plutôt que triste, qu'il est exempt de douleur; or madame Geneviève n'avait jamais manifesté aucune prétention déraisonnable, aucune idée de grandeur; elle était obsédée par des hallucinations qui lui faisaient croire qu'on lui infligeait mille tortures, et lorsqu'elle était livrée à elle-même, elle poussait des cris effrayants; il existait donc aussi des raisons pour combattre et éloigner l'idée d'une périencéphalite chronique diffuse.

IV. Le mode d'invasion, la nature et l'enchaînement de la plupart des phénomènes fonctionnels qui avaient été notés pendant près d'un an sur cette dame convenaient évidemment beaucoup mieux au groupe des phénomènes qui annoncent d'habitude la formation d'un double foyer d'encéphalite partielle chronique, et c'était, par le fait, à l'idée d'une double altération de ce genre qu'il convenait de donner la préférence et de s'arrêter.

V. Il a été constaté par l'autopsie que la surface de chaque hémisphère cérébral était envahie dans ce cas par une large altération de couleur jaunâtre, que la substance grise était comme mélangée sur ces points à une production cellulo-tomenteuse, adhérente d'une part à la pie-mère, de l'autre au fond du foyer dont la surface était ramollie, ulcérée et nuancée de teintes bistrées; à droite, on découvrait en même temps dans l'épaisseur de quelques circonvolutions des petites cavités remplies par un liquide trouble; or les caractères anatomiques de ces différentes altérations sont presque identiques à ceux qui ont été assignés au foyer rencontré chez madame Clare[1] dont le lobe cérébral droit était le siége d'une encéphalite locale chronique datant de quelques mois, et où le microscope a permis de reconnaître la présence du pus, d'un certain nombre de globules sanguins aplatis, la présence des grands corpuscules de l'inflammation, et d'un certain nombre de cristaux de cholestérine fortement teints en jaune par l'hématosine altérée; il y a tout à parier que les investigations microscopiques auraient fourni ici en faveur de l'inflammation les mêmes preuves que chez madame Clare, mais l'aspect celluleux et tomenteux des deux foyers qui s'étaient formés chez madame Geneviève annonce de plus que ces foyers étaient en voie de cicatrisation, et cette considération nous a porté à les classer dans une section à part.

VI. Il y a deux manières d'expliquer la présence des fibrilles cellulo-tomenteuses au sein de certains foyers inflammatoires anciens et parvenus à la période de cicatrisation commençante. On peut supposer d'une part que ces fibres celluleuses sont le résultat de la coagulation d'une portion du blastème plastique épanché pendant la durée du travail inflammatoire : on peut admettre, d'autre part, que ces *bridules* représentent la *trame* de l'élément nerveux que la résorption a fait disparaître.

VII. Cette dernière manière de voir, qui compte encore en France de nombreux partisans, me paraît cependant tout à fait erronée. Elle nous semble fausse, parce que la présence du tissu cellulaire est difficile à démontrer, même au microscope, et dans la substance cérébrale saine et dans la substance cérébrale à l'état d'*hépatisation*

[1] Observat. 159e, p. 268.

rouge; parce qu'on ne découvre point de fibrilles cellulaires dans les foyers d'encéphalite avec ramollissement aigu, dans les foyers d'encéphalite chronique avec ramollissement de date récente, et qu'on ne le voit généralement apparaître d'abord que par petites parcelles dans les milieux où il est permis de croire qu'il serait devenu très-abondant plus tard.

VIII. Il nous paraît évident au contraire que cette *cellulosité* peut être assimilée à tous les produits pseudo-membraneux qu'on voit si souvent prendre naissance dans les liquides d'exsudation, car elle ne s'y montre qu'à des phases déterminées et elle est incrustée de granules et de cellules granuleuses comme le blastème qui inonde les emplacements où elle s'est organisée. Nous ne croyons pas nous éloigner de la vérité en avançant que les foyers d'encéphalite chronique avec ramollissement et production de cellulosité, dont nous venons de rapporter des exemples, appartiennent bien réellement à la catégorie des encéphalites sans caillot sanguin.

IX. Voici au demeurant la récapitulation de ce qui se passe dans la plupart des cas où une portion de substance cérébrale est devenue le siége d'un travail inflammatoire à marche chronique. A l'accumulation du sang dans les capillaires de la partie enflammée succède une extravasation, si ce n'est une infiltration plus ou moins abondante de globules sanguins, une extravasation de sérum plus ou moins chargé d'hématosine et de lymphe liquide dans l'épaisseur même de la substance encéphalique affectée d'inflammation. Bientôt après cette substance ramollie est frappée de désorganisation, et des granules moléculaires, des globules agminés de grandes dimensions, apparaissent parmi les débris de ses fibres. Plus tard enfin, lorsque la résorption travaille à faire disparaître l'élément nerveux désorganisé, les globules du sang extravasé, l'hématosine et la plupart des produits globulaires de la phlegmasie, le blastème, devenu alors plus épais, se coagule soit sous la forme de plaques pseudo-membraneuses, soit sous l'aspect de filaments plus ou moins entre-croisés et d'abord peu résistants; c'est ce dernier produit qui devient la trame des cicatrices qu'on découvre si souvent aux différentes périodes de la vie, dans tous les points de la masse encéphalique, et qui peut atteindre à la longue à un degré de résistance considérable.

X. Beaucoup de pathologistes considèrent encore aujourd'hui

les foyers celluleux bridulés à teinte jaunâtre que nous rapportons à l'encéphalite chronique comme autant d'anciens foyers hémorrhagiques.

XI. On a dû être souvent frappé, ainsi que nous, de la persistance des sensations douloureuses que certains malades affectés d'encéphalite locale, soit aiguë, soit chronique, éprouvent dans les membres. Ces phénomènes incommodes, qu'on désigne d'habitude sous les noms de crampes, d'engourdissements, de fourmillements, me paraissent produits par le contact des globules sanguins extravasés et des produits granuleux sur des fibres cérébrales non encore désorganisées, aussi cessent-ils parfois à une certaine période de la maladie, et au fur et à mesure que le ramollissement cérébral fait des progrès ; mais ils peuvent se reproduire si l'extravasation plastique se propage à de nouvelles portions de l'encéphale : ces symptômes, lorsqu'ils se produisent, semblent devoir fournir d'assez bons caractères pour reconnaître la formation et l'existence des encéphalites locales.

XII. Chez les aliénés qui ne sont pas toujours à même de se rendre compte ni de rendre compte aux autres du caractère de leurs sensations, les *crampes*, les *fourmillements* et les *engourdissements* sont souvent confondus avec de pures hallucinations sensorielles; souvent aussi ce sont ces sensations qui les portent à crier nuit et jour, ou bien à se plaindre d'être électrisés, d'être battus par des individus acharnés à les persécuter : chaque fois donc qu'un aliéné atteint d'une lésion partielle du mouvement attirera l'attention par ses cris ou par certaines récriminations, on sera presque autorisé à supposer qu'il éprouve des phénomènes douloureux dans les nerfs sensoriels appartenant au côté paralysé, et que la paralysie est la conséquence d'un travail inflammatoire partiel.

TROISIÈME SÉRIE

DES CAS OU LES FOYERS D'ENCÉPHALITE LOCALE CHRONIQUE SONT EN PARTIE REPRÉSENTÉS PAR DE LA SUBSTANCE CÉRÉBRALE RAMOLLIE, EN PARTIE PAR UNE SORTE PSEUDO-MEMBRANEUSE DE COULEUR FAUVE.

Les encéphalites de cette catégorie sont faciles à reconnaître Lorsqu'on a détaché la pie-mère des circonvolutions cérébrales

on s'aperçoit que la substance grise a été remplacée sur une région ou sur plusieurs régions du cerveau par une fausse membrane élastique et *serrée comme une peau de chamois tannée;* cette production repose sur de la substance nerveuse encore ramollie et plus ou moins vasculaire.

Une dissection minutieuse et l'analyse microscopique démontrent bientôt que les éléments du tissu cérébral disgrégé ne diffèrent en rien de ceux qui ont été étudiés dans les deux précédents articles. Quant à la membrane qui a pris la place de la substance corticale, elle est de nature celluleuse; elle s'est formée par l'extravasation du plasma du sang dans l'épaisseur même de la trame nerveuse et par la coagulation de ce même blastème. Le produit de cicatrice qui a été comparé à une *peau de chamois* ne représente donc rien autre chose qu'une fausse membrane.

Des disques à trois grains, roux, de fins granules, et parfois des cristaux soit de cholestérine, soit d'hémato-cristalline colorée en *bistre* et attachés à chaque fibre de ce commencement de cicatrice nous expliquent par leur présence pourquoi ses teintes tirent généralement sur le fauve : il va sans dire que l'élément nerveux a fini par périr au sein de ce blastème coagulé.

Cet élément se retrouve plus ou moins désuni, désagrégé dans tout le voisinage de la cicatrice celluleuse.

Cent quarante-cinquième observation. — Vers l'âge de soixante ans, symptômes cérébraux vagues attribués à un commencement d'encéphalite chronique. A soixante ans six mois, hémiplégie incomplète *à droite*, sensations tactiles et viscérales pénibles, délire mélancolique des plus actifs; continuation des mêmes symptômes pendant six mois; diarrhées, escarres, épuisement; mort à soixante et un ans. Dépression considérable de la face supérieure des lobules moyen et postérieur du cerveau *à gauche*, encéphalite locale qui a converti plusieurs circonvolutions en une manière de boyau couleur *de peau de chamois*, contenant dans sa cavité soit un tissu comme filamenteux, soit un liquide laiteux, soit de la matière cérébrale ramollie. Sous le microscope, on découvre dans le foyer du ramollissement des granules moléculaires, des disques agminés, des globules sanguins, des fibres cérébrales détachées, quelques globules de pus, des fibrilles de tissu cellulaire, des tubes vasculaires, un liquide trouble et sanieux.

M. Louis-Pierre, soldat invalide, né à Voisines, dans le département de l'Orne, âgé de soixante et un ans, est d'une taille élevée; il est doué d'une constitution robuste, d'un caractère généreux et rempli d'énergie. Il a commencé à servir de bonne heure et s'est distingué par une foule d'actions d'éclat.

A la bataille de Marengo, il démonta une batterie, se porta vers l'ennemi à la tête de huit de ses compagnons d'armes, s'empara de tous les canons et reçut une médaille d'honneur; à Leipsick, l'empereur, auquel il avait fait un rempart de son corps, lui décerna une seconde médaille et le fit inscrire pour une pension qui fut servie sur sa cassette. Par la suite, ses blessures le firent admettre à l'hôtel des Invalides.

Au commencement de 1854, M. Louis-Pierre accuse quelques symptômes cérébraux qui sont attribués par le médecin en chef des Invalides à un commencement d'*encéphalite chronique*.

Le 10 juin 1854, tout son côté droit est affecté d'un commencement d'hémiplégie; on note en même temps chez lui des symptômes d'aliénation mentale caractérisés par la prédominance d'idées de défiance avec penchant au suicide; le 24 juin, l'exaltation se joint aux autres symptômes et on se trouve forcé de le faire conduire à Charenton.

En arrivant dans cet établissement, il présente un ensemble d'accidents fâcheux. Il est en proie à une mobilité qui ne lui permet pas d'écouter; il parle sans cesse et ses idées sont souvent incohérentes; il prend tous les individus qu'il voit pour des personnages haut placés, et il les supplie de le protéger. Il est persuadé que son existence est menacée et qu'on veut lui faire beaucoup de mal.

Il n'a pas de fièvre, ne paraît pas souffrir de l'estomac, n'éprouve point le besoin de rester au lit, mais il ne prend parfois ses aliments qu'avec beaucoup de défiance.

Il peut encore se tenir en équilibre sur ses jambes et même faire quelques pas dans les salles de réunion et sous les galeries des promenoirs, mais le poids de son corps incline à droite; il soulève difficilement la jambe de ce côté; le plus souvent il la traîne à la surface du sol.

Le bras droit est immobile, rétracté du côté de la poitrine; souvent M. Louis-Pierre le soulève à l'aide de sa main gauche pour montrer que ce bras est devenu impotent.

La sensibilité tactile est émoussée, mais non éteinte dans toutes ces parties.

Le côté gauche du corps jouit de toute la liberté de ses mouvements, la sensibilité y est intacte.

Embarras de la parole, branlement habituel de la tête, santé générale bonne.

Dans le cours de juin, ce militaire continue à être en proie aux mêmes anxiétés, et, dans son délire, il accuse les sensations les plus pénibles. Tantôt il prétend que sa jambe et son bras droits n'appartiennent plus à son corps, tantôt il se figure qu'on le brûle, que ses chairs sont en combustion, qu'un feu intérieur consume ses entrailles; il croit que son corps est couvert de plaies, tout rougi par du sang, et ces sensations ne lui laissent aucun repos : aussi il s'adresse à tout le monde pour obtenir du soulagement, bien persuadé qu'il est que toutes ces tortures sont provoquées avec intention.

Pendant le cours de juillet et d'août 1854, une sorte de dépôt sanguin qui se forme dans l'épaisseur de la jambe gauche de M. Louis-Pierre, qui nécessite plusieurs incisions et qui retient pendant plusieurs mois ce malade dans la salle chirurgicale de M. le docteur G. Deguise, n'apporte aucune modification dans les conditions du délire : l'état des membres droits reste également tel qu'il était au moment de l'admission.

Pendant les mois d'octobre et de novembre 1854, la constitution de M. Louis-Pierre tend à s'affaiblir d'une manière rapide. Très-souvent ce malade ne fait qu'effleurer des lèvres les aliments qu'on lui présente; il offre des atteintes de diarrhée dès qu'on le force à manger, et souvent on est obligé de le maintenir couché. Bientôt des excoriations se forment à ses bourses, des escarres à la partie postérieure du tronc, et il cesse de vivre le 3 décembre 1854.

Les mouvements étaient restés constamment libres à gauche, un affaiblissement assez marqué de l'intelligence s'était venu ajouter au moment de la mort aux autres symptômes cérébraux.

Autopsie cadavérique. — Les os du crâne sont durs, épais, friables; la dure-mère est saine.

Les vaisseaux qui se distribuent à la pie-mère cérébrale sont dilatés, volumineux, incrustés de phosphate calcaire; la trame de cette membrane est épaissie, résistante, légèrement infiltrée de sérosité.

A droite, la pie-mère se sépare sans difficulté de la périphérie du cerveau.

Sur toute la face convexe de l'hémisphère droit, les circonvolu-

tions cérébrales sont fermes, nombreuses, séparées par des anfractuosités très-profondes; leur surface est inégale, luisante, d'un gris mat, sillonnée par des rides qui semblent indiquer qu'elles ont dû subir un commencement d'atrophie sénile.

A l'intérieur, la substance corticale de ces circonvolutions est exempte de rougeur, mais elle offre une résistance assez marquée au tranchant du scalpel qui sert à les diviser.

La substance blanche du centre ovale droit est légèrement indurée; elle contient des vaisseaux assez nombreux, mais peu de sang. La couche optique droite, le corps strié correspondant sont comme ratatinés, mais exempts d'altération.

L'hémisphère gauche présente à sa superficie, vis-à-vis la région externe et un peu supérieure de son lobule moyen et de son lobule postérieur, une dépression remarquable.

Dans un espace d'au moins huit centimètres, d'avant en arrière, la face interne de la pie-mère est comme soudée aux tissus sous-jacents, dont on ne parvient à la séparer qu'après une dissection patiente et minutieuse.

Lorsqu'on a terminé cette dissection et que le cerveau a été mis partout à découvert, on s'aperçoit qu'un grand nombre de circonvolutions cérébrales réfléchissent maintenant une *teinte jaunâtre;* vues de près, ces circonvolutions offrent l'aspect d'une *peau jaune ridée*, mais résistante.

Des incisions pratiquées avec beaucoup de soin sont successivement effectuées sur le parcours de tous les replis circonvolutionnaires qui semblent malades.

On peut constater alors que plusieurs circonvolutions sont absolument creuses à l'intérieur, que quelques autres sont remplies dans leur centre par une sorte de production comme cotonneuse, d'où il suinte une sanie laiteuse qu'on pourrait comparer à du pus, que d'autres enfin sont converties en une sorte de matière caséeuse indurée difficile à écraser.

En appliquant une bonne loupe sur la paroi interne de l'espèce de *peau jaune* qui a pris la place du relief de chaque circonvolution, on constate que cette paroi est toute recouverte de tubes vasculaires remplis de sang là où les circonvolutions ne représentent plus qu'une sorte de *boyau vide :* là où l'intérieur des circonvolutions est encore rempli, au contraire, par une matière *filamen-*

teuse ténue, des vaisseaux innombrables se dessinent partout au milieu de cette espèce de feutrage; les vaisseaux sont rares au sein des circonvolutions indurées.

Les modifications de structure que nous signalons cessent à un centimètre de profondeur. Le centre ovale gauche est plus résistant que dans l'état sain; il n'offre qu'un degré médiocre d'injection.

La couche optique et le corps strié gauches sont peu volumineux; ils ne sont le siége d'aucune altération.

Le cervelet est comme ratatiné, mais il paraît sain sous tous les autres rapports.

La protubérance annulaire est très-ferme; la moelle allongée est petite et très-consistante.

Les plèvres, les poumons, le péricarde, sont parfaitement sains. — Le ventricule gauche est robuste sans être positivement hypertrophié.

Les valvules aortiques sont incrustées de plaques terreuses. L'aorte est dilatée à son origine et comme hérissée, dans son intérieur, de larges saillies formées par des dépôts calcaires.

L'orifice cardia est en grande partie oblitéré par une masse de tissu encéphaloïde en voie de ramollissement. Dans une étendue de plusieurs centimètres, les membranes de l'estomac sont très-épaissies et notablement indurées.

La membrane muqueuse du rectum est très-altérée à l'intérieur : elle est ardoisée sur certains points, violacée sur d'autres, labourée par des ulcérations assez nombreuses. La membrane muqueuse du côlon est généralement d'un brun foncé, l'intérieur du cœcum est rouge.

Le foie et les reins sont à l'état normal.

Études microscopiques. — La sanie laiteuse qui suinte des principaux foyers morbides et qui offre à l'œil nu l'aspect du pus paraît composée : 1° d'une coulée de granules moléculaires très-épaisse ; 2° d'une très-grande quantité de disques granuleux à enveloppe noirâtre ; 3° d'un certain nombre de globules sanguins; 4° de quelques rares globules de pus; 5° de quelques fibres nerveuses granulées, très-fines, plus rares encore que le pus.

La membrane qui a été comparée à une peau de chamois tannée est sillonnée par des tubes vasculaires très-allongés, contenant des globules sanguins décolorés.

Elle paraît composée d'une trame alignée sous forme de fibres ponctuées et placées les unes à côté des autres, et semble farcie, si on peut le dire, de granules moléculaires et de disques agminés noirâtres très-accentués. Par la compression, plusieurs de ces disques se résolvent en myriades de granules. Quelques beaux globules de pus sont comme implantés çà et là au milieu de cette singulière coagulation, d'où on finit par les expulser à l'aide de légers chocs imprimés à l'ensemble de chaque préparation. Les globules du sang ne figurent qu'en faible proportion dans ces productions morbides.

Le feutrage qui a été comparé à une matière filamenteuse ou tomenteuse entremêlée de tubes vasculaires est en tout semblable sous le microscope aux *peaux de chamois*, mais il est moins dense, plus transparent et plus vasculaire. Le liquide laiteux qui en suinte par flots entraîne dans ses courants une infinité de granules très-réguliers et très-fins, une infinité de disques granuleux, des globules sanguins, des globules de pus, quelques tronçons très-rares de fibres filamenteuses qu'on reconnaît comme ayant appartenu à l'élément nerveux. Lorsque ce feutrage commence à se dessécher, on ne voit plus dans son canevas que des vaisseaux, des granules et des nuées de disques agminés, puis quelques gros globules de pus.

La substance dure, d'aspect caséeux, est farcie, elle aussi, de granules et de disques inflammatoires, mais elle contient peu de vaisseaux; très-peu de sanie ichoreuse, très-peu de globules de pus. Par contre, elle est beaucoup plus riche en fibres cérébrales, mais ces fibres sont difficiles à dégager, retenues qu'elles sont dans l'épaisseur de la trame caséeuse.

Les résultats que nous avons obtenus sur plus de vingt préparations, pendant une étude qui a été reprise pendant plusieurs jours, n'ont jamais offert la moindre variation.

I. Le vaste foyer morbide qui s'était formé dans ce cas à la surface de l'hémisphère cérébral gauche était dû à l'action longtemps continuée d'un travail inflammatoire local, tout comme les foyers des deux catégories que nous venons d'étudier en dernier lieu, car il contenait comme eux des éléments qui ne se rencontrent que dans les milieux enflammés.

II. Mais l'élément celluleux s'y était surtout organisé en très-grande abondance, représentant à l'extérieur une fausse membrane ou une *cicatrice* déjà complétement achevée, et ne représentant encore au centre des circonvolutions malades qu'une *cicatrice à l'état naissant* ou de cellulosité, tandis que le liquide plastique qui avait servi de berceau à tous ces produits se voyait encore dans l'épaisseur d'une dernière couche de substance grumeleuse : il est difficile de rencontrer un plus bel exemple d'encéphalite à la période de cicatrisation pseudo-membraneuse, car des vaisseaux se dessinaient aussi dans cette cicatrice, mais la nature aurait eu besoin de continuer à produire du tissu cellulaire pour épuiser les produits fibrineux liquides de cet emplacement et pour en achever l'entier desséchement; la mort s'est effectuée trop tôt pour que ce résultat pût être tout à fait réalisé, mais on a pu se faire une idée de la manière dont les cicatrices s'établissent au sein du tissu nerveux enflammé.

III. Les troubles fonctionnels qui avaient coïncidé avec la formation du foyer d'altération dont il vient d'être parlé avaient été faciles à constater. Ils avaient surtout consisté en un commencement d'hémiplégie avec contracture *à droite*, en des sensations variées, des plus pénibles, siégeant principalement dans les nerfs du côté droit, en des manifestations délirantes très-actives, accompagnées de plaintes, de pétulance dans les mouvements : les caractères et la réunion de tous ces phénomènes devaient faire soupçonner chez cet invalide l'existence d'un foyer inflammatoire au sein du lobe cérébral gauche, aussi M. le docteur Faure de Villars n'hésita point à diagnostiquer de bonne heure dans ce cas la présence d'une pareille altération dans la cavité intra-crânienne.

IV. La durée connue des lésions fonctionnelles avait été dans cette circonstance d'au moins un an ; il est donc bien certain que l'inflammation avait affecté un mode tout à fait chronique.

V. La mort de M. Louis-Pierre ne dut point être attribuée à l'influence de la phlegmasie cérébrale ; il semble vraisemblable qu'il aurait pu être guéri de son encéphalite s'il se fût trouvé placé dans des conditions d'âge et de santé générale moins défavorables, mais la médecine n'avait guère que des indications hygiéniques à saisir et à remplir dans l'état de faiblesse et d'épuisement où il était tombé en dernier lieu.

CENT QUARANTE-SIXIÈME OBSERVATION. — A soixante et un ans, délire partiel, sensation pénible à la nuque, bruits dans les oreilles; à soixante-neuf ans, délire plus actif, sensations viscérales bizarres, gêne de la parole, *affaiblissement* de la jambe *droite*; à soixante-quatorze ans, attaques de congestion cérébrale, augmentation de la paralysie à droite, débilitation intellectuelle toujours croissante; mort à soixante-quinze ans. — Un foyer d'encéphalite revêtu d'une fausse membrane *couleur de peau de chamois*, sur le lobule cérébral postérieur gauche, un foyer de *ramollissement* cérébral en dehors de la couche optique gauche. Analyse microscopique des milieux enflammés.

Madame Maria, âgée de soixante-quinze ans, a été réglée de bonne heure et mariée vers l'âge de quatorze ans; elle a donné le jour à huit enfants bien constitués et a cessé d'être menstruée dès sa trente-cinquième année.

Son père a succombé à une mort volontaire, deux de ses sœurs ont été atteintes d'aliénation mentale et l'une d'elles s'est précipitée par une croisée.

Madame Maria n'en a pas moins joui pendant longtemps d'une raison parfaite. Elle avait reçu une éducation soignée et avait parfaitement répondu par son intelligence aux espérances de sa famille. Après son mariage, elle a bien dirigé ses affaires domestiques, s'est vouée au soin de ses enfants et s'est concilié l'affection de toutes les personnes qui fréquentaient sa maison. Sa position de fortune était convenable, elle ne trouvait autour d'elle que des prévenances et des marques d'attention; son genre de vie était régulier, sa constitution solide; on pouvait donc espérer qu'elle parviendrait à échapper aux fâcheuses influences qui avaient porté le trouble dans les facultés mentales de son père et de ses deux sœurs.

Il n'en fut point ainsi, et vers sa soixante et unième année, madame Maria commença à ressentir vers la nuque une sensation douloureuse qui fut bientôt accompagnée d'une perception d'un autre genre, mais non moins incommode; il lui semblait entendre dans l'intérieur de sa tête un bourdonnement comparable à celui d'une horloge qui vient de cesser de sonner; elle ne déraisonnait pas encore, mais elle ne tarda pas à se croire entourée d'odeurs méphitiques et bientôt elle se figura que tous les effets qu'elle ressentait étaient produits par des êtres cachés et malintentionnés; à partir de ce moment, elle ne cessa plus d'être en proie à des craintes imaginaires et de se croire menacée des plus grands malheurs; elle

répétait à chaque instant que ses jours étaient exposés, que son mari et ses enfants étaient en danger; cependant, comme elle se montrait d'une docilité parfaite, elle put continuer à vivre dans le cercle de sa propre famille.

A soixante-neuf ans, les hallucinations et les conceptions délirantes prennent encore plus d'extension et madame Maria est placée à Charenton.

Lors de notre première investigation, elle fait preuve d'une grande finesse d'esprit, et dissimule avec une rare habileté les idées et les sensations qui empoisonnent son existence. Sa mémoire n'est point affaiblie, mais lorsque nos questions deviennent trop pressantes et trop directes, elle feint à dessein de ne les pas comprendre. Au bout de quelques semaines, nous sommes à même de constater les lésions fonctionnelles suivantes :

Les hallucinations des différents sens sont surtout très-actives pendant la nuit. Très-souvent madame Maria ne goûte aucun sommeil et elle cherche à sortir de son lit pour se soustraire aux persécutions qu'elle éprouve. Lorsque sa domestique fait des efforts pour l'empêcher de se lever, elle l'injurie, la menace et l'accuse de faire cause commune avec ses ennemis.

Pendant le jour, elle se tient de préférence à l'écart et elle parle seule. Lorsqu'on l'aborde, elle confesse dans ses moments d'abandon qu'elle est en butte aux vexations d'un être qui se rend invisible pour tout le monde excepté pour elle et qui a nom *Patula*. Elle entend la voix de cet être, c'est lui qui se plaît à répandre dans l'air des odeurs désagréables et qui lui fait éprouver, soit dans la tête, soit dans les entrailles des sensations indéfinissables; elle voudrait pouvoir sortir de l'établissement pour échapper aux obsessions de Patula.

L'appétit est bon, la digestion très-active, la santé physique exempte de troubles, seulement madame Maria passe quelquefois cinquante ou soixante heures sans éprouver le besoin d'aller à la garde-robe et il lui arrive ensuite de salir son lit, n'ayant pas le pouvoir de retenir ses déjections. Lorsque ces accidents se renouvellent, elle s'en prend à la malice de Patula qui trouve le moyen, dit-elle, d'agir sur ses intestins malgré son consentement. Ce désordre ressort du canal alimentaire s'est manifesté dès le début de la lésion cérébrale.

substance cérébrale : on peut comparer ces prolongements à la matière des *bourbillons* dans les anthrax. On acquiert donc ainsi la certitude que la membrane que l'on supposait avoir pris naissance à la surface d'un caillot de sang extravasé est au contraire une production véritablement interstitielle, faisant corps avec le tissu même du cerveau, qui reflète une teinte rouge dans le voisinage de cette cicatrice.

Les coupes que l'on pratique avec ménagement dans l'épaisseur des parties altérées achèvent de démontrer que le travail de l'inflammation ne s'est point borné uniquement à la substance corticale superficielle, car les couches de substance nerveuse située au dessous de l'écorce pseudo-membraneuse qui représente une *peau à l'extérieur*, sont molles et comme empâtées par un produit moitié liquide, moitié filamenteux : la trame du cerveau est désorganisée de la sorte dans la profondeur d'un demi-centimètre à un centimètre.

On trouve dans ce même hémisphère, vis-à-vis, mais en dehors de la couche optique, un foyer de ramollissement du volume d'un petit œuf de pigeon. La substance nerveuse, dans cette région, est désorganisée et mêlée à un liquide dont la couleur tire sur le brun jaunâtre : aux yeux des personnes qui assistent à l'autopsie, cette altération aurait pris naissance à la suite d'une hémorrhagie dont le caillot aurait été résorbé.

Le lobe cérébral droit est partout à l'état normal. Le cervelet et la protubérance annulaire sont à l'état sain.

Études microscopiques. — Nous examinons au microscope l'espèce de *peau de chamois* qui a été rencontrée à la superficie du lobule postérieur gauche, le tissu filamenteux qui s'y rattachait et qui se ramifiait dans le parenchyme du cerveau, la matière humide qui empâtait l'intérieur des circonvolutions cérébrales; enfin le dépôt de couleur brunâtre qui correspondait à la couche optique gauche.

La membrane de couleur chamois offre la consistance et l'organisation du tissu cellulaire ; elle laisse voir dans l'épaisseur de sa trame 1° des îlots de globules sanguins rabougris, accumulés les uns contre les autres et colorés par de l'hématosine jaunâtre ; c'est à cette matière que le tissu emprunte son aspect chamois ; 2° elle contient en abondance les granules moléculaires de l'inflammation; ils sont sphériques, vésiculeux et dessinés comme des myriades de points transpa

rents; 3° elle est parsemée de grands disques granuleux qui représentent les disques agminés de l'inflammation. Plusieurs de ces grands globules se détachent en relief comme de petites vessies à enveloppes rouillées; les granules qu'ils recèlent dans leur intérieur s'élèvent jusqu'à quarante; 4° on voit sur les bords de la préparation quelques petits disques plats, ponctués et grisâtres qui ont appartenu à la substance grise corticale.

Les filaments qui sont situés au-dessous de cette première écorce pseudo-membraneuse et qui représentent les *grumeaux du bourbillon* dans les anthrax sont faciles à diviser à l'aide de fines aiguilles; ainsi préparés, ils sont faciles à éclairer et à étudier sous la lentille microscopique.

Ils sont composés, comme les fausses membranes, de fibres fibrineuses coagulées. Lorsqu'on les comprime légèrement sous une lamelle de mica, on en voit sortir un liquide séreux très-clair et très-abondant. Ils éjaculent en même temps un flot de granules sphériques transparents et en tout semblables à ceux qui remplissent les disques granuleux de l'inflammation.

Ils sont aussi parsemés de ces mêmes disques granuleux dont plusieurs se détachent pour venir nager dans les courants du liquide séreux dont il a été parlé plus haut.

A ces filaments fibrineux tiennent encore des débris de fibres nerveuses et un certain nombre de paillettes arrondies et ponctuées qui appartiennent à la substance nerveuse corticale.

Le *magma*, qui semble représenter à l'œil nu le détritus des circonvolutions, contient absolument les mêmes éléments que la matière *filamenteuse du bourbillon*, mais la lymphe coagulée s'y trouve rare, tandis que les fibres nerveuses et surtout les corpuscules de la matière nerveuse prédominent partout; cependant les granules et les disques ponctués tiennent encore une place considérable dans cette *espèce de bouillie*.

La substance cérébrale située au-dessous du foyer ressemble à de la substance saine. Elle n'est point désagrégée : en effet, elle se compose de grosses torsades appartenant à la substance grise; de fibres longues et renflées en pipettes, d'espace en espace, mais elle contient encore les granules de l'inflammation et de grands disques grisâtres non ponctués que je crois être des jeunes cellules destinées à former avec le temps des cellules granulées.

La substance cérébrale qui avoisine à l'extérieur les bords de la dépression, et dont la teinte rouge a été déjà signalée, présente encore en apparence une consistance assez ferme.

Lorsqu'on la comprime légèrement sous une lamelle, il s'en échappe cependant une sorte de plasma liquide abondant, charriant des globules sanguins devenus libres et extravasés.

On distingue dans cette substance des vaisseaux volumineux, tortueux, très-ramifiés et tendant par leur nombre à intercepter les rayons lumineux.

Plusieurs d'entre eux sont dilatés et comme variqueux; leur cavité ou l'espèce de panse qu'ils représentent contient des globules sanguins empilés et comme empâtés par une matière jaunâtre qui a dû appartenir à l'hématosine.

Il existe au dehors, sur leur trajet, d'immenses traînées de granules moléculaires roussâtres mêlés à des globules sanguins émaciés. Des disques granuleux parfaitement accentués parsèment déjà la trame nerveuse, mais les disques grisâtres non ponctués sont surtout très-répandus dans cette région du foyer morbide et des sphérules granulées n'auraient pas tardé, si le sujet eût continué à vivre, à prendre naissance dans ces mêmes disques.

La substance cérébrale ramollie, située en dehors du noyau de la couche optique gauche, est étudiée avec soin. Les fibres nerveuses y abondent; elles sont pour la plupart libres et désagrégées. Elles se présentent sous trois aspects. Les unes sont minces et déliées comme des fils. Les autres sont larges et plates comme des lanières, les autres sont granulées et formées de grains rangés en collier comme dans les *noctochs;* elles se laissent entraîner par l'eau distillée qu'on introduit par capillarité au-dessous des lamelles qui recouvrent les préparations et se laissent très-bien voir par transparence.

On aperçoit encore dans ces préparations des globules de sang crénelés et déformés, des globules moléculaires, des cellules agminées amples et noirâtres, des carrés de cholestérine colorée en jaunâtre et disséminés parmi les globules du sang.

D'autres sphérules grisâtres, finement granulées, raboteuses, de la largeur des globules du pus se voient encore sur les bords des lamelles qui recouvrent les pièces que nous décrivons maintenant;

ces globules, comparés à ceux d'un abcès dont nous avions recueilli le liquide le matin, nous paraissent offrir les mêmes caractères qu'eux et représenter les globules du pus.

En explorant les différentes régions de ce ramollissement, nous tombons toujours sur les mêmes éléments : quelquefois les carrés de cholestérine sont soudés par un côté et forment par leur réunion bout à bout de longues planchettes qu'on pourrait comparer à des gousses allongées et étroites de plantes légumineuses.

Des expansions vasculaires dilatées et obstruées par des amas de globules sanguins se ramifient dans les environs de ce foyer inflammatoire.

I. Le *foyer* déprimé, lichénoïde, à surface couleur de rouille, à couches profondes ramollies, mélangées à des prolongements de cellulosité, dont nous venons d'étudier tous les éléments, donne l'idée la plus exacte des conditions où se trouvent les différentes régions des foyers d'encéphalite locale chronique à la période de cicatrisation pseudo-membraneuse non encore entièrement achevée.

II. Le *foyer de ramollissement* qui avait son siége en dehors de la couche optique, sur le même hémisphère cérébral de cette ancienne hallucinée, peut donner une idée de l'état où se trouvent les foyers d'encéphalite locale chronique dans la période qui précède la formation du tissu cellulaire accidentel.

III. Il est vraisemblable que le *foyer superficiel* et pseudo-membraneux à l'extérieur a commencé à se former vers la soixante-neuvième année de la malade, lorsqu'elle a commencé à délirer, à se plaindre des vexations de Patula, à présenter des symptômes d'embarras dans la prononciation, des symptômes d'*affaiblissement* dans la jambe *droite;* toutefois cette encéphalite chronique n'excitait aucun trouble dans les fonctions de la vie organique; l'état inflammatoire local a dû persister ensuite jusqu'à la mort, se cicatrisant à sa surface, s'étendant en profondeur du côté de la substance blanche.

IV. Le foyer d'encéphalite, qui n'était encore qu'à l'état de *ramollissement*, a vraisemblablement commencé à prendre naissance dans le cours de la soixante-quatorzième année, lorsqu'on s'aperçut que madame Maria devenait sujette à des *attaques de torpeur intellectuelle*, que la démence commença à se déclarer, que la

gêne de la parole fit des progrès, que la paralysie de la j droite frappa tout le monde et que la malade se trouva pr dans l'impossibilité de retenir son urine. L'action de cette no altération inflammatoire sur tout l'organisme se fit sentir manière marquée et des plus défavorables. Madame Maria pu pendant continuer à se lever, à faire quelques tours de prom dans les préaux, à bien digérer sa nourriture, mais elle n'a pas tardé néanmoins à arriver à la période où des escarres s ment habituellement au siége de la plupart des paralytiques, qu'elle succomba à l'influence d'une pneumonie incidente.

V. On s'était attaché, dès le moment où madame Maria avait été confiée, à lutter contre le développement de l'*hémip* On avait eu soin de ne lui accorder qu'une quantité modér nourriture, de lui tirer du sang chaque fois que la gêne de l role et l'embarras des idées augmentaient; son ventre était toujours libre; enfin on ne craignait pas de recourir à une m tion antiphlogistique et révulsive beaucoup plus active lorsqu symptômes de recrudescence inflammatoire semblaient ann que les milieux enflammés tendaient à se congestionner davan

CENT QUARANTE-SEPTIÈME OBSERVATION. — A vingt-trois ans, accès de manie promp suivi d'une profonde démence; continuation de la démence pendant cinquante ans. A soixante-dix-sept ans, atteinte de diarrhée, et persistance d'un état très- de faiblesse après la cessation de la diarrhée, mort après trente-huit jours d'am ment graduel, mais exempt de souffrance.— A la surface du lobule cérébral pos gauche, large foyer jaunâtre, d'apparence pseudo-membraneuse au-dessous de mère; deux godets avec ramollissement de la substance blanche dans le centr de Vieussens, à gauche, petite cavité dans le corps strié gauche, teinte ocreuse circonvolutions à droite. — Nombreux granules, nombreux disques agminés, g de pus et globules sanguins au sein des principaux foyers inflammatoires.

Madame Claudine, âgée de soixante-dix-sept ans, a fait un s de près de trente-six ans dans la maison de Charenton, et déj était atteinte de démence depuis dix-huit ans, lorsqu'elle placée. Sa taille est assez élevée, grêle et élancée, sa figure son crâne bien développé. Le dérangement de sa raison est venu à la suite d'une perte de fortune considérable. l'alién mentale a offert pendant quelque temps les caractères de la m et un état d'hébétement prématuré a succédé très-vite à l'ex tion.

Depuis l'âge de soixante ans, madame Claudine est calme; mais toutes les conceptions de son intelligence ont été complétement annulées : elle ignore son nom, ne paraît pas comprendre le sens des questions qu'on lui adresse et passe ses journées à marcher sans but dans les cours de l'établissement; souvent elle perd ses chaussures, ses vêtements, et ne s'aperçoit pas que ses pieds et sa poitrine ne sont plus protégés contre l'intempérie des saisons; on est donc obligé de la suivre des yeux, de la surveiller avec le plus grand soin et de pourvoir à tous ses besoins, dont elle n'a plus la conscience.

En général, madame Claudine jouit d'une très-bonne santé pendant toute la durée des jours d'été; mais elle est sujette, à l'automne et au printemps, chaque année, à des accidents diarrhéiques qui cèdent d'habitude après quarante-huit ou soixante heures de régime et de soins : la fréquence de ces indispositions nous a obligé, toutefois, depuis longtemps, à laisser cette dame à demeure dans une infirmerie.

Au commencement d'octobre 1854, diminution des forces, pâleur du visage, plusieurs selles liquides en vingt-quatre heures; on prescrit l'usage des boissons gommeuses, des demi-lavements avec addition de laudanum, une alimentation très-légère. La diarrhée cesse, puis reparaît pendant environ huit jours; madame Claudine est tenue couchée et soumise au traitement qui a été adopté dès le début de sa maladie; la diarrhée cesse d'une manière définitive.

Du 10 octobre au 10 novembre, les forces de cette dame vont en s'épuisant; madame Claudine est pâle, couchée sur le dos; elle tient ses yeux tout grands ouverts, ne manifeste ni souffrance ni réaction fébrile, mais n'avale ses potages qu'avec la plus grande difficulté; on croit même deviner qu'elle refuse avec intention de se les laisser introduire dans la bouche.

Elle est trop faible pour se tenir assise sur un fauteuil, mais elle peut changer ses bras de place et porter ses mains à la tête; on irrite les pieds avec des sinapismes, on remplace les potages tantôt par du lait sucré, tantôt par du bouillon.

La mort a lieu le 18 novembre; depuis trois jours cette malade avale à peine même quelques gouttes de tisane et de bouillon, mais elle n'est point dans le coma, et ses derniers moments ne

sont point annoncés par les angoisses qui précèdent souvent la période de l'agonie.

Autopsie cadavérique. — Les os du crâne se brisent sans difficulté, l'aspect de la dure-mère cérébrale n'offre rien à noter; les cavités arachnoïdiennes sont vides.

Tous les troncs artériels qui circulent dans l'épaisseur de la pie-mère, soit à la base de la masse cérébrale, soit dans la profondeur des scissures interlobaires, sont larges et convertis en autant de tuyaux durs et crétacés; cette incrustation calcaire se retrouve dans des vaisseaux d'un calibre beaucoup plus ténu.

La pie-mère, légèrement résistante et épaissie, se sépare sans aucune difficulté de la périphérie des hémisphères cérébraux.

Le lobule cérébral postérieur gauche présente sur sa région supérieure et un peu externe une teinte jaune et une altération considérable. En fixant toute son attention sur ce point, on s'aperçoit que le relief de plusieurs circonvolutions est représenté maintenant par une sorte d'entonnoir ou de creux dont l'étendue est de six centimètres d'avant en arrière, de six centimètres d'un côté à l'autre. Le fond de cet entonnoir est recouvert et voilé par une trame très-mince, teinte en jaune clair, dont les contours vont se perdre dans l'épaisseur des circonvolutions qui circonscrivent ce vaste foyer de désordre. On juge que cette trame repose sur un fond de substance blanche, que sa face externe a dû être recouverte par la pie-mère, que ses bords se continuent avec l'élément qui constitue la substance corticale. Les coupes que l'on pratique sur cette région indiquent que la substance corticale qui avoisine ce foyer est molle et parfois rougeâtre; la substance blanche qui correspond au centre de cette altération manque de consistance : on continue la dissection de ce lobe.

On trouve en avant du noyau médullaire qui est connu sous le nom de centre ovale de Vieussens un foyer de ramollissement d'un demi-centimètre de long; il existe en arrière de ce même centre un enfoncement jaunâtre d'un centimètre et demi d'étendue, qui paraît correspondre à un second foyer de ramollissement; il existe enfin au milieu du corps strié gauche une petite cavité de couleur violacée de la largeur d'une semence de lentille.

A droite, sur la face externe du lobule cérébral postérieur, trois circonvolutions, qui sont à peine ratatinées, réfléchissent à leur sur-

face une couleur jaune de bile. Leur élément nerveux est en partie remplacé par une mince pellicule qui se ride sous la pression d'un corps mousse, et qui va se perdre par sa circonférence avec la trame même des circonvolutions saines : ces circonvolutions paraissent cependant molles et piquetées de rouge. Les coupes que l'on pratique en cet endroit dénotent l'existence d'une altération moins avancée que celle qui existait sur le lobe gauche, mais en tout semblable par sa nature.

Le reste de cet hémisphère cérébral est sain.

Les teintes extérieures du cervelet tirent sur le rose mêlé de jaune. La protubérance annulaire est saine.

Tous les foyers précédemment décrits sont étudiés avec soin, soit à la loupe, soit à l'aide de bonnes lentilles microscopiques.

Études microscopiques. — La trame pelliculaire qui recouvre l'enfoncement du lobe gauche est examinée la première.

Le liquide qui en suinte est clair et abondant. Il est surnagé par une poussière de granules fins et bien accentués, par des globules de sang plats et altérés sur leurs bords, par des nuées de disques agminés volumineux et déjà foncés en couleur, par des globules de pus hyalins et très-réguliers, par quelques filets nageants de fibres cérébrales.

Quant à la trame, sa transparence est parfaite; ce qui prédomine dans sa texture, c'est une magnifique chevelure de fibres nerveuses longues, entières et serpentant de cent manières différentes. Les filaments semblent accouplés deux à deux, et, dans leurs innombrables ondulations, ils s'éloignent fréquemment pour se rapprocher ensuite; mais, après avoir formé de nombreuses nodosités, parfois ils se terminent par un coude représentant un demi-fer à cheval.

Ces fibres doivent être tenues par un coagulum fibrineux, car elles restent à la même place et on voit dans leur voisinage des granules moléculaires, des disques granuleux, des globules de sang, des globules de pus et des tubes vasculaires.

La portion la plus molle de la substance corticale voisine du foyer forme une coulée transparente. Elle foisonne de granules moléculaires, de disques agminés, de globules sanguins, de globules de pus; les fibres cérébrales y sont libres et rares.

La substance corticale rosée est moins molle, et parcourue par

des anses vasculaires; on y voit des îles de globules sanguins colorés en rouge, des globules agminés rares, petits, difficiles à voir, des granules très-fins, quelques globules de pus rares et disséminés, des fibres nerveuses empâtées dans l'ensemble de la préparation.

La substance corticale du grand foyer situé à droite, sur le lobule postérieur, a un aspect de pus laiteux et grenu sous le verre de la loupe; son examen est des plus faciles, vu la transparence de sa coulée sous la lentille microscopique.

On y voit : 1° des fibres nerveuses chevelues et libres; 2° des myriades de granules; 3° des disques agminés innombrables; 4° des globules sanguins; 5° des globules de pus épars. Une goutte d'eau qui est introduite par capillarité au-dessous de la lamelle de verre qui couvre la préparation produit une sorte de cataclysme: alors les fibres, les globules du pus, les disques, se dégagent et s'ébranlent pour former des courants; il est donc facile de bien juger des proportions de chaque élément morbide.

La substance blanche que les pellicules recouvrent est mollasse: elle contient des chevelures de fibres très-belles et non interrompues dans leurs parcours; des globules sanguins intacts et de très-petits disques agminés peu nombreux.

Le foyer rosé et lenticulaire du corps strié gauche laisse voir des fibres nerveuses entières très-fines; des granules moléculaires et de petits disques agminés, des globules sanguins.

Les deux foyers du centre ovale gauche sont remplis d'une sorte de détritus d'aspect gommeux : il est formé, 1° de globules sanguins plats et altérés; 2° de disques agminés gros, lourds, rouillés; 3° de granules moléculaires; 4° de fibres détachées, les unes droites, tortueuses, les autres roulées en cercle; 5° d'un certain nombre de globules de pus : ces objets nagent sur un liquide abondant et clair.

Les poumons sont parfaitement sains. Le cœur est petit, soudé d'ancienne date au péricarde. La crosse de l'aorte est dilatée et incrustée de matière terreuse.

Les gros intestins contiennent des matières dures; la membrane muqueuse embrasse étroitement quelques-uns de ces tampons de matière fécale; sur un point elle est rouge, usée et même perforée, ainsi que les autres membranes intestinales; mais il ne s'est

point encore effectué d'épanchement dans la cavité du péritoine. Le rectum représente une énorme poche et il se trouve déformé par l'accumulation des fèces. La rate, le foie, l'utérus, ne sont pas altérés.

I. Le vaste enfoncement dont les contours se dessinaient comme ceux d'un entonnoir, à la surface du lobule cérébral postérieur gauche, sur madame Claudine, était partout tapissé par une couche celluleuse jaunâtre. Cette production recouvrait un fond de substance cérébrale ramollie et mélangée aux produits granuleux de l'inflammation; cet emplacement devait donc correspondre à un foyer d'encéphalite local en voie de cicatrisation.

II. Ce *foyer* avait dû commencer par réfléchir la couleur rouge ou violacée qui avait été notée dans le petit *foyer inflammatoire* du corps strié gauche; il avait dû représenter ensuite un centre de *ramollissement* comparable et au petit *foyer* qui siégeait en avant du centre ovale gauche et au foyer un peu plus grand qui siégeait en arrière de ce même espace, puis un moment était venu où il avait dû se recouvrir d'une fausse membrane celluleuse : il est vraisemblable toutefois que des couches de substance corticale avaient été détruites dans cette espèce d'ulcération par la continuité du travail inflammatoire.

III. La mince *pellicule couleur de bile* se ridant sous la pression des aiguilles à disséquer et recouvrant quelques circonvolutions ramollies du lobule postérieur droit du cerveau aurait fini par s'épaissir si madame Claudine eût pu prolonger davantage sa carrière; elle s'était organisée sous les mêmes influences que la cicatrice du lobule cérébral gauche : l'inflammation tendait donc à multiplier ses centres d'action dans l'appareil nerveux encéphalique de cette vieille démente.

IV. Dans ce cas, la phlegmasie avait dû s'avancer partout avec une grande lenteur, car on ne s'était pas même aperçu chez cette dame que les fonctions du mouvement fussent sérieusement compromises. Cet aveu pourra sembler d'autant plus étonnant que le nombre des foyers inflammatoires qui ont été découverts dans l'hémisphère cérébral gauche de cette malade n'était pas moindre de quatre; mais l'exploration fonctionnelle est parfois très-difficile à mener à bien sur les déments dont la constitution est affaiblie

comme l'intelligence : il est sûr enfin que quelques malades continuent à marcher, à déplacer leurs jambes dans leur lit, à se servir de leurs mains pour manger ou pour arranger leurs couvertures, bien que leur cerveau soit le siége d'un certain nombre de foyers d'encéphalite locale chronique même avec ramollissement de l'élément nerveux.

CENT QUARANTE-HUITIÈME OBSERVATION. — A soixante-quatorze ans, affaiblissement rapide des principales facultés intellectuelles; à soixante-seize ans affaiblissement de tout le système musculaire, oblitération toujours croissante de l'intelligence; à soixante-dix-sept ans, agitation, disposition à la violence, accès de tremblement vers les bras; augmentation de la paralysie incomplète des quatre membres. A soixante-dix-sept ans dix mois, attaque comateuse momentanée; à soixante-dix-sept ans onze mois, nouvelle attaque apoplectiforme avec alternatives de convulsions et de contracture, et mort. — Doubles concrétions fibrineuses et taches de sang dans les cavités de l'arachnoïde cérébrale. Deux vastes foyers d'encéphalite locale avec production celluleuse à la surface de chaque lobule cérébral postérieur, ramollissement de la voûte, de la cloison et de la surface ventriculaire vis-à-vis des couches optiques et des corps striés, vaste ramollissement de l'hémisphère cérébelleux droit.

M. Pierret, âgé de soixante-dix-huit ans, est d'une taille élevée et doué d'une constitution très-forte pour un âge aussi avancé. Il a constamment vécu dans l'aisance, a toujours évité les excès et n'a jamais fait de maladie grave. En 1793, il a été dénoncé et emprisonné plusieurs fois et a fini par subir une condamnation à mort. Il s'attendait à monter sur l'échafaud d'un moment à l'autre, lorsqu'il fut sauvé par un hasard tout à fait imprévu et sur lequel personne n'avait compté : à partir de cette époque, il est devenu sombre et il a même offert par instants quelque chose de vague dans les idées; cependant il n'en a pas moins rempli jusqu'à sa soixante-treizième année un emploi qui nécessitait une certaine activité et une certaine tenue dans l'intelligence.

Pendant le cours de sa soixante-quatorzième année, sa mémoire et en général toutes ses facultés intellectuelles ont subi un affaiblissement rapide autant que considérable; bientôt il s'est trouvé absolument incapable de vaquer au soin de ses affaires; un peu plus tard, il n'était même plus en état de veiller à la conservation et au soin de sa personne, et on s'est vu dans la nécessité de le lever, le vêtir, l'approprier, de le faire manger comme un enfant. Du reste, il ne paraissait pas souffrant, conservait son embonpoint et ne sortait jamais de ses anciennes habitudes de bienveillance et de douceur.

A soixante-seize ans, la démence se complique d'un commencement d'affaiblissement de tous les agents musculaires : la démarche est chancelante ; les deux pieds effleurent à peine le sol chaque fois que M. Pierret fait un effort pour changer de place. Les bras manquent d'adresse, la prononciation est difficile à comprendre. Les principales fonctions physiques continuent à s'exécuter avec une parfaite régularité, mais l'oblitération de l'intelligence fait des progrès rapides.

Au commencement de la soixante-dix-septième année, le calme est remplacé par une disposition à l'impatience. Ce malade est devenu irritable, colère, difficile à soigner. Lorsqu'on l'empêche de satisfaire ses volontés déraisonnables, il pousse des cris et cherche à donner des coups. Il est devenu sujet aussi à des attaques de tremblement, qui affectent surtout les bras, dont les retours sont variables, mais dont la durée n'est jamais longue : ces accidents n'entraînent point la perte de la connaissance. La gêne de la parole persiste, la difficulté de la progression, l'affaiblissement des membres thoraciques, ont augmenté plutôt que diminué ; cependant M. Pierret effectue encore quelques mouvements de peu d'étendue.

A soixante-dix-sept ans dix mois, sorte d'attaque comateuse. Le décubitus a lieu sur le dos, la sensibilité générale est émoussée ; il existe de l'accélération dans le pouls, de la chaleur à la peau, un degré d'injection considérable à la face ; M. Pierret ne fait aucun effort pour remuer ses membres et il paraît menacé d'asphyxie. Au début de ces accidents, il est tombé sur le parquet de toute sa hauteur et s'est fait à la région sourcilière une plaie de deux centimètres environ de largeur. Une saignée copieuse que l'on pratique au bras et l'excitation produite à la peau par une application de sinapismes dissipent promptement les phénomènes qui viennent d'être mentionnés ; mais, à partir de ce jour, M. Pierret a dû rester habituellement couché.

Ce malade a vécu encore près d'un mois. Six jours avant la mort, une recrudescence s'est de nouveau manifestée du côté du cerveau. D'abord on a noté de la somnolence, l'émoussement de la sensibilité tactile, des alternatives d'agitation automatique ou d'immobilité, de la contracture dans les bras, des secousses de tressaillement dans les tendons, une réaction fébrile accompagnée de gêne dans les actes respiratoires, ensuite un état complétement coma-

teux pendant dix-huit heures. L'agonie a été surtout signalée par l'accélération et la violence des mouvements du thorax. Une application de douze sangsues aux tempes, de nombreuses applications de sinapismes, n'ont apporté aucune amélioration dans les conditions de ce paralytique.

Autopsie cadavérique. — L'embonpoint général est conservé, il existe un commencement d'œdème du côté des bourses et aux pieds.

Le crâne ne présente aucun défaut de conformation, les os en sont durs, friables, exempts d'injection.

La face externe de la dure-mère adhère d'une manière assez intime à la face interne de la voûte crânienne.

Il existe, à droite comme à gauche, dans la partie de la cavité arachnoïdienne qui correspond aux deux tiers antérieurs de chaque hémisphère cérébral, une pellicule pseudo-membraneuse que sa ténuité rend comparable à une toile d'araignée, qui paraît formée par une matière fibrineuse décolorée et qui adhère légèrement au feuillet pariétal de l'arachnoïde. Sur deux ou trois points, cette production accidentelle est soulevée par des taches de sang, et, vers la région temporale, l'arachnoïde pariétale qui lui a donné naissance est comme ponctuée de points sanguinolents : on n'aperçoit point d'ecchymoses semblables sur les autres surfaces où elle est encore appliquée.

La pie-mère cérébrale est le siége d'une légère infiltration séreuse; elle se détache sans aucune difficulté du cerveau et n'offre nulle part de traces d'adhérences.

On aperçoit sur chaque hémisphère cérébral, vis-à-vis la partie moyenne et à la superficie des lobules postérieurs, dans l'étendue d'un pouce de chaque côté à peu près, une plaque qui réfléchit à l'extérieur une teinte jaune serin. En entamant ce double foyer d'altération au moyen d'un bistouri, on constate que la substance corticale a été en partie remplacée, sur ces deux points, par une membrane celluleuse tirant sur le gris, à mailles fines et lâches : au point où la substance cérébrale tend à redevenir saine, elle offre pourtant encore un reflet jaunâtre très-prononcé.

Sur toutes les autres régions des hémisphères cérébraux, la substance corticale présentait à sa surface extérieure une teinte grisâtre; les circonvolutions paraissaient petites et les anfractuosités cérébrales peu profondes.

A l'intérieur, cette même substance offrait différentes nuances de coloration : les teintes rosées prédominaient dans son tissu, où l'on notait pourtant aussi des reflets tirant sur le jaune et sur le gris sale ; sa consistance ne s'éloignait pas du type normal.

La substance blanche était, au contraire, peu consistante sans être désorganisée ; elle était le siége d'une vive injection, et même parsemée de ponctuations rouges qu'on aurait pu prendre pour des ecchymoses, mais qui étaient formées par des agglomérations de vaisseaux très-rapprochés vers les endroits que nous désignons.

Les deux ventricules latéraux contenaient de la sérosité limpide, mais en petite quantité.

La cloison transparente, la voûte à trois piliers, la superficie de chaque corps strié et de chaque couche optique, du côté des cavités ventriculaires, étaient dans un état complet de désorganisation et de ramollissement : il n'était pas possible de porter le manche d'un scalpel sur toutes ces parties sans s'exposer à en produire la destruction.

La pie-mère cérébelleuse était généralement injectée dans toute l'étendue des hémisphères du cervelet.

Il s'était formé en outre vers la partie moyenne de l'hémisphère cérébelleux droit un foyer de ramollissement de près d'un pouce de surface sur trois lignes environ de profondeur. En portant le dos d'un bistouri sur ce vaste foyer, on réduisait la substance nerveuse en une sorte de pulpe molle et jaunâtre. Une ligne dessinée en zigzag, d'un jaune plus marqué encore, séparait les tissus malades d'avec la substance blanche que le ramollissement avait épargnée.

La moitié gauche du cervelet était intacte, mais injectée et mollasse.

La protubérance annulaire, le bulbe rachidien et la moelle spinale étaient seulement un peu moins fermes que dans l'état sain.

Plusieurs points cartilagineux se remarquaient dans l'épaisseur des troncs vasculaires qui apportent le sang à l'appareil encéphalique.

Les deux poumons paraissaient emphysémateux, mais sains sous tous les autres rapports.

Le cœur était volumineux ; le ventricule gauche était épais, charnu, très-résistant à la compression.

Les valvules aortiques étaient devenues cartilagineuses et des points d'ossification s'étaient même formés dans leur épaisseur.

Les cavités intérieures du cœur, la surface interne de la crosse de l'aorte, étaient rouges et parsemées de taches comme pétéchiales; tous les organes abdominaux étaient à l'état physiologique.

I. Il nous semble inutile de produire de nouveau ici les preuves qui serviraient à démontrer que les deux plaques jaunâtres qui s'étaient formées chez cet homme, à la surface des deux lobules cérébraux postérieurs, avaient dû y prendre naissance sous l'influence d'un double travail inflammatoire chronique : ces plaques offrent en effet les mêmes caractères, la même structure celluleuse que celles dont il a été fait mention dans les quatre observations précédentes, et elles correspondaient comme elles à un fond de substance cérébrale jaunâtre et ramollie; il est donc bien certain qu'elles représentaient aussi des foyers d'encéphalite chronique locale en voie de cicatrisation.

II. L'existence de ces foyers n'avait point encore été prévue dans ce cas pendant la vie du malade, et l'on avait pensé que les troubles intellectuels, que l'embarras de la langue, que l'affaiblissement des bras, l'incertitude de la démarche, qui avaient attiré l'attention des médecins vers la soixante-seizième année de M. Pierret, avaient été occasionnés chez lui par une simple périencéphalite chronique diffuse; mais il est hors de doute aujourd'hui que l'inflammation avait dû envahir dès le principe toute l'épaisseur d'un certain nombre de circonvolutions et qu'elle ne s'était point bornée à ramper à leur surface. Les épiphénomènes, notés vers la soixante-dix-septième année, et qui ont surtout consisté en des attaques de tremblement du côté des bras, permettent de supposer seulement que la phlegmasie se ravivait de temps à autre d'un côté comme de l'autre, et ces recrudescences expliquent pourquoi la substance nerveuse était encore à l'état de ramollissement au fond des deux foyers, tandis que la résorption l'avait fait disparaître et remplacée par une sorte de trame membraneuse du côté de la pie-mère.

III. Le foyer de ramollissement qui a été signalé à la surface du lobe cérébelleux droit sur ce paralytique correspondait également à un foyer d'encéphalite, et, si M. Pierret n'eût point succombé

aussitôt, cet emplacement n'eût pas manqué d'offrir par la suite l'aspect d'une cicatrice celluleuse. Il n'est pas possible d'indiquer à point nommé l'époque où ce désordre avait commencé à se former, mais la teinte jaune de la substance cérébelleuse ramollie indique que le travail inflammatoire devait déjà remonter tout au moins à quelques semaines; il avait donc commencé vraisemblablement à se développer pendant la violente attaque comateuse qui avait été notée un mois environ avant la mort de cet aliéné, mais il n'avait pas pu être diagnostiqué, attendu que les membres du côté gauche étaient déjà depuis longtemps réduits à une impuissance presque absolue par la paralysie.

IV. Quant au ramollissement du septum ventriculaire, de la voûte à trois piliers, de la superficie des corps striés et des couches optiques, il a dû prendre naissance, ainsi que les concrétions fibrineuses de l'arachnoïde, pendant les six derniers jours de la vie de M. Pierret; il est sûr au moins que cette période s'est fait remarquer par l'accélération du pouls, l'embarras de la respiration, l'oblitération de la sensibilité tactile, une disposition constante à la somnolence, par des alternatives de contracture ou de tressaillements musculaires, puis par un état complétement comateux; la manifestation de tous ces accidents s'explique bien par la destruction des parties centrales du cerveau et par l'état où a été trouvée la surface des corps striés et celle des deux couches optiques.

QUATRIÈME SÉRIE

DES CAS OU LES FOYERS D'ENCÉPHALITE LOCALE CHRONIQUE SONT MAINTENANT REPRÉSENTÉS PAR UNE MEMBRANE CELLULEUSE PLUS OU MOINS ÉPAISSE APPLIQUÉE SUR UN FOND DE SUBSTANCE NERVEUSE RAFFERMIE OU MÊME INDURÉE.

Dans les observations de cette catégorie, les foyers d'encéphalite qu'on découvre à la surface d'un lobule ou de plusieurs lobules du cerveau sont encore représentés par un produit celluleux plus ou moins résistant, et imitant le plus ordinairement une sorte de pièce pseudo-membraneuse étendue comme une peau sur l'élément nerveux; mais cet élément a cessé d'être mou, et parfois même il est mêlé à du tissu cellulaire qui le fait paraître comme

induré, comme criant sous le fil du scalpel lorsqu'on s'efforce de l'inciser.

L'analyse microscopique démontre que les fausses membranes dont nous nous occupons pour l'instant contiennent absolument les mêmes éléments que celles qui recouvrent des foyers de substance cérébrale ramollie; il est donc inutile de nous appesantir sur leur mode de structure et sur leur origine, qui ne peut être qu'inflammatoire.

Quant aux parties qui constituent le fond induré des foyers et qui ont encore jusqu'à un certain point l'aspect propre à l'élément nerveux, il est sûr qu'elles contiennent presque toujours et des fibres cérébrales et des corpuscules de matière nerveuse fondamentale; mais ces éléments sont plus ou moins mélangés de fibrilles cellulaires de nouvelle formation, et en général l'élément nerveux a beaucoup souffert quand il n'a pas été en grande partie détruit dans tous ces emplacements; on doit cependant considérer ces emplacements comme autant de cicatrices entièrement ou à peu près consolidées.

CENT QUARANTE-NEUVIÈME OBSERVATION. — A trente-six ans, accès de mélancolie suivi d'une prompte guérison. A quarante-huit ans, nouvel accès d'aliénation mentale avec sensation de douleurs en apparence bizarres dans les doigts de pied. A quarante-huit ans et demi, attaques convulsives épileptiformes; persistance du délire partiel, et des sensations qui rendent la marche douloureuse. A cinquante-cinq ans, embarras de la langue, hémiplégie incomplète à gauche, attaques épileptiformes de plus en plus fréquentes; sur la fin de la cinquante-sixième année, affaiblissement subit; pendant trois jours, alternatives de somnolence, de convulsions suivies d'un état comateux définitif, et de la mort. Une vaste érosion creusée en entonnoir a pris la place du lobule cérébral postérieur droit; une sorte de trame celluleuse feutrée et tomenteuse est interposée entre la pie-mère et le fond de cette ulcération; substance nerveuse sous-jacente indurée. Une plaque rosée et affectée de ramollissement existe sur le lobule antérieur du même hémisphère. Plusieurs petites cavités alvéolaires se rencontrent aussi dans l'intérieur de ce lobule. La superficie du cervelet est affectée de ramollissement.

M. Adolphe, âgé de cinquante-six ans, célibataire, professeur de dessin et peintre distingué, a consacré sa jeunesse et la plus grande partie de sa vie à la culture des lettres et des beaux-arts. Doué d'un esprit vif, actif, pénétrant, d'une imagination sensible, passionnée pour tout ce qui lui semble beau, il a remporté à ses débuts un prix au Conservatoire de musique et pris rang ensuite parmi les élèves les plus distingués du peintre David. Désespérant de pouvoir

mener de front la musique et la peinture, il s'est décidé à renoncer à la culture du chant et s'est mis à peindre avec une ardeur qui lui a permis de dépasser très-vite ses anciens camarades. On ne lui connaissait aucun défaut, seulement il faisait un abus considérable du café et passait des mois entiers sans vouloir franchir le seuil de son atelier dans la crainte de perdre quelques heures.

A trente-six ans, il est atteint de lypémanie, et passe plusieurs mois dans le découragement le plus absolu. Il ne tarda pas pourtant à renoncer aux idées sinistres qui constituaient alors son délire, et la vue des tableaux commencés dans son atelier achèva de remonter son imagination. Bientôt il comprend qu'il a eu tort de renoncer jusque-là au commerce des hommes, de négliger aussi complétement qu'il l'a toujours fait ses intérêts matériels, et il consent à accepter le titre de professeur de dessin dans un lycée. La manière dont il s'acquitte de la tâche qu'on vient de lui confier prouve que l'équilibre de ses facultés ne laisse rien à désirer, mais il ne peut pas s'empêcher de regretter la perte du temps qu'il consacre aux élèves.

A quarante-huit ans, il achève de peindre un *Christ mourant* dont l'idée le poursuit depuis dix ans et dont l'exécution lui coûte beaucoup d'efforts. Désireux de se surpasser lui-même dans ce nouveau travail, il mange à peine, est toujours sur pied, perd l'habitude du sommeil et s'exalte au point de ne pouvoir plus se séparer de sa toile. Un second accès d'aliénation mentale est la conséquence de cette excessive contention d'esprit et d'imagination, et, comme le désordre des idées exerce une influence fâcheuse sur les actions de M. Adolphe, on prend le parti de le faire admettre dans une maison d'aliénés.

Cette dernière mesure lui semble le résultat d'un complot monté par des rivaux jaloux de ses succès et de sa gloire, et il soupçonne sa sœur, qui a possédé de tout temps sa confiance et son affection, de conspirer maintenant contre son repos, de faire cause commune avec ses ennemis. A l'en croire, on ne sait qu'inventer pour le torturer et pousser sa patience à bout. Il éprouve et accuse sans cesse, vers la plante des pieds, des sensations douloureuses qui le rendent très-malheureux et dont il rend compte à sa manière. Ainsi il est persuadé que des physiciens-chauffeurs lui brûlent les pieds à distance, qu'on a recours à des moyens occultes pour lui écarter

violemment les orteils et l'obliger à crier, qu'on agit sur ses nerfs par des influences magnétiques, qu'on s'acharne à le tourmenter nuit et jour sans aucune pitié. Les efforts que l'on fait pour le dissuader, pour combattre ses interprétations et ses raisonnements, l'irritent, l'exaltent et finissent par soulever des accès d'emportement. Enfin, un jour qu'on l'a perdu de vue, il tente de se couper la gorge, mais on arrive encore assez à temps pour l'empêcher de se blesser grièvement.

A quarante-huit ans et demi, il est devenu sujet à des espèces d'attaques convulsives qui semblent offrir les principaux caractères de l'épilepsie, mais dont les atteintes sont d'abord rares et en apparence peu sérieuses. Il continue à être en proie à toutes les tribulations de son délire sinistre. Toujours ombrageux, défiant, difficile à vivre, en garde contre tout le monde, il se monte au taux de la colère et menace d'en venir à des voies de fait aussitôt qu'il est contrarié au sujet de ses idées déraisonnables. Par moments, il éprouve une sorte de secousse de tressaillement subit comme si la commotion d'une forte étincelle électrique se faisait tout d'un coup sentir dans tous ses membres. Devenant alors furieux, il s'écrie avec émotion : « Vous voyez bien comme on me traite.... Est-ce que mon domestique appartiendrait à la sequelle des physiciens et des malfaiteurs? Je ne crois pas me tromper en affirmant qu'il a une fâcheuse ressemblance avec mon ancien proviseur; mais la Providence a ses desseins, et un jour peut-être il sera puni du mal qu'on se plaît à me faire endurer. »

A cinquante-quatre ans, l'aliénation paraît devoir résister à tous les moyens qui ont été employés pour la faire disparaître. L'intelligence a moins d'étendue que par le passé, mais les idées fixes sont toujours très-variées et très-actives. Ce malade ne sait qu'inventer pour se soustraire à l'influence de l'électricité. Sa tête est comme engloutie dans une énorme turban composé avec des serviettes; tous ses vêtements sont agencés d'une façon tellement bizarre, qu'il est difficile de le regarder sans rire. S'il consent à sortir pour aller à la promenade, il marche comme s'il posait les pieds sur un brasier ardent; chaque mouvement est accompagné de cris, d'exclamations, d'une pantomime étrange. Si on lui demande le motif de ces démonstrations insolites et déraisonnables, il se répand en invectives, ajoutant : « Vous en parlez bien à l'aise; ne voyez-vous

pas qu'on fait courir des noix sous mes pieds, qu'on me martyrise et que ça finira mal! »

Le timbre de sa voix est maintenant changé : il parle avec plus de volubilité et pourtant avec moins de liberté qu'autrefois.

Il est décidément devenu sujet à des pertes de connaissance suivies de chutes et d'accès convulsifs. Ces accès sont accompagnés de spasmes des muscles de la face et peuvent se reproduire tout de suite un grand nombre de fois. Ils sont les préludes d'une stupeur ou d'une exaltation momentanée.

A cinquante-cinq ans, on croit reconnaître l'existence d'un commencement d'hémiplégie du côté gauche. M. Adolphe continue à se lever, à marcher, à se servir de sa jambe gauche, mais il est certain qu'il s'appuie à peine sur ce membre. Le bras du même côté demeure souvent comme collé contre les côtes; il répugne à s'en servir et le soutient par moments avec sa main droite. Lorsqu'il dépeint à sa manière les sensations qu'il ressent dans le côté gauche, on commence à entrevoir qu'elles pourraient bien ne pas appartenir à la classe des pures hallucinations.

Les accès épileptiformes se rapprochent de plus en plus; la constitution tend à s'affaiblir.

Pendant la dernière année de sa vie, il remue à peine le bras gauche. La main gauche est fléchie sur le poignet et les doigts contractés laissent leur empreinte dans le tissu adipeux de la région carpienne; ce n'est qu'en provoquant de la douleur qu'on parvient à les allonger, et M. Adolphe fait observer alors qu'ils sont bien réellement impotents.

La jambe gauche continue à jouir d'une certaine liberté de mouvement; M. Adolphe peut l'étendre, la plier, la faire agir en différents sens avec assez de promptitude. Il n'a même jamais cessé jusqu'à présent de se rendre seul au cabinet d'aisances, mais il se tient mal en équilibre sur le côté gauche. Le bras droit paraît conserver, ainsi que le membre abdominal correspondant, une liberté complète d'action. La sensibilité tactile n'est éteinte nulle part; la santé générale est encore passable.

L'avant-veille de la mort, M. Adolphe commença d'abord à se plaindre d'inappétence; il eut coup sur coup plusieurs évacuations alvines et se sentit trop faible pour sortir de son lit. Il consentit à se laisser examiner, répondit à toutes nos questions et but lui-

même de la tisane et du bouillon. Vers la fin de cette même jo
née, il éprouva plusieurs petites secousses épileptiformes et
l'abattement.

La veille du décès, la matinée ne fut point en apparence m
vaise; M. Adolphe continua à accuser de la faiblesse et du dég
pour la nourriture, mais il se tint encore pendant plusieurs heu
sur son séant. Dans l'après-midi, son état s'aggrava très-promp
ment, et il survint des alternatives de somnolence et de con
sions générales. Dans le cours de la nuit, l'insensibilité et le co
prirent définitivement la place des phénomènes musculaires, e
vie s'éteignit sans secousse dans la matinée du troisième jour.
diarrhée n'avait pas cessé depuis l'instant où M. Adolphe s'é
alité; la cavité thoracique ne put pas être explorée.

Autopsie cadavérique. — La tête présente de belles dimensio
les os du crâne se brisent avec facilité; ils sont injectés dans l
épaisseur.

Il existe à la surface interne de la voûte crânienne, à droite
gauche de la grande faux de la dure-mère et vis-à-vis le lob
moyen à peu près, deux cavités alvéolaires assez larges pour re
voir le bout du pouce; ces deux enfoncements sont occupés par
bourgeons celluleux qui y sont parvenus en traversant les fil
de la dure-mère et qui paraissent provenir de la pie-mère; c
dernière membrane est infiltrée d'une certaine quantité de séro
transparente.

La dure-mère ayant été renversée sur les côtés de la tête, e
cerveau dégagé de la cavité crânienne, on aperçoit aussitôt à dro
au niveau de la réunion des deux tiers antérieurs de l'hémisph
droit avec son tiers postérieur, une dépression considérable; :
cet espace, la pie-mère s'abaisse en formant une sorte de tent
jaunâtre. La pie-mère étant enlevée, on a sous les yeux une esp
d'érosion qui commence à la dépression du lobule moyen et s'éte
sur la plus grande partie du lobule postérieur. Telle est la prof
deur de cette sorte de dépression caverneuse, qu'elle s'avance ju
qu'à la cavité du ventricule moyen, dont elle n'est séparée que p
une cloison mince et pellucide, et qu'elle pourrait facilement a
mettre un œuf de poule dans son enfoncement. Plusieurs circon
lutions ont donc totalement disparu. Il s'est organisé dans la pla
qu'elles devaient occuper une sorte de trame feutrée et tomenteu

qui adhère supérieurement à la pie-mère et inférieurement aux fibres nerveuses qui ont échappé à la destruction. Cette production accidentelle est teinte par une matière qui offre la couleur jaunâtre de l'hématosine altérée ; elle est même infiltrée de sérosité dans ses parties les plus épaisses. La substance cérébrale, au-dessous de la production accidentelle que nous signalons, est dégénérée, filandreuse et ferme comme une plaque condensée. Elle est exempte d'injection vasculaire.

On distingue sur la partie moyenne et externe du lobule antérieur appartenant à ce même côté quatre petites fossettes creusées comme des petits godets dans des circonvolutions. Chacune d'elles logerait à peine un gros pois. Leur surface, d'ailleurs très-lisse, est ferme et sans apparence de fausse membrane. Lorsqu'on incise les parois de ces petits enfoncements, on s'aperçoit que la substance nerveuse réfléchit une teinte de rouille jusqu'à une certaine profondeur.

Il existe tout à fait à la partie antérieure de ce lobule, un peu en dehors, une plaque de couleur rosée dont la largeur égale celle d'une pièce de cinq francs. Une incision pratiquée sur cet endroit met à découvert un foyer de ramollissement. Les particules ramollies sont teintes en rouge; celles qui se trouvent placées dans leur voisinage sont très-injectées. Le désordre s'étend à six millimètres de profondeur. La pie-mère adhérait sur ce point aux circonvolutions enflammées.

L'hémisphère gauche ne participe aucunement aux altérations du lobe droit. Ses vaisseaux sont nombreux et injectés, ses fibres blanches, dures et résistantes ; sa substance grise tire sur le rose.

Il n'est pas facile d'enlever la pie-mère qui revêt le cervelet. Elle entraîne partout avec elle une couche très-notable de substance comme pulpeuse qui provient d'un ramollissement superficiel de la presque totalité de cet organe. La substance ramollie est diffluente et violacée.

Les pédoncules du cerveau et du cervelet, la protubérance annulaire, les diverses portions des moelles allongée, dorsale et lombaire, ont été regardés comme très-sains.

La plèvre costale droite est entièrement recouverte par une fausse membrane qui adhère en même temps à la plèvre pulmonaire ; cette production morbide se sépare difficilement des parties

molles contiguës. Lorsque cette espèce de couenne a été détachée, la surface pleurétique réflète une couleur rouge très-animée.

Le poumon droit contient beaucoup de petites masses de matière tuberculeuse en voie de ramollissement. Son parenchyme est enflammé et facile à réduire en bouillie dans le voisinage des tubercules.

Le poumon gauche est aussi enveloppé par une sorte de doublure pseudo-membraneuse et comme farci de tubercules peu volumineux. Il est engorgé sur une multitude de points.

Cavités du cœur dilatées; les parois de cet organe sont molles bien qu'épaissies.

Le foie, la rate, l'appareil urinaire, sont à l'état normal.

La membrane muqueuse de l'estomac est comme spongieuse, elle est d'un brun violet; ses vaisseaux sont nombreux et très-apparents.

Il existe dans l'intérieur de l'intestin grêle plusieurs plaques d'un rose intense; non loin du cœcum, ces plaques encadrent de petits dépôts de matière tuberculeuse à l'état concret. Le cœcum réfléchit une couleur ardoisée sombre et uniforme.

La membrane muqueuse du côlon offre et des plaques enflammées et des taches rouges plus foncées en coloration, et de petites solutions ulcéreuses lenticulaires. Tout le canal alimentaire est donc le siége d'un travail inflammatoire très-prononcé.

I. La plus grande partie du lobule cérébral postérieur droit avait été remplacée sur cet ancien monomaniaque par une érosion tellement profonde, qu'il eût été facile de loger un œuf de poule dans cette espèce d'entonnoir : l'absorption avait donc fait disparaître graduellement et un certain nombre de circonvolutions et un noyau considérable de substance médullaire; cependant le fond de cet enfoncement s'était raffermi et il était même représenté par une substance de cicatrice d'un aspect filandreux. D'autre part, il existait entre la pie-mère et le tissu nerveux induré une sorte de trame tomenteuse infiltrée de sérosité, et le réseau de la pie-mère se trouvait encore teint en roux, ainsi que cette même trame, par de l'hématosine altérée : tous ces caractères indiquent que ce lobule avait dû être longtemps occupé par une phlegmasie qui l'avait en

quelque sorte miné sourdement, mais qui avait fini par s'éteindre en fournissant un élément plastique pour la cicatrice : cette érosion représente donc bien l'emplacement d'un foyer d'encéphalite chronique.

II. Si on en doutait encore, la plaque de *couleur rosée* qui a été découverte aussi sur ce même malade vis à-vis la région antérieure du même hémisphère cérébral, et qui correspondait à un foyer de ramollissement rougeâtre, ferait disparaître toutes les incertitudes, car cette plaque, qui adhérait à la pie-mère, était entourée de toutes parts de vaisseaux turgescents : elle réunissait donc tous les caractères d'une encéphalite locale récente ; mais nous savons qu'à la longue ces caractères subissent des modifications pour prendre ceux qui conviennent au mode inflammatoire chronique ; on est donc amené par l'induction à conclure que la vaste érosion qui occupait ici la place du lobule postérieur droit avait dû ressembler dans le principe à la plaque rouge du lobule antérieur [1].

III. Il va sans dire que les quatre petites fossettes à parois lisses qui étaient creusées comme autant de petites capsules non loin de cette même plaque inflammatoire avaient dû commencer aussi anciennement de la même manière qu'elle.

IV. Les adhérences de la pie-mère cérébelleuse et la transformation de la substance grise du cervelet en une sorte de pulpe de couleur violacée représentaient aussi des altérations qu'on ne pouvait imputer qu'à l'action d'une phlegmasie.

V. Il est vraisemblable que les quatre petites cupules du lobule antérieur droit avaient pris naissance avant tous les autres désordres, car leur concavité n'offrait même plus de trace de fausse membrane, et la substance cérébrale environnante avait presque repris son aspect normal; la guérison de la maladie locale était donc à peu près achevée.

VI. L'altération du lobule postérieur avait dû se former peu de temps après ces petits foyers, mais le travail de cicatrisation y était un peu moins avancé.

VII. La plaque rouge du lobule antérieur et la phlegmasie du pourtour du cervelet appartenaient à une date toute récente.

[1] Ces réflexions ont été écrites à une époque où je ne soupçonnais pas toutes les ressources qu'on peut tirer des études microscopiques : je les livre à l'impression sans y rien changer

VIII. La formation du principal foyer inflammatoire a dû continuer pendant plusieurs années ; c'est elle probablement qui a donné lieu, dès la cinquante-quatrième année, à des attaques épileptiques répétées et à toutes les sensations douloureuses qui causaient l'exaspération de ce malheureux malade.

C'est elle bien certainement qui a entraîné ensuite, vers l'âge de cinquante-cinq ans, l'hémiplégie du côté gauche ; puis la contracture du poignet gauche et la fréquente réapparition des accès convulsifs.

IX. La formation du foyer inflammatoire qui existait à l'état rouge en avant du lobe cérébral gauche, la formation du ramollissement violacé du cervelet, doivent être fixées aux derniers temps de la vie ; elles ont été annoncées d'abord par l'abattement général et par le retour fréquent des attaques convulsives, puis par les alternatives de somnolence et de convulsions, puis enfin par la persistance du coma.

X. Le diagnostic des encéphalites locales chroniques a été obscurci dans le principe par la nature du délire de M. Adolphe. Lorsque ce malade a commencé à déblatérer contre les physiciens, à les accuser d'exciter dans ses membres des secousses, des commotions douloureuses, à les accuser de lui chauffer la plante des pieds, de lui écarter les orteils, de faire courir des noix sous ses talons pour le contraindre à marcher d'une manière bizarre, on s'est figuré qu'il était en proie à de pures hallucinations tactiles et que les sensations qu'il dépeignait ne se rattachaient point à une lésion matérielle grave. Si cet homme se fût plaint de bonne heure, au contraire, de crampes, d'engourdissement, de fourmillement, de faiblesse dans les membres du côté gauche, on n'eût pas manqué de rattacher ces phénomènes à un commencement d'altération de la substance nerveuse.

CENT CINQUANTIÈME OBSERVATION. — A cinquante-trois ans, fourmillement dans le bras droit et céphalalgie; bientôt après, paralysie de la sensibilité tactile et du mouvement, dans ce même bras; gêne de la parole, symptômes d'aliénation mentale; puis diminution momentanée de la paralysie avec persistance du délire. A cinquante-trois ans deux mois, symptômes de démence, difficulté dans la progression, nouvel embarras de la langue et mort à cinquante-quatre ans. — Un foyer d'encéphalite cicatrisé au sein des circonvolutions, vis-à-vis du lobule postérieur de l'hémisphère cérébral gauche; un foyer d'encéphalite dans le corps strié du même côté.

M. Joseph, âgé de cinquante-quatre ans, sous-officier séden-

taire, est entré au service dès l'âge de vingt ans; il a fait un grand nombre de campagnes, a supporté beaucoup de fatigues, mais n'a jamais été blessé qu'à une jambe; cette blessure a été promptement cicatrisée et n'a entraîné aucune suite fâcheuse. Depuis qu'il a été admis parmi les vétérans, il s'est marié et a continué à jouir de la meilleure santé. Il lui arrivait quelquefois de boire avec excès et même de s'enivrer, mais le plus souvent il se bornait à boire le matin quelques petits verres d'eau-de-vie et ne se plaignait jamais d'aucune indisposition.

Le 20 août 1830, M. Joseph accuse tout à coup dans les membres du côté droit une sensation de fourmillement douloureux. Bientôt une douleur de tête des plus intenses complique cet état de souffrance, et le bras droit se trouve frappé d'immobilité et d'insensibilité au toucher. Des bains de pieds qu'on s'empresse d'administrer à ce malade ne lui procurent aucun soulagement.

Le 21 août, une forte saignée est pratiquée à ce militaire; les accidents précédemment décrits persistent et des signes de délire commencent aussi à se manifester; on s'aperçoit en même temps que la prononciation est excessivement gênée, et la parole est parfois tout à fait impossible, malgré tous les efforts que fait M. Joseph pour articuler quelques mots.

Du 21 au 30 août, les fourmillements du côté droit, la paralysie de la sensibilité et du mouvement qui avait envahi la main droite, disparaissent d'une manière à peu près complète; mais il n'en est pas ainsi du désordre des facultés intellectuelles, qui ne fait que s'accroître, et on se voit forcé de recourir immédiatement à la séquestration.

Dans le cours du mois d'octobre 1830, l'agitation est remplacée par un affaiblissement de la mémoire, par l'oblitération des facultés intellectuelles et par des idées de découragement. M. Joseph est calme et docile; mais il ne se croit pas malade, se plaint d'être injustement retenu dans une maison de fous, demande à retourner chez sa femme et pleure dès qu'on oppose quelque résistance à ses volontés.

La démarche est mal assurée, la prononciation embarrassée, la constitution affaiblie; ce militaire commence à uriner dans son lit et à contracter l'habitude de la malpropreté; la tenue de ses habits laisse beaucoup à désirer; il perd ses cravates, ses mouchoirs de

poche, et on est obligé de le surveiller et de le soigner comme un enfant,

Onze mois de séquestration. — M. Joseph est retenu au lit par un état de marasme dont la cause est jusqu'ici demeurée inconnue. Il mange à peine, s'affaiblit de plus en plus et paraît souffrir du côté de la vessie. Quelquefois même il passe un grand nombre d'heures sans uriner ou il n'urine que goutte à goutte. (Boissons émollientes, lavements mucilagineux, alimentation légère.)

Dans le cours du douzième mois de sa maladie, M. Joseph est trouvé un matin encore plus affaibli que d'habitude. En explorant l'abdomen, on s'aperçoit que la vessie contient une énorme quantité d'urine et on fait des efforts inutiles pour pratiquer le cathétérisme. Une ponction ayant été pratiquée alors par le rectum, la vessie se trouve bientôt vidée, mais l'urine qui s'écoule par l'anus est mêlée à une quantité notable de pus; la mort a lieu quelques heures après cette opération.

Autopsie cadavérique. — La conformation du crâne ne présente rien de particulier; l'épaisseur moyenne des pièces osseuses qui concourent à former sa voûte est de six millimètres.

Les cavités de l'arachnoïde cérébrale contiennent à peine quelques cuillerées de sérosité.

La trame celluleuse de la pie-mère est légèrement épaissie; cet épaississement doit être attribué à un commencement d'infiltration séreuse. Les méninges se séparent sans difficulté de la périphérie du cerveau, à droite comme à gauche.

En jetant les yeux sur l'hémisphère cérébral gauche, on aperçoit en arrière, vers la région convexe et moyenne du lobule postérieur, un espace jaunâtre et déprimé. Plusieurs circonvolutions ont subi dans cet endroit une sorte d'atrophie avec amincissement de leur relief; elles sont en même temps dures et comme cornées. Lorsqu'on les incise suivant leur profondeur, on juge qu'elles contiennent peu de substance nerveuse; cette substance a été remplacée par une sorte d'intrication tomenteuse blanchâtre formant un tissu à part; ce tissu offre parfois des reflets de rouille. Au fur et à mesure qu'on s'avance dans la profondeur de la substance médullaire, le cerveau reprend sa consistance habituelle; mais dans le voisinage de l'altération qui vient d'être mentionnée, la substance blanche est ferme et difficile à diviser.

Le corps strié gauche est affaissé et d'un jaune sale à l'extérieur; en pratiquant une coupe horizontale dans son épaisseur, on donne issue à un certain nombre de gouttelettes formées par un liquide séreux trouble peu abondant. Ce produit est contenu dans un certain nombre de petites cavités alvéolaires en partie oblitérées par un tissu fibrillaire cotonneux court et serré, qui est lui-même infiltré sur quelques points par de la sérosité; il semble que l'élément nerveux ait en grande partie disparu de ce corps strié. La substance blanche qui avoisine ce renflement est condensée et difficile à couper par tranches.

L'hémisphère cérébral droit est vaste et dans l'état le plus normal. Le corps calleux, le septum ventriculaire, le trigone cérébral, sont dans un état de conservation parfaite.

Le cervelet, la protubérance annulaire, le prolongement rachidien, ont été examinés avec un soin particulier; ils sont exempts d'altération.

Une vaste collection de pus blanc et crémeux teint par endroits de stries sanguinolentes a pris naissance au sein des masses musculaires qui recouvrent à droite comme à gauche la partie postérieure du cou, du dos et des lombes : on soupçonne d'abord que l'inflammation qui a donné lieu à l'extravasation des liquides fibrineux qui ont servi à la formation des liquides purulents a dû commencer par une vertèbre ou par une côte, mais rien n'a établi que cette supposition fût réellement fondée.

Le cœur est exempt d'altération; le poumon droit contient, au-dessous de la plèvre, une cavité profonde de deux centimètres et large de deux centimètres et demi, d'où il s'écoule quelques grammes de pus : on ne découvre aucun produit tuberculeux dans les autres emplacements des poumons.

Les organes abdominaux sont à l'état normal.

1. Dans le fait précédent, le vide produit par la résorption de la substance nerveuse avait donné lieu à une érosion extérieure, et le tissu filamenteux qui tapissait la surface de cet enfoncement se trouvait placé immédiatement au-dessous de la pie-mère. Dans le fait que nous avons maintenant sous les yeux, la résorption s'est effectuée au sein même de la substance cérébrale, et il faut prati-

quer des coupes, soit dans l'épaisseur des circonvolutions du lobe cérébral gauche, soit dans le corps strié gauche, pour mettre le tissu tomenteux à découvert ; la substance nerveuse avait d'ailleurs subi dans ces deux cas une augmentation de consistance très-prononcée : ces altérations doivent être rapprochées les unes des autres comme appartenant à un même type inflammatoire.

II. Dans l'observation de M. Joseph, le foyer d'encéphalite qui siége dans l'épaisseur des circonvolutions du lobule gauche est tout à fait éteint; l'ulcération intérieure est fermée et cicatrisée.

L'ulcération intérieure ou la cavité du corps strié gauche est un peu moins avancée vers la guérison, car le tissu comme cotonneux qui comble le vide est encore infiltré par un liquide trouble; mais ce liquide eût fini par disparaître, et le tissu de cicatrice se serait alors complétement affermi.

III. A en juger par les symptômes qui se sont produits à l'extérieur, la formation du premier foyer avait dû commencer un an environ avant la mort du malade. Ces symptômes avaient d'abord consisté d'ailleurs en un fourmillement du bras droit, en une douleur céphalalgique intense, en une abolition de la sensibilité tactile et de la myotilité dans la main droite, en une gêne de la parole, en un véritable délire; puis, au fur et à mesure que les fourmillements du bras droit avaient diminué, que la paralysie de la sensibilité et du mouvement était devenue moins apparente, l'intensité du délire avait semblé s'accroître.

IV. Au bout de deux mois cependant l'agitation s'était calmée, et les symptômes de la démence avaient commencé à prédominer d'une manière frappante, l'embarras de la langue avait reparu, la démarche était devenue difficile, les sphincters et la constitution s'étaient affaiblis : ces phénomènes annonçaient une aggravation dans l'état du cerveau : c'est alors vraisemblablement que le foyer inflammatoire du corps strié gauche s'était déclaré. Somme toute, l'inflammation s'est comportée de la même manière dans l'un comme dans l'autre foyer.

V. L'agitation et le désordre des idées qui avaient fait considérer M. Joseph comme aliéné étaient certainement bien des conséquences de la continuité de l'inflammation cérébrale ; on avait donc eu tort de confondre ici le trouble des facultés mentales avec une aliénation intellectuelle ordinaire et purement dynamique.

VI. L'application des moyens révulsifs et l'emploi de la saignée, auxquels on s'était empressé de recourir au début des premiers phénomènes cérébraux, avaient dû contribuer à accélérer les progrès de la résorption, au sein du premier foyer inflammatoire; mais la formation ultérieure d'un second foyer et les altérations graves qui avaient pris naissance dans l'épaisseur des muscles du dos et de la poitrine ne pouvaient qu'entraîner une issue funeste.

CENT CINQUANTE ET UNIÈME OBSERVATION. — Aliénation mentale datant de plus de vingt-cinq ans; au début, exaltation maniaque; par la suite, alternatives de demi-raison et de manie; plus tard, symptômes d'une démence commençante. A soixante-huit ans, attaque passagère d'hémiplégie, suivie d'embarras de la langue; à soixante-quinze ans, rigidité dans les mouvements des quatre membres; bientôt, paralysie et rétraction des deux extrémités pelviennes, mort dans la plus profonde démence. — Au-dessous et à la surface de chaque lobule cérébral postérieur, vaste ulcération tapissée par une production celluleuse jaunâtre et imbibée de sérosité; ulcération superficielle au-dessous de la pie-mère cérébelleuse, à gauche; induration de la substance cérébrale dans le voisinage des foyers cicatrisés.

Madame Hippolyte, âgée de soixante-sept ans, est aliénée depuis plus de vingt-cinq ans ; son fils a déjà éprouvé plusieurs accès de manie. Pendant une quinzaine d'années, madame Hippolyte a été en proie, de temps à autre, à une exaltation intellectuelle qui la portait à parler, à changer de place, à commettre les actions les plus déraisonnables : ces accès de délire étaient suivis de rémittences plus ou moins longues pendant lesquelles elle se montrait beaucoup plus docile sans recouvrer pourtant l'usage complet de sa raison ; à la longue, son intelligence s'est peu à peu affaiblie et les symptômes de la démence ont remplacé ceux de la manie.

A soixante-huit ans, elle a offert pendant quelques semaines un commencement de paralysie musculaire dans tout un côté du corps; ces accidents n'ont pas persisté, mais depuis cette époque sa prononciation s'est montrée moins libre, et le cercle des idées s'est de plus en plus rétréci : elle pouvait continuer cependant à travailler à la couture, à lire quelques pages dans ses livres de piété, à faire sa partie de domino avec ses compagnes. La santé physique ne laissait le plus habituellement rien à désirer.

A soixante-quinze ans, la gêne de la parole est beaucoup plus marquée que par le passé, les mouvements des quatre membres, sans être impossibles, s'accomplissent en même temps avec moins

de promptitude et de facilité qu'autrefois ; la sensibilité morale est très-émoussée, l'intelligence comme engourdie ; cette dame peut encore manger seule et faire quelques pas dans les infirmeries, mais elle n'est plus capable de veiller au soin de sa personne.

Dans le cours de cette même année, la station debout devient impossible ; bientôt les jambes se replient sous les cuisses et restent fixées dans cette position ; la sensibilité de ces parties n'est point abolie ; les bras continuent à obéir à la volonté ; ils ne se déplacent qu'avec lenteur ; embarras de la parole, mastication et déglutition difficiles, intelligence très-affaiblie.

Rien de particulier pendant le cours de la soixante-seizième année ; l'état de rétraction des extrémités inférieures a persisté jusqu'à la mort, et, lorsque la vie fut éteinte, on ne put même pas parvenir à allonger les jambes.

Autopsie cadavérique. — Le crâne ne présente rien d'extraordinaire dans sa conformation ; la dure-mère cérébrale est intimement unie à sa voûte osseuse, sur les côtés de la grande faux du cerveau.

La pie-mère cérébrale est épaissie, infiltrée de sérosité, d'une couleur opaline et grisâtre ; elle se détache sans difficulté de la surface des hémisphères cérébraux.

Les circonvolutions cérébrales sont régulières dans leur disposition et d'un volume assez considérable.

En soulevant la masse encéphalique, on aperçoit en arrière, au-dessous de chaque lobule postérieur, une sorte de cavité capsulaire de trois centimètres de long. Chacune de ces cavités, dont la circonférence est irrégulière et tapissée par une trame celluleuse, paraît correspondre à l'interstice d'un certain nombre de circonvolutions et formée aux dépens des anfractuosités. Un liquide séreux est interposé entre la pie-mère et la membrane accidentelle qui recouvre ces deux enfoncements : cette membrane est légèrement infiltrée et d'une couleur jaune-paille. La substance nerveuse sous-jacente est exempte de coloration, mais d'une fermeté notable. Toute la substance blanche contenue dans le centre des lobules ainsi affectés est hypérémiée.

La face inférieure du lobule gauche du cervelet est creusée par un enfoncement qui s'avance jusqu'au bord postérieur de l'organe ; cette ulcération est recouverte par une trame jaunâtre et

située immédiatement au-dessous de la pie-mère cérébelleuse.

La teinte de la substance grise considérée dans les différents points de la masse encéphalique ne paraît point s'éloigner de l'état normal ; la substance blanche est généralement injectée.

La protubérance annulaire et le prolongement rachidien sont à l'état normal.

Le ventricule gauche du cœur est épaissi; les poumons et les plèvres sont exempts d'altération.

Les villosités qui font saillie à la surface du duodénum et sur les valvules des intestins grêles réfléchissent une teinte ardoisée.

Tous les autres organes sont jugés sains.

I. Les larges enfoncements, les espèces d'érosions qui occupaient chez madame Hippolyte et la face inférieure du lobule gauche du cervelet et la face inférieure des lobules postérieurs des hémisphères cérébraux, offraient à peu près la même structure anatomique que ceux qui ont été étudiés dans les observations de la catégorie précédente; seulement ils ne présentaient plus aucun vestige de substance nerveuse, ils étaient recouverts par une trame celluleuse plus résistante, et ils correspondaient, au moins sur les lobules cérébraux, à un fond de substance médullaire induré. Donc ces trois foyers ont dû prendre naissance, eux aussi, sous l'influence d'un travail inflammatoire local et de longue durée; on est donc autorisé à les considérer comme la représentation d'autant d'emplacements d'anciennes encéphalites cicatrisées.

II. Les symptômes musculaires qui ont été notés dans l'observation de cette paralytique, et qui se sont révélés vers sa soixante-huitième année d'abord, puis ensuite pendant les deux dernières années de son existence, indiquaient aussi que les altérations encéphaliques qui donnaient naissance à la paralysie appartenaient à la catégorie des affections chroniques.

III. Lorsqu'on a noté, à soixante-huit ans, un commencement d'*hémiplégie*, ces phénomènes n'ont été accompagnés d'aucune réaction fébrile; au bout de quelques semaines, madame Hippolyte a pu reprendre la plupart des habitudes de la vie ordinaire, seulement on a remarqué chez elle la persistance d'un certain embarras dans la parole et un surcroît d'affaiblissement dans les idées.

morbides des vaisseaux dilatés et incrustés de granules. Les ramollissements cadavériques n'offrent aucun de ces produits, aucun de ces caractères.

CENT CINQUANTE-DEUXIÈME OBSERVATION. — A cinquante-cinq ans, légère attaque de congestion cérébrale; symptômes de gêne de la parole, de faiblesse dans les quatre membres avec prédominance de la paralysie à gauche; diminution de la sensibilité tactile, surtout à gauche; persistance et augmentation graduelle de ces mêmes phénomènes, affaiblissement de l'intelligence et délire, puis démence profonde; mort à cinquante-six ans deux mois. — Deux foyers de ramollissement ou d'encéphalite profonde à droite; petits foyers locaux moins étendus dans le lobe cérébral gauche; un troisième foyer inflammatoire au centre de la protubérance annulaire; inflammation superficielle vers le cervelet. — Recherches microscopiques.

M. Romble, âgé de cinquante-six ans et deux mois, ancien employé des postes, n'a jamais commis d'excès; il était doué d'un caractère doux, patient, presque toujours égal; son intelligence ne manquait pas autrefois de portée. Sa constitution présente toutes les apparences de la force, et sa taille n'a pas moins de cinq pieds huit pouces. Il a toujours vécu dans l'aisance, mais il a été assez vivement contrarié vers l'âge de quarante-huit ans, époque où il perdit presque en même temps et un emploi passablement lucratif et une somme d'argent assez considérable : cette contrariété ne parut cependant point agir d'une manière défavorable d'abord sur ses facultés mentales.

Vers l'âge de cinquante-cinq ans, il a éprouvé une atteinte de congestion cérébrale en apparence insignifiante; mais, à la suite de cet accident, il s'est aperçu que sa parole était moins libre que par le passé; il accusait, en même temps, une sensation de faiblesse dans les quatre membres.

Son intelligence n'a point paru participer d'abord aux lésions de la myotilité : il n'en a plus été ainsi à l'âge de cinquante-cinq ans et demi, car il déclara alors que ses idées s'embrouillaient, qu'il perdait la mémoire, qu'il lui devenait impossible d'écrire une lettre avec suite.

Un peu plus tard, son caractère était devenu irritable, M. Romble avait été mal pour sa femme, avait menacé de briser ses meubles et de se jeter ensuite par la fenêtre; il lui était arrivé plus d'une fois aussi de tenir des propos incohérents et de commettre des extravagances : hallucinations très-actives de la vue et l'ouïe.

A cinquante-six ans, M. Romble est conduit à Charenton. Il peut

encore se tenir en équilibre sur ses jambes, mais il a besoin d'être soutenu lorsqu'il veut faire quelques pas dans les infirmeries. Les deux bras et les deux jambes manquent de force; tout son côté gauche parait plus faible encore que le côté droit. La sensibilité est émoussée partout; elle est presque éteinte dans le bras gauche. La sensation d'une douleur inattendue est presque toujours suivie d'un déplacement brusque des membres, mais surtout de ceux du côté droit : embarras considérable de la parole.

Lorsqu'on interroge M. Romble, il répond d'une manière convenable, mais sa mémoire se trouve souvent en défaut. Ses idées se succèdent avec lenteur, ses phrases sont courtes; on voit que ses facultés mentales sont très-affaiblies.

Lorsqu'il est livré à lui-même, il tient parfois des propos déraisonnables. Quelquefois il pleure en témoignant de l'impatience; dans d'autres moments, il dit qu'il possède pour un million de propriétés et qu'il va être élu président de la république.

Ce malade est calme la nuit; il dort bien; il ne manque pas d'appétit; on peut le tenir chaque jour assis pendant sept ou huit heures sur une chaise ou sur un fauteuil.

A cinquante-six ans un mois, M. Romble ne peut plus se tenir assis et on est forcé de le maintenir constamment au lit. Sa voix est chevrotante, il articule mal les finales de presque tous les mots, il avale difficilement les substances alimentaires; il se sert encore de ses mains, mais elles sont tremblantes et sa main gauche ne se déplace que lentement et après beaucoup d'efforts. La sensibilité est aussi très-obscure dans le côté gauche du corps.

La démence a fait des progrès considérables; parfois M. Romble prend son gendre pour un infirmier et l'infirmier pour son fils. Il n'est plus capable de retenir les noms; il ne distingue plus les saisons; il lui arrive de salir son lit, de renverser son urinoir sans avoir la conscience qu'il fait mal.

Il n'avale plus que des potages, mais son embonpoint se maintient et sa santé générale n'a subi jusqu'ici aucun dérangement.

A cinquante-six ans deux mois, symptômes d'inflammation intestinale : M. Romble est altéré, il a la langue sèche et fendillée, il rend dans l'intervalle de chaque vingt-quatre heures des selles liquides, fréquentes et copieuses : il a la figure pâle, le pouls accéléré et petit; on a la plus grande peine à lui faire avaler quelques

gorgées d'eau de riz et quelques cuillerées d'une potion laudanisée.

Le troisième jour de cet état inflammatoire, M. Romble est couché sur le dos; ses yeux sont ouverts, il cherche vainement à articuler quelques sons, ses mains sont agitées de tremblements, il fait de vains efforts pour avaler un peu de tisane, il se salit à chaque instant; il ne reconnaît plus ses enfants et rend le dernier soupir pendant qu'on s'occupe à le changer de côté pour le nettoyer.

Autopsie cadavérique. — Les os du crâne sont épais et friables; ils adhèrent très-intimement, par leur face interne, vis-à-vis de la face supérieure des deux hémisphères cérébraux à la région correspondante de la dure-mère cérébrale.

Cette dernière membrane est couverte d'arborisations vasculaires très-apparentes vis-à-vis des régions temporales.

Lorsqu'elle a été incisé d'avant en arrière et qu'on a mis en évidence le feuillet pariétal de l'arachnoïde, on s'aperçoit que ce feuillet est tapissé, à droite comme à gauche, dans les points qui correspondent aux faces latérales du cerveau par une couche très-mince de fibrine coagulée, mais dans laquelle on distingue déjà un grand nombre de filets sanguins finement intriqués; cette pellicule se laisse enlever sans difficulté; il n'en est pas ainsi d'une autre couche d'exsudation qui se trouve au-dessous de cette fausse membrane et immédiatement accolée à l'arachnoïde, car elle s'évanouit aussitôt qu'on la touche avec des aiguilles.

Tous les vaisseaux artériels qui rampent à la surface inférieure du cerveau, tous les tubes secondaires, qui ont pour destination de porter le sang dans la masse cérébrale, sont larges, durs et faciles à briser; ils sont complétement incrustés de sels terreux.

Une certaine quantité de liquide séreux et presque transparent existe à l'état d'infiltration dans le réseau celluleux de la pie-mère, tant sur les régions supérieures de l'encéphale qu'à la base de cet organe; cette pie-mère se détache sans aucune difficulté des circonvolutions cérébrales.

Une fois que les hémisphères cérébraux ont été dépouillés de leurs enveloppes membraneuses, on aperçoit çà et là à la superficie des circonvolutions cérébrales des petites infiltrations sanguines dont la largeur peut être comparée à celle d'une tête d'épingle; mais les incisions que l'on pratique sur ces petits foyers

sanguins prouvent qu'ils s'étendent à plusieurs lignes dans l'épaisseur de l'élément nerveux; quatre de ces petites infiltrations ont pris naissance à la surface de l'hémisphère cérébral droit.

Une incision profonde, s'avançant d'arrière en avant, est pratiquée tout d'abord dans la profondeur du centre ovale de ce même hémisphère; cette incision ne tarde pas à mettre à découvert un foyer inflammatoire des mieux caractérisés, et à l'aide de coupes transversales, on achève de se convaincre que toute la partie centrale du lobule moyen est affectée de ramollissement.

En effet, la substance blanche qui se trouve placée au-dessus de la partie moyenne du ventricule droit est humide, facile à réduire en bouillie et comme marbrée de plaques violettes; la substance blanche des lobules antérieur et postérieur participe à ce défaut de consistance et à cette imbibition d'hématosine, mais il est à peu près impossible d'assigner à point nommé les limites du travail inflammatoire; on estime toutefois que certains emplacements, qui offrent des teintes violacées plus tranchées, contiennent encore du sang à l'état d'infiltration globulaire.

Lorsque le ventricule latéral droit a été ouvert, on peut constater que le travail inflammatoire commençait à se propager à la substance du corps strié; il existe en effet dans l'épaisseur de ce renflement des taches d'un violet foncé et qui paraissent formées par la présence du sang dans les petits vaisseaux; la substance nerveuse du corps strié n'est cependant point encore ramollie.

Des coupes successives et horizontales que l'on pratique avec soin dans l'épaisseur de l'hémisphère cérébral gauche mettent en évidence plusieurs petites dépressions alvéolaires de peu d'étendue, mais dont les intervalles paraissent représentés par de la substance blanche teinte en violet et évidemment ramollie; ces altérations ont encore leur principal siége au centre du lobule moyen; les fibres cérébrales qui appartiennent, soit au lobule antérieur, soit au lobule postérieur de cet hémisphère ne sont cependant point tout à fait épargnées par l'inflammation.

La substance du corps strié gauche est injectée par places.

La partie moyenne de la protubérance annulaire est creusée par une petite cavité qui finit par s'étendre et dans la moitié droite et dans la moitié gauche de cet organe; cette cavité, dont l'aspect est [illegible], est remplie par un liquide laiteux trouble et dont l'as-

pect est grumeleux : il existe dans la moitié droite de cette même protubérance une infiltration sanguine d'origine récente et dont le volume égale à peine celui d'un haricot ordinaire. Les fibres nerveuses sont faciles à réduire en magma dans tous les points qui confinent aux différentes altérations qui viennent d'être décrites.

La pie-mère est intimement soudée à tout le pourtour du cervelet, et lorsqu'on fait des efforts pour séparer cette membrane des replis cérébelleux, on détache avec elle une couche épaisse de substance nerveuse ramollie. A l'intérieur, la substance du cervelet est fortement injectée et d'un violet très-prononcé.

Études microscopiques.— Cœur fortement hypertrophié à gauche. Poumons engoués à la partie postérieure.

La substance blanche ramollie et à marbrures violettes du lobule moyen droit est soumise à un fort grossissement microscopique. Elle n'est pas désorganisée, car ses fibres sont en général longues, nombreuses et bien conservées, mais elle s'éloigne beaucoup de l'état normal.

Il sort de son épaisseur un liquide louche qui entraîne à sa surface des milliers de granules moléculaires ; des cellules agminées et des globules sanguins nagent pêle-mêle au milieu de ces petites granulations. On voit en outre dans quelques-unes des préparations de nombreux replis vasculaires entièrement incrustés, soit de granules noirs, soit de cellules granulées. Dans quelques cas, une moitié seule du vaisseau est recouverte par ces produits morbides et l'autre moitié en est à peine saupoudrée. Lorsque les ramifications vasculaires s'épanouissent en festons digités, la substance cérébrale se montre comme tatouée par le fait de la présence des vessies grenues sur le parcours de tous les capillaires.

L'élément cellulaire commence à se rencontrer aussi dans quelques points de ce foyer morbide. Il s'y présente, soit sous l'aspect d'une trame amorphe, de couleur jaune de bile, soit sous la forme de gros cordonnets ronds, teints en jaune : ces produits pseudo-membraneux sont aussi saupoudrés, soit de fins granules, soit de cellules granulées, mais ici les granules sont roussâtres, les cellules petites et mal formées.

La substance ramollie du lobe cérébral gauche est examinée avec soin et un grand nombre de fois. Elle contient des fibres nerveuses flottantes, disgrégées, mais non rompues en fragments.

Elle fourmille de granules moléculaires; les cellules granulées s'y trouvent en grand nombre; elles y sont larges, épaisses, d'un brun foncé.

Les vaisseaux, bien que volumineux, ont échappé à l'incrustation granuleuse : les globules du sang ne sont répandus en abondance que dans les points du ramollissement maculés de taches sanguines.

Le liquide contenu dans le foyer saignant de la protubérance annulaire contient de la fibrine récemment coagulée, des globules sanguins, quelques petites cellules granulées.

La matière grenue qui s'échappe de la cavité kysteuse logée au centre de cette même protubérance, et qui s'étend en se ramifiant à droite et à gauche de la ligne médiane, est représentée par des cellules grenues d'un volume extraordinaire, très-nombreuses, par des globules moléculaires ronds, très-gros, de couleur noire et par des globules du sang parfaitement conservés.

La membrane qui forme la coque de la cavité et qui pénètre dans l'interstice des fibres nerveuses de la protubérance est de nature celluleuse; elle est fibroïde par endroits et maculée partout, soit par des dépôts de granules moléculaires, soit par la présence d'un certain nombre de vessies grenues.

La fausse membrane de la cavité arachnoïdienne est constituée par une coulée plastique amorphe; elle est partout sillonnée par des lamelles remplies d'un liquide rouge et qui représentent autant de filaments capillaires des plus ténus. Par la compression, on fait éclater ces tubulures et leur contenu s'extravase aussitôt.

I. La maladie cérébrale de M. Romble n'a pas duré moins de quatorze mois; elle ne pouvait donc être classée que dans la catégorie des affections chroniques.

II. Elle a débuté par une attaque congestive, par de la gêne dans la prononciation, par une sensation de faiblesse dans les quatre membres avec prédominance de la paralysie et du défaut de sensibilité à gauche; elle devait donc être causée par une altération matérielle double, mais intéressant surtout la moitié droite de l'axe encéphalique.

Elle s'est accrue d'une manière graduelle et progressive, en devenant de plus en plus fatale à la myotilité, à la sen-

sibilité et à l'exercice intellectuel : cette marche pouvait également convenir et à la périencéphalite chronique diffuse et à une double encéphalite locale.

IV. L'autopsie cadavérique a démontré l'existence de deux vastes foyers inflammatoires au sein de l'hémisphère cérébral droit, l'existence d'un certain nombre de petits foyers inflammatoires au sein du lobe cérébral gauche et la présence d'un foyer inflammatoire central dans la profondeur de la protubérance annulaire : il serait difficile de rencontrer une plus grande concordance que celle qui a été notée ici entre les conditions des différents foyers morbides et l'expression des principaux phénomènes fonctionnels.

V. Il est presque inutile de faire remarquer que les produits granuleux avaient dû prendre naissance dans cette circonstance, non au sein d'un caillot sanguin, mais bien dans des infiltrations de lymphe plastique : les altérations cadavériques présentaient donc bien réellement les caractères qu'on attribuait autrefois au ramollissement chronique.

VI. La surface du cervelet adhérait dans ce cas à la face interne de la pie-mère cérébelleuse : l'inflammation avait dû régner aussi chez ce dément à la périphérie des hémisphères cérébelleux.

CENT CINQUANTE-TROISIÈME OBSERVATION. — A partir de la trente-cinquième année, attaques de douleurs dans la face gauche; à quarante-six ans, gêne de la parole, faiblesse des jambes, spasmes, tremblements musculaires, irritabilité dans le caractère; à quarante-six ans, délire ambitieux, symptômes de démence, progrès de la paralysie générale; à quarante-sept ans et quatre mois, exaltation, pétulance convulsive, commencement d'hémiplégie *à gauche;* mort à quarante-sept ans. — Double concrétion pseudo-membraneuse et pus dans les cavités de l'arachnoïde cérébrale, infiltration purulente de la pie-mère, plaques celluleuses entre la face interne de cette membrane et le relief de plusieurs circonvolutions; vaste foyer d'encéphalite avec *ramollissement* dans le côté droit du ventricule latéral, dans le ventricule gauche; destruction du trigone cérébral, etc. — Études faites à l'aide du microscope.

M. Théophile, âgé de quarante-sept ans et demi, officier supérieur dans la garde, marié et père de trois enfants, s'est signalé de bonne heure par l'activité de son intelligence, par son attachement à tous ses devoirs. Doué d'un caractère ferme et décidé bien que doux, il se plaisait beaucoup au sein de sa famille, fréquentait peu le monde et jouissait de l'estime de toutes les personnes qui avaient occasion de l'approcher. Obligé par sa position à une vie pénible, à monter souvent à cheval, il conservait cependant une

humeur égale et ne se plaignait que rarement de sa santé. Quelques atteintes de migraine, ou plutôt d'une névralgie sous-orbitaire dont il avait commencé à souffrir vers l'âge de trente-cinq ans, et qui avait son siége à gauche, constituaient à peu près ses seules indispositions. Il avait fait une chute de cheval avant quarante ans, avait passé plusieurs années sous le climat d'Afrique et fait usage pendant quelque temps de la liqueur d'absinthe.

A quarante-trois ans et demi, il se montre très-affecté de la perte de l'un de ses enfants, et se plaint quelquefois d'être surchargé de travail; déjà il est plus morose que par le passé.

A quarante-six ans, M. Théophile est devenu irritable et il se laisse quelquefois aller à des emportements. Les muscles de sa face sont affectés par moments de spasmes que la volonté ne peut réprimer, la parole a cessé d'être nettement articulée, les bras sont affectés de trémulation, la démarche est moins sûre que d'habitude.

A quarante-six ans et demi, les fonctions intellectuelles participent décidément au désordre des mouvements, et M. Théophile est en proie au délire des grandeurs; il a aussi des hallucinations de la vue.

L'intelligence de ce malade s'affaiblit très-vite, mais il obéit en même temps à une exaltation qui le rend difficile à soigner. Il parle avec volubilité, se livre à une pétulance de mouvements incoercibles, ne repose pas la nuit, répète sans cesse qu'il est général, pair de France, empereur, qu'il possède des richesses immenses. Sa voix est cassée, il se soutient difficilement sur ses jambes et renverse les objets qu'il cherche à saisir avec les mains.

A quarante-sept ans, il est reçu à Charenton, où il ne vit que six mois. Au moment de son entrée dans la maison, on peut noter les phénomènes suivants : M. Théophile n'a plus de mémoire ni de suite dans ses conceptions; il commence beaucoup de phrases qu'il lui est impossible d'achever; il croit être empereur et être chargé de commander une armée; il a une pétulance de gestes et de langage qui ne lui permet pas de rester une seconde sans parler ou sans agir.

Sa voix est chevrotante, sa démarche cadencée; ses bras sont sans cesse en mouvement, mais il ne peut même pas s'en servir pour manger; il a cessé d'avoir la conscience de ses besoins et

d'être propre; il avale avec peine et on doit s'astreindre à lui choisir des aliments faciles à avaler; sa figure est tiraillée par des spasmes, et quelquefois toutes ses contractions musculaires sont disharmoniques comme dans la danse de Saint-Guy.

Quelques bains et l'usage de potions dans lesquelles on fait entrer l'extrait de jusquiame procurent à M. Théophile quelques nuits calmes; mais l'excitation renaît chez lui à tout bout de champ, et sa constitution tend à s'affaiblir d'une manière rapide.

A quarante-sept ans et quatre mois, l'agitation est des plus actives; elle se traduit par des cris instinctifs, par des grognements, par des grincements de dents, par des piétinements; les bras sont faibles, les chutes sont fréquentes; on est obligé de soutenir ce malade pendant qu'il marche, et le poids de son corps le fait pencher à gauche; il est incapable de porter ses aliments à sa bouche, de se tenir propre, de sorte que son existence est devenue tout automatique. Mêmes conditions pendant les deux derniers mois de l'existence.

Cinquante heures avant la mort, M. Théophile était encore bien portant, mais ses bras étaient pendants, ses jambes s'affaissaient sous le poids de son corps et il n'avait plus la force de s'agiter; un épanchement sanguin s'était formé dans l'épaisseur de l'oreille gauche; il conservait à peine un reste de chaleur et ne pouvait plus avaler; son côté *gauche* paraissait encore plus *faible* qu'à l'ordinaire.

Pendant l'agonie, la respiration devint râleuse, et les dernières heures de la vie se passèrent dans la somnolence : on n'observa aucun tressaillement convulsif pendant cette période.

Autopsie cadavérique. — Le crâne est développé, mais oblong d'avant en arrière.

Le feuillet pariétal de l'arachnoïde cérébrale est tapissé à droite comme à gauche par une production pseudo-membraneuse qui s'enfonce jusqu'au corps calleux, d'une part, en recouvrant les deux côtés de la grande faux du cerveau, et qui se prolonge en dehors sur les faces latérales des hémisphères, jusqu'à la base de l'encéphale : cette coagulation est un peu plus mince à droite que du côté opposé; sa texture semble celluleuse; son épaisseur peut être comparée à celle de la dure-mère.

Il existe au-dessous des productions que nous venons de décrire une certaine quantité de liquide puriforme dont la couleur est gri-

sâtre, et qui repose inférieurement sur le feuillet viscéral de l'arachnoïde : ce produit morbide sera étudié plus tard avec un soin particulier.

La pie-mère a acquis sur la plus grande partie des hémisphères du cerveau une épaisseur énorme ; cette épaisseur est due à la présence d'un produit d'exsudation gélatineux, qui infiltre toutes ses mailles et qui s'est coagulé dans sa trame; cette membrane est en même temps sillonnée par des expansions vasculaires d'un très-gros calibre.

Lorsqu'on s'applique à soulever cette pie-mère avec des pinces, elle abandonne aussitôt les circonvolutions cérébrales sous la forme de vastes plaques grisâtres et très-résistantes ; on juge par le toucher qu'elle diffère totalement d'une pie-mère ordinaire.

En examinant avec soin certaines circonvolutions du cerveau, on s'aperçoit qu'elles sont tapissées par des espèces de doublures pseudo-membraneuses dont quelques-unes sont rondes, épaisses et larges comme des pièces de vingt francs, et qui se laissent détacher sans difficulté de l'élément nerveux ; ces coagulations ont pris naissance sur la face supérieure de chaque lobe cérébral principalement : elles étaient en contact par leur face supérieure avec la pie-mère cérébrale, dont la face inférieure s'appuyait sur elles.

Sur le côté droit de la grande faux de la dure-mère, la pie-mère est soudée à un point du cerveau, mais on ne rencontre nulle part ailleurs une semblable altération.

Les circonvolutions sont généralement dures et comme rabougries ; elles réfléchissent une couleur grisâtre tirant sur le jaune.

A l'intérieur, elles sont comme criblées par des pertuis vasculaires vides de sang ; leur grain est raboteux et jaunâtre.

La substance blanche est très-injectée et traversée par des vaisseaux très-apparents au centre des deux lobes cérébraux.

Lorsqu'on a divisé le corps calleux pour pénétrer dans les ventricules latéraux, on s'aperçoit que la *cloison transparente* et la *voûte à trois piliers* sont converties en une sorte de *bouillie coulante*, et dont la couleur est d'une blancheur parfaite.

Toute la partie du ventricule *droit* qui correspond au lobule [illegible] et au lobule postérieur se trouve en même temps convertie [illegible] sorte de *coulée blanche comme du lait caillé*, et qui s'attache [illegible] cherche à la palper; cette substance céré-

brale est *maculée* par-ci par-là par des taches d'hématosine *violette*.

La surface du ventricule gauche est aussi ramollie dans une épaisseur de près d'un centimètre et dans une étendue considérable; on voit ramper en même temps, à la superficie des parties envahies par le travail inflammatoire des tubes et des branches vasculaires d'un calibre remarquable, et dont les expansions se dirigent dans tous les sens.

La substance grise des deux corps striés est humide, d'une couleur violacée.

Les couches optiques sont comme rabougries, d'une consistance à peu près normale.

Le cervelet est volumineux; la pie-mère qui le recouvre est fine, injectée, difficile à séparer de la surface des hémisphères cérébelleux.

La substance grise extérieure tire sur le violet; elle est humide et peu résistante.

La substance grise de la protubérance annulaire tranche par sa couleur rosée sur la teinte grisâtre des fibres blanches contenues dans l'épaisseur de ce même organe.

Le cœur, les poumons, les viscères contenus dans la cavité abdominale ne s'éloignent nullement de l'état normal.

Études microscopiques.— On étudie au microscope la production qui a été détachée du feuillet pariétal de l'arachnoïde. La trame de cette fausse membrane est formée par des fibres celluleuses généralement fines et étroites, mais quelques-unes de ces fibres sont rondes, volumineuses et assez semblables à des fibres musculaires: on distingue dans le canevas de cette production accidentelle des granules moléculaires jaunâtres, des cellules granulées entassées les unes sur les autres, et quelques globules sanguins déformés. Il est des places où les dépôts de granules sont tellement compactes qu'ils interceptent en partie les rayons lumineux.

Le liquide qui se trouvait déposé au-dessous de cette ancienne coagulation est composé de globules de pus de petit calibre, mais finement ponctués; l'acide acétique, en augmentant leur transparence, met quelquefois en évidence les noyaux qui sont contenus dans leur épaisseur.

Le produit gélatineux qui infiltre la trame de la pie-mère

composé de lymphe récemment coagulée et qui est à l'état pulpeux; il s'est formé dans cette coulée de nombreux globules de pus; les cellules granulées y sont très-rares.

Les plaques pseudo-membraneuses qui doublent le relief d'un certain nombre de circonvolutions sont formées par de gros cordonnets de tissu cellulaire, arrondis; ces cordonnets sont comme saupoudrés de petites cellules granulées de couleur orangée et de fins granules moléculaires.

La substance corticale qui correspond à ces plaques est étudiée à une certaine profondeur; plusieurs cordonnets de tissu cellulaire accidentel se voient aussi au milieu de l'élément nerveux; ils se distinguent à leur volume, à leur forme, à leur direction et surtout à la finesse des innombrables granules jaunâtres qui sont comme incrustés dans leur épaisseur.

Dans la couche moyenne de presque toutes les circonvolutions qu'on soumet au grossissement microscopique, des disques ou cellules, finement grenus, gisent comme enchâssés dans l'interstice de l'élément nerveux : ces cellules sont accompagnées de nombreux granules. Les fibres cérébrales sont parfois très-transparentes, très-accentuées; aucune d'elles ne paraît altérée dans sa structure.

Il existe dans l'espèce de bouillie blanche qui résulte de la fonte du trigone cérébral de larges cellules granulées qui tranchent par leur couleur sombre sur la blancheur des fibres nerveuses.

Tout le *magma*, comme *caillebotté*, qui résulte de la fonte des lobules postérieur et moyen du côté droit, est examiné à son tour avec une forte lentille; il fournit à l'analyse microscopique différents éléments :

1° Les taches violacées fournissent des globules sanguins, de l'hématosine, des intrications capillaires remarquables;

2° La bouillie blanche fournit un liquide clair très-abondant, des disques nerveux détachés, des fibres nerveuses disgrégées et flottantes, des granules moléculaires innombrables, des cellules granulées coulantes pressées les unes sur les autres, comme des globules de pus, quelques globules sanguins.

Toutes les cellules granulées ne paraissent pas appartenir à la même date, car on en voit encore de grisâtres à noyaux sans ponctuations; tandis que la vessie des autres est déjà déchirée et que leurs granu[illegible]int de s'en séparer.

On chercherait vainement à fixer les limites de ce vaste foyer d'encéphalite, car les produits de l'inflammation sont richement répartis partout où on les cherche et même à une grande distance des parties ramollies et disgrégées. Ils deviennent moins abondants cependant au fur et à mesure que la fibre cérébrale tend à reprendre sa consistance normale.

Les granules moléculaires, les cellules granulées abondent dans la substance disgrégée du ventricule gauche; la nature des désordres y est donc absolument la même que du côté droit, mais la désorganisation de l'élément nerveux est beaucoup plus restreinte que dans l'autre hémisphère.

I. Le vaste foyer de *ramollissement* qui avait désorganisé, dans ce cas, la plus grande partie des parois ventriculaires, mais surtout le *ventricule droit*, ainsi que la voûte à trois piliers, représentait un énorme foyer d'encéphalite, car il contenait en abondance et au taux le plus riche tous les produits granuleux qui ont coutume de prendre naissance dans les *encéphalites locales :* la phlegmasie avait dû y sévir, en outre, dans le *mode chronique*, car beaucoup de grandes cellules agminées tendaient déjà à se désagréger, tandis que quelques autres n'étaient pas encore entièrement formées; ainsi les éléments de l'*extravasation inflammatoire* n'étaient point encore épuisés dans ce large emplacement.

II. La substance corticale avait du reste participé sur cet officier à l'état maladif des ventricules latéraux, et les emplacements qui correspondaient, à la surface du cerveau, aux espèces de produits pseudo-membraneux qui avaient pris naissance, en certains endroits, entre la pie-mère et les circonvolutions envoyaient des prolongements celluleux jusque dans l'interstice des éléments nerveux où l'on rencontrait aussi des produits granuleux; l'inflammation avait donc régné pareillement dans ces différents emplacements.

III. La pie-mère cérébrale, les surfaces de l'arachnoïde avaient été, de leur côté, longtemps envahies par l'inflammation, car le pus figurait entre autres produits parmi les éléments morbides qui ont été rencontrés, soit dans les cavités arachnoïdiennes, soit dans le réseau de la pie-mère. On peut regarder comme à peu près certain que le pourtour du cervelet participait également, dans cette circonstance, à l'état inflammatoire des circonvolutions cérébrales.

IV. Donc M. Théophile n'était pas atteint seulement d'une encéphalite ventriculaire chronique, et l'inflammation, chez lui, s'était en quelque sorte généralisée tant à la périphérie que dans la profondeur de la masse encéphalique.

V. Les symptômes notés sur M. Théophile avaient été ceux d'une périencéphalite chronique diffuse avec prédominance de l'inflammation à droite ; l'intensité du ramollissement qui avait envahi sur ce malade les deux tiers du ventricule *droit* explique la prédominance de la paralysie à gauche, mais il est évidemment impossible, dans les cas de ce genre, d'indiquer avant la mort le siége probable des différents foyers inflammatoires.

VI. L'invasion du délire et de la paralysie avait été précédée de *migraine*, de douleurs dites *névralgiques*, siégeant dans le côté *gauche* de la face : dès cette période, la circulation capillaire s'accomplissait peut-être déjà dans le ventricule droit d'une manière anormale : il est à remarquer au moins que les attaques de *migraine* et de *névralgies* sont notées bien souvent sur les sujets que l'encéphalite vient ensuite *rendre fous*, mais on oublie facilement, lorsque la paralysie et le délire surviennent, ces *indispositions* prétendues auxquelles on n'attache d'habitude que trop peu d'importance.

DEUXIÈME SÉRIE

DES CAS OU LES FOYERS D'ENCÉPHALITE LOCALE CHRONIQUE PROFONDS SONT REPRÉSENTÉS PAR DE LA SUBSTANCE CÉRÉBRALE RAMOLLIE ET PAR DES ESPÈCES DE TAMPONS DE TISSU CELLULAIRE PLUS OU MOINS RÉSISTANTS.

On est quelquefois arrêté tout à coup, en pratiquant des coupes dans l'épaisseur des hémisphères cérébraux, par un obstacle inattendu. En examinant ou en palpant avec soin les points où se manifeste cette résistance, on est tout étonné d'y apercevoir ou d'y sentir, ou une cicatrice, ou une sorte de nodosité, ou des brides, ou un bourbillon : quelquefois, c'est un véritable dépôt de lymphe ou de fibrine à l'état celluleux qu'on trouve déposé au sein de l'élément nerveux.

Presque toujours cet élément est ramolli et désagrégé dans le voisinage de ces productions accidentelles.

La substance des foyers d'encéphalite profonds dont

nous nous occupons contient les produits granuleux et les cellules granulées qu'on est habitué à rencontrer dans toutes les inflammations du mode chronique.

Les bourbillons ou les cordonnets résistants, qui sont comme enfouis dans ces foyers ou dans leur voisinage, sont presque toujours représentés par des éléments fibrineux ou par des éléments celluleux. Ils sont souvent comme tatoués de granules moléculaires, de produits grenus informes, probablement albuminoïdes, et parfois de petits cristaux trapézoïdes d'hémato-cristalline. Dans un cas des plus remarquables, j'ai cru y trouver en abondance des cellules fibro-plastiques.

CENT CINQUANTE-QUATRIÈME OBSERVATION. — A soixante-douze ans, baisse des facultés intellectuelles, actions déraisonnables; pendant le cours de la soixante-treizième année, progrès de la démence, démarche chancelante, mastication lente et difficile, urine parfois involontaire, santé physique parfaite; sur la fin de cette année, chutes fréquentes, débilitation générale et mort subite. — Sorte de bourbillon fibrineux dans l'épaisseur du lobule *antérieur droit* du cerveau, *ramollissement* de la substance médullaire enflammée; second foyer d'encéphalite dans le lobule cérébral *postérieur droit;* coloration *vineuse*, comme *framboisée* avec commencement de *ramollissement des deux corps striés*, *cicatrice celluleuse* incolore au sein du lobule cérébral *antérieur gauche*. Granules moléculaires abondants. Disques granuleux nombreux, globules sanguins extravasés, vitraux de cholestérine, fibres cérébrales disgrégées, etc.

M. Antoine, âgé de soixante-treize ans, ancien employé de l'administration du timbre, est petit de taille et doué d'une constitution des plus grêles; il porte à la jambe droite l'empreinte d'une vaste cicatrice et un ancien foyer d'ulcère variqueux : on ne possède aucun renseignement sur sa famille et sur ses habitudes de vie. Il a dû recevoir de l'éducation, car ses manières sont convenables et ses expressions polies. D'après le certificat médical qui a servi à le faire admettre à Charenton au mois d'août 1855, il se livre, depuis sa soixante et onzième année, à des actions peu raisonnables, et il s'échappe de son domicile pour aller faire des excursions qui pourraient avoir de l'inconvénient pour sa santé et devenir inquiétantes pour les personnes qui le surveillent.

L'examen auquel nous soumettons ce malade nous prouve qu'il est dans un état de démence sénile très-avancé. Il est calme, il écoute posément les questions qu'on lui adresse, il parvient quelquefois à en saisir le but et à répondre, mais ses idées sont peu

nombreuses, ses réponses se succèdent avec lenteur et il ne prend jamais l'initiative pour parler ou pour causer. Il est incapable de s'habiller lui-même, il mange d'une manière malpropre et urine quelquefois dans ses vêtements au lieu de prévenir les infirmiers de ses besoins. Il reconnaît encore les amis qui se déplacent pour lui faire des visites, mais il se montre peu sensible à leurs prévenances et les voit s'éloigner sans regret.

Il reste des heures entières assis à la même place sans songer à changer de position; les mouvements de ses bras sont lents, mais libres; il se tient encore en équilibre sur ses jambes, mais il ne se hasarde point à marcher seul, et ses pieds effleurent le parquet lorsqu'il se rend, appuyé sur le bras d'un infirmier, jusqu'à la table où il doit prendre son repas ou jusqu'au dortoir où on a l'habitude de le coucher. Il est difficile d'apprécier si le côté gauche du corps est plus faible ou plus fort que le droit. La sensibilité est conservée sur tous les points des téguments. L'appétit est bon, les fonctions digestives s'accomplissent avec régularité, le pouls n'est point fébrile, les garde-robes sont naturelles.

Pendant toute la fin de l'année 1855, la santé générale de M. Antoine n'a éprouvé aucun trouble : quelquefois ce malade a été maintenu couché parce que ses ulcères variqueux tendaient à se rouvrir, mais le plus ordinairement, il était levé dès le matin et ne quittait la salle de réunion qu'au moment du coucher général.

Pendant les mois de janvier et de février 1856, les conditions de M. Antoine ont semblé moins bonnes que pendant les mois précédents; sa mastication s'effectuait avec lenteur, on était obligé de le nourrir avec des aliments qu'on divisait avec soin, son lit était sali beaucoup plus souvent que par le passé, ses mouvements étaient accompagnés de trémulation, il marchait courbé sur lui-même, ne soulevait ses pieds qu'avec peine et tombait facilement, surtout lorsqu'il s'avisait de faire un effort pour s'éloigner de son fauteuil, en cherchant un appui sur les meubles du voisinage ou sur les parois des murailles. On ne remarquait cependant ni changement dans son embonpoint ni altération dans l'expression de sa physionomie.

Le 13 mars 1856 au matin, il fut levé à l'heure accoutumée et mangea avec beaucoup d'appétit. Au repas de cinq heures, il put

encore se rendre au réfectoire, manger tous les mets qui lui furent présentés et se tenir assis pendant toute la durée du dîner. Vers les huit heures, quand vint le moment des préparatifs pour le coucher, il glissa de son fauteuil sur le parquet, et fut aussitôt emporté sur son lit, où il expira sans douleur dans l'espace de quelques minutes ; rien pendant tout le cours de la journée n'avait pu faire pressentir cette terminaison funeste.

Autopsie cadavérique. — Le crâne et la dure-mère cérébrale ne donnent lieu à aucune remarque. La grande cavité de l'arachnoïde ne présente rien de particulier.

Le cerveau est petit, élargi en cœur d'avant en arrière.

La pie-mère cérébrale est à peine infiltrée de sérosité, ses vaisseaux sont dilatés, d'un calibre moyen. Elle se sépare sans difficulté de presque toutes les circonvolutions, tant à droite qu'à gauche, mais elle emporte à sa surface quelques pellicules de substance grise qui appartiennent, soit à la face externe des lobules temporaux, soit à la base des lobules antérieurs ; ces pellicules sont minces, molles, d'une transparence remarquable

Des coupes sont d'abord pratiquées dans la couche corticale de l'hémisphère cérébral droit; cette substance est humide, mollasse, teinte en rose clair ou couleur de rouille.

On attaque ensuite la substance médullaire d'avant en arrière avec un bon scalpel. On est arrêté au milieu du lobule antérieur par une sorte de *tampon résistant de couleur de souci* sur certains points, de couleur de *cornaline* sur d'autres; il est comme implanté dans la substance blanche *ramollie* et dont la teinte tire parfois sur la couleur de la bile ; le foyer du ramollissement s'étend à plus d'un pouce du bourbillon qu'on vient de décrire.

Il existe au sein du lobule postérieur de ce même lobe un *second bourbillon* de la grosseur d'une amande sèche; la substance fibreuse est *mollasse* dans son voisinage.

Le corps strié droit est *mou*, de couleur de *lie de vin*, il n'est pas déformé, mais il n'aurait pas tardé à se fondre en une sorte de *bouillie*.

Le lobe cérébral gauche est disséqué à son tour; il offre au centre du lobule *antérieur* une *bride* ou *cicatricule* celluleuse incolore très-ancienne ; le cerveau n'est pas ramolli à son pourtour.

Études microscopiques. — Le *corps strié* gauche est *mou*, de couleur *vineuse*, il est moins enflammé que son congénère.

Les autres parties de l'encéphale sont jugées saines.

On examine les parties enflammées à l'aide du microscope : 1° Le liquide qui sort trouble du foyer situé dans le lobule antérieur droit contient des globules de sang aplatis et crénelés, des cellules granulées jaunâtres ou rougeâtres.

La substance médullaire disgrégée contient: un blastème aqueux abondant, des fibres cérébrales isolées et flottantes, des corpuscules nerveux plats, gris, ponctués, lenticulaires; des granules moléculaires à foison ; des cellules granuleuses amples et composées de trente à quarante grains ; des globules de sang plats et altérés ; des lamelles vitreuses très-nombreuses de cholestérine.

La trame du *bourbillon*, vue à la loupe, ressemble à une membrane celluleuse. Je la dissèque à l'aide d'aiguilles.

Il en sort un liquide épais, composé de globules sanguins, de cellules agminées, de granules moléculaires, de vitraux de cholestérine.

La trame, examinée à son tour, fournit les mêmes éléments microscopiques; elle est de nature cellulaire. La cholestérine est souvent mêlée à des cristaux d'hémato-cristalline colorée comme du succin.

Je fais une préparation avec de la substance blanche qui semble saine et qui est prise au niveau du ventricule droit. Elle contient tous les éléments de l'inflammation, seulement les fibres cérébrales ne font que commencer à s'isoler et les cellules granuleuses y sont encore peu répandues.

Le *foyer* d'encéphalite logé dans l'épaisseur du lobule postérieur droit offre la même structure, contient les mêmes éléments que le foyer morbide que nous venons d'étudier.

La cicatrice du lobule antérieur gauche et les petits foyers inflammatoires des deux corps striés n'ont point été examinés faute de temps à l'aide des lentilles microscopiques.

I. La *cicatrice* ou bride celluleuse qui a été découverte sur ce dément au sein du lobule cérébral *gauche* avait dû être entourée à une certaine époque de substance *cérébrale ramollie ;* elle correspondait à un ancien foyer d'encéphalite locale cicatrisé.

II. Les deux foyers qui avaient leur siége à *droite*, et qui étaient également représentés au moment de la mort par des espèces de *bourbillons celluleux* et par de la substance nerveuse *ramollie*, n'étaient qu'en voie de cicatrisation ; ils étaient vraisemblablement moins anciens que l'altération du lobule antérieur opposé.

III. Les petits foyers de *ramollissement* à couleur de *lie de vin* des deux corps striés devaient dater d'une époque moins reculée que tous les autres.

IV. L'affaiblissement des agents musculaires s'était surtout trahi à l'extérieur dans ce cas par la lenteur et l'incertitude de la démarche, c'est-à-dire par des phénomènes presque en tout semblables à ceux de la périencéphalite chronique diffuse, mais les foyers profonds que nous venons de passer en revue intéressaient l'une et l'autre moitié du cerveau, et il ne serait pas impossible, en outre, que la substance corticale superficielle eût elle-même participé à l'état inflammatoire des parties profondes, car on avait noté quelques petites *adhérences* sur certaines circonvolutions de chaque hémisphère cérébral ; il doit donc paraître tout simple que l'existence des encéphalites profondes n'ait pu être diagnostiquée.

CENT CINQUANTE-CINQUIÈME OBSERVATION. — Caractère dur et intraitable; abus prolongé des liqueurs spiritueuses ; à cinquante-six ans deux mois, sorte d'abrutissement passager, suivi de mélancolie, puis d'un commencement de démence; à cinquante-six ans dix mois, gêne de la parole, démarche irrégulière, affaiblissement des bras et de tout le système musculaire; un peu plus tard, station debout impossible, déglutition difficile, déjections involontaires, abolition de l'exercice intellectuel, vie absolument automatique et mort. Les deux hémisphères cérébraux sont convertis antérieurement en une sorte de masse d'apparence plastique et filamenteuse mêlée, suivant les endroits, ou de sang ou de cicatrices fibreuses ; les liquides infiltrés dans ce foyer contiennent des granules moléculaires, des cellules granulées et des cellules fibro-plastiques ; les produits tomenteux offrent des cylindres fibreux et des expansions cellulaires saupoudrés de cellules fibro-plastiques et de cellules granuleuses ; de gros boyaux sanguins et des globules provenant du sang se voient dans les endroits congestionnés; les fibres cérébrales sont devenues rares ; elles sont disgrégées là où on parvient à constater leur présence.

Madame Élise, âgée de cinquante-sept ans, mariée, mère de deux enfants, n'a reçu qu'une éducation très-ordinaire : elle s'est fait remarquer dès sa jeunesse par un appétit passionné pour les liqueurs fermentées et par son caractère intraitable. A peine était-elle mariée qu'elle s'est livrée avec fureur à son penchant pour la boisson, et après avoir fait le malheur de son mari et de tout son

entourage, elle a fini par abandonner le domicile conjugal et par vivre misérablement loin de ses parents et de ses anciens amis. Plus d'une fois, elle eut à supporter des privations et des souffrances de plus d'un genre, car elle n'avait aucun soin de ses intérêts et épuisait d'avance ses ressources en achetant des liqueurs spiritueuses.

A trente-huit ans, elle avait cessé d'être réglée ; à cinquante-six ans, elle se plaignait de temps à autre de malaises vagues et dont la nature ne nous a pas été expliquée.

A cinquante-six ans deux mois, elle resta pendant environ une semaine dans un état à peu près complet d'abrutissement ; ses conceptions étaient devenues lentes, ses idées confuses ; tous ses souvenirs semblaient annulés : elle recouvra cependant bientôt l'exercice de ses facultés mentales, mais un véritable délire mélancolique vint prendre la place de la torpeur intellectuelle. D'abord madame Élise se montra morose, soupçonneuse, inquiète ; puis elle tomba dans une tristesse profonde et s'isola d'une manière à peu près complète.

A cinquante-six ans et demi, madame Élise boit jusqu'à quatre litres de vin et plusieurs verres de liqueurs et d'eau-de-vie chaque vingt-quatre heures ; sa mémoire est émoussée, son intelligence oblitérée ; elle ne prend absolument aucun soin de sa personne et croupit dans une malpropreté dégoûtante ; son visage est couvert d'une éruption dartreuse ; ses fonctions digestives s'accomplissent d'une manière très-irrégulière.

A cinquante-six ans dix mois, les idées sont incohérentes, les actions habituellement désordonnées ; cette malade passe souvent une partie des nuits sans dormir ; elle articule très-mal les sons, se tient mal en équilibre sur ses jambes et sa constitution semble très-affaiblie.

Elle répond au hasard lorsqu'on lui adresse la parole, elle ne se reconnaît même pas dans la chambre où elle couche, n'avertit plus lorsqu'elle a des besoins à satisfaire, est incapable de manger proprement, de s'habiller seule, de veiller à sa propre conservation.

Elle peut déplacer ses mains, faire quelques pas sur un sol uni, rester levée pendant sept ou huit heures chaque jour, mais ses mains sont tremblantes et ses jambes fléchissent sous le poids de son corps.

L'appétit est émoussé, le pouls exempt de fréquence, la physionomie pâle et sans expression.

A cinquante-six ans onze mois, les fonctions de l'intelligence sont absolument abolies et la station debout est devenue impossible. La déglutition s'effectue très-difficilement ; les déjections sont involontaires ; cette malade passe sa vie sous ses couvertures et elle ne paraît plus comprendre le sens des paroles qu'on prononce en sa présence ; elle peut encore imprimer quelques mouvements à ses quatre membres lorsqu'on la pince avec force, mais elle est incapable de se retourner dans son lit et manque d'initiative pour agir par elle-même.

La peau est souvent froide, le pouls petit, la respiration lente : pendant dix jours, madame Élise avale à peine quelques cuillerées de tisane ou de bouillon à de longs intervalles, et elle finit par s'éteindre à cinquante-sept ans, sans manifester aucun signe de souffrance et sans avoir recouvré, pendant une seule seconde, le sentiment de sa propre personnalité.

Autopsie cadavérique. — La tête est petite; les os du crâne se brisent sans difficulté.—La dure-mère cérébrale est mince et d'une couleur blafarde.— Il ne s'écoule aucun liquide au moment où l'on pénètre avec le bistouri dans la double cavité de l'arachnoïde.

La pie-mère cérébrale est à peine injectée et elle forme des rides à la surface de la masse cérébrale comme si sa trame était maintenant relâchée; cette membrane s'enlève par larges plaques aussitôt qu'on s'applique à la soulever après qu'on l'a saisie avec des pinces.

En général, le relief des circonvolutions cérébrales est peu accusé et leurs contours sont même un peu grêles.

Il existe sur la face supérieure et interne du lobule antérieur droit une circonvolution dont la couleur est légèrement rosée; son tissu semble mou et comme flétri; lorsqu'on l'a incisée avec le bistouri, elle semble transformée en un tissu plastique récemment coagulé.

Une incision est pratiquée d'avant en arrière dans l'épaisseur des lobules antérieur et moyen de ce même hémisphère; le tissu nerveux s'y trouve remplacé en grande partie par une masse de cellulosité tremblante et jaunâtre.

On incise de la même manière les lobules antérieur et moyen du

côté gauche, en pénétrant profondément dans l'épaisseur de la substance centrale en dehors du ventricule latéral; on constate que les deux tiers antérieurs de l'hémisphère cérébral gauche sont représentés maintenant par une sorte de lymphe coagulée mollasse, filamenteuse, facile à écraser sous le doigt et par des fibres cérébrales disgrégées.

Lorsqu'on examine ce produit à l'aide d'une bonne loupe, on juge qu'il s'est infiltré et coagulé dans l'interstice des fibres cérébrales dont on distingue encore la trace sur certaines régions. Au fur et à mesure qu'on s'approche de la substance corticale, par exemple, l'élément nerveux prédomine évidemment; mais il est difficile à retrouver lorsqu'on le cherche dans la profondeur du centre ovale de Vieussens. Le corps strié, le plancher du ventricule participent à cette sorte de transformation plastique. Le corps calleux offre lui-même en avant l'aspect d'une coagulation fibrineuse, et la partie antérieure des deux hémisphères ne représente plus qu'une masse d'une apparence gélatineuse. En disséquant avec soin les principaux emplacements de ce vaste foyer morbide, on y distingue soit du sang infiltré, soit des anneaux grisâtres, criant sous le tranchant du bistouri et emprisonnant un liquide granuleux, soit enfin des espèces de bourbillons celluleux hérissés de granulations jaunâtres et implantés dans de la substance cérébrale ramollie.

Les lobules postérieurs sont épargnés par la maladie, et les deux couches optiques conservent même leur aspect normal, ainsi que le trigone cérébral et les parties adjacentes.

Le cervelet contient peu de sang; la teinte de ses deux substances est d'un gris tirant sur le jaune.

La protubérance annulaire est ferme, d'un jaune qui rappelle la couleur de la rouille.

Les poumons sont sains. Le cœur, bien que très-petit, est très-dur à gauche et sa cavité est presque oblitérée de ce côté par le développement des faisceaux musculaires.

L'estomac est petit, entièrement vide; ses villosités sont noires et saillantes. — Le foie est peu volumineux, il commence à se charger de graisse.

Les autres viscères ne donnent lieu à aucune remarque importante.

Études microscopiques. — Nous tenions beaucoup à déterminer par une analyse microscopique patiente la nature de la vaste altération dont nous venons de donner un aperçu, et M. le Dr Viret a bien voulu nous assister dans ces recherches délicates.

La plus grande partie de la masse jaunâtre et molle qui représente un immense bourbillon de lymphe tremblante nous paraît contenir les produits suivants :

1° Des fibres cérébrales et les corpuscules qui constituent la partie fondamentale de l'élément nerveux ganglionnaire ;

2° Les granules habituels de l'inflammation et les grandes cellules granuleuses qui prennent d'habitude naissance dans tous les foyers d'encéphalite chronique ;

3° De gros cordonnets de tissu cellulaire arrondis, luisants, repliés comme des intestins et ressemblant beaucoup pour la grosseur à des fibres musculaires : ces cordons sont comme saupoudrés de cellules fibro-plastiques à cinq à six granules et de couleur jaunâtre ;

4° Du tissu cellulaire, soit filamenteux, soit moulé en feuillets aplatis et ramifiés en belles digitations de couleur blanche ;

5° Des cellules fibro-plastiques isolées dont les unes ont l'aspect d'un coin, les autres la forme d'une poire, les autres celle d'une cellule plate, anguleuse, plus ou moins ovale : toutes ces cellules sont d'un blanc de cartilage, ou bien encore, jaunâtres et ponctuées de cinq à six granules bien accentués.

Le liquide ou suc trouble qu'on exprime de la cellulosité fournit à l'analyse microscopique des granules innombrables, des cellules granuleuses, des cellules fibro-plastiques de toutes les dimensions et quelques corpuscules de matière nerveuse.

Dans les régions où la masse plastique offre des anneaux d'apparence fibreuse, on obtient surtout sous le microscope des cordonnets fibreux, des filaments de tissu cellulaire digité et beaucoup de cellules fibro-plastiques ; des granules moléculaires et des vésicules granulés se mêlent aussi à ces éléments.

Là où la cellulosité, sans être mêlée de sang réfléchit une teinte rougeâtre, toutes les cellules fibro-plastiques sont teintes en rose clair, et c'est à cette teinte que le bourbillon doit son aspect rougeâtre.

Là où le bourbillon est de couleur de *sucre d'orge*. les cellul

fibro-plastiques sont de couleur de cornaline, ainsi que beaucoup de granules, et ces produits communiquent leur teinte aux cordons fibreux de nouvelle formation.

Là enfin où on croit distinguer encore sous la loupe une véritable infiltration sanguine, le microscope révèle la présence de gros boyaux sanguins dilatés comme des *cæcums* et remplis de globules sanguins. Des globules sanguins extravasés nagent en grand nombre dans toutes les préparations qu'on étudie, et des cellules granuleuses y nagent également à foison dans un blastème rougi par de l'hématosine.

C'est surtout dans l'épaisseur du corps strié gauche et dans les portions violacées qui appartiennent à la substance corticale qu'on rencontre les éléments du sang et des vaisseaux dilatés; là cependant les fibres nerveuses et les autres éléments du tissu nerveux sont plus abondants que partout ailleurs, mais ils sont comme masqués par l'extravasation du plasma fibrineux liquide qui les imbibe.

I. J'ai observé deux fois depuis que j'étudie les maladies du système nerveux, des masses considérables de lymphe coagulée, ou de fibrine comme gélatineuse dans les cavités de l'arachnoïde cérébrale, mais je n'ai jamais rencontré jusqu'à ce jour dans l'épaisseur même de l'élément cérébral aucun dépôt ou plastique ou celluleux qui pût être comparé aux deux volumineux bourbillons qui occupaient sur cette malade la place des extrémités antérieures des hémisphères cérébraux. Il m'a paru cependant que ces masses gélatineuses devaient être le produit d'une extravasation inflammatoire, mais des éléments fibro-plastiques avaient commencé à s'organiser dans plusieurs régions de ce blastème coagulé, et il se serait vraisemblablement transformé, si la vie de la malade n'eût pas cessé aussitôt, en une double tumeur fibreuse.

II. La durée de la maladie n'avait été que d'un an. Les symptômes avaient été rapportés à la périencéphalite chronique *diffuse*, et comme les *foyers* étaient *doubles*, à peu près égaux à droite et à gauche, l'inflammation profonde devait agir, en effet, sur les organes du mouvement à la manière d'une double encéphalite superficielle chronique générale.

CENT CINQUANTE-SIXIÈME OBSERVATION. — A soixante-deux ans, symptômes de démence qui vont en s'aggravant jusqu'à soixante-huit; à cette époque, démarche parfois mal assurée; à soixante-neuf ans et demi, attaque à forme apoplectique de courte durée, mais à la suite de laquelle la faiblesse des jambes et la débilité de l'intelligence se prononcent de plus en plus; de soixante-huit ans huit mois jusqu'à la mort, paraplégie presque complète, séjour forcé au lit, stupidité, somnolence presque continuelle. — Fausse membrane dans la cavité gauche de l'arachnoïde cérébrale, foyer d'encéphalite ponctué de rouge dans l'épaisseur du lobule cérébral postérieur droit, plusieurs foyers à l'état cellulo-fibreux et dans l'hémisphère cérébral droit et dans l'hémisphère gauche, induration du septum lucidum, ramollissement de la voûte à trois piliers. — Étude microscopique des différents foyers inflammatoires.

Madame Clotilde, âgée de soixante-dix ans, est aliénée depuis sa soixante-deuxième année. Au début de sa maladie mentale, elle parlait seule, sortait pour parcourir les rues sans aucun but déterminé, obéissait chaque nuit à une excitation qui la portait à se lever, à agir, à déranger ses meubles et à commettre une foule d'actions déraisonnables. Souvent elle ne conservait aucun souvenir de ce qu'elle avait été à même de dire ou de faire quelques instants auparavant et semblait déjà menacée d'une démence précoce.

A soixante-quatre ans, elle est placée à Charenton. Elle paraît douée d'une santé physique parfaite, mais elle écoute à peine les questions qu'on lui adresse, ne se livre jamais à aucun travail, se montre incapable de prendre part à une conversation, et passe la plus grande partie de son temps à marcher et à vaguer dans les préaux. Elle peut encore s'habiller et se déshabiller seule, mais sa toilette est plus que négligée, et à chaque instant, elle perd ses mouchoirs, ses fichus, ses chaussures et demande à être surveillée comme un enfant. Sa prononciation est exempte d'embarras; les mouvements de ses bras s'exécutent avec facilité, ses jambes ne paraissent point affaiblies; comme la démence est déjà parvenue à un très-haut degré, on se contente d'entourer cette malade de tous les soins qui sont nécessaires à sa conservation.

A soixante-sept ans, l'oblitération des facultés mentales est poussée jusqu'à l'abrutissement : madame Clotilde ne sait plus manger seule, elle ne sait plus se retrouver dans le dortoir où elle est habituée à coucher; elle urine dans ses jupons, dans son lit et n'a plus aucun soin de sa personne; elle continue à marcher au hasard tant qu'elle aperçoit de l'espace devant elle; mais en agissant de la sorte elle paraît obéir à une pétulance instinctive plutôt qu'aux

calculs d'une volontée raisonnée. Souvent son allure est guindée et sa démarche beaucoup moins svelte que par le passé; il lui arrive de temps à autre de faire des faux pas ou même de trébucher complétement; ces accidents semblent tenir au défaut d'adresse autant qu'à l'influence d'un commencement de paralysie.

A soixante-huit ans, madame Clotilde est souvent exaltée; elle est sans cesse en mouvement; elle répète depuis le matin jusqu'au soir une même phrase musicale qui n'est interrompue toutes les deux ou trois secondes que par un long éclat de rire convulsif. Elle ramasse, tout en parcourant les galeries, une foule d'objets malpropres et ne reconnait même plus ses enfants. Elle ne manque pas d'embonpoint; elle ne peut plus monter seule sur son lit et a la démarche encore moins sûre que l'année précédente.

A soixante-neuf ans et demi, on s'aperçoit un matin que madame Clotilde a cessé de répéter son chant habituel et on cherche à pénétrer la cause de son silence : on constate bientôt qu'elle vient d'éprouver une perte de connaissance; M. Lesseré, qui est appelé pour lui administrer ses soins, la trouve étendue sur le dos, privée de sensibilité, froide et décolorée. Son pouls est filiforme, sa respiration peu marquée, les battements de son cœur sont à peine sensibles. On s'empresse de pratiquer des frictions stimulantes sur les membres, d'appliquer des cataplasmes sinapisés sur plusieurs points du corps; de faire avaler à cette malade quelques cuillerées d'un liquide tonique; elle ne tarde pas à ouvrir les yeux, à remuer ses bras, à déplacer ses jambes, et au bout de trois heures elle recommença à chanter et à rire. Le lendemain, on put la replacer sur le fauteuil où on avait pris l'habitude de l'asseoir depuis quelque temps; au bout de deux jours, il ne restait plus de traces extérieures de l'accident dont on vient de lire les détails.

A soixante-neuf ans et huit mois, madame Clotilde a les pupilles très-étroites; sa voix est devenue grêle et chevrotante; elle reste assise pendant la plus grande partie de l'après-midi, et, lorsqu'elle se hasarde à marcher seule, elle est exposée à faire des chutes; ses paupières et son visage portent souvent des traces d'ecchymoses parce que ces parties sont exposées à être heurtées contre les murs et contre le sol; à chaque instant elle urine dans ses vêtements, tout à fait à son insu. On se décide à la faire passer dans une infirmerie, et, pendant près d'un mois, elle peut encore se tenir as-

sise sur un fauteuil; mais, au bout de ce temps, il lui arrive de glisser en avant, de s'affaisser soit à droite, soit à gauche, et on se trouve forcé de la maintenir à demeure dans son lit.

Pendant les deux derniers mois de la vie, cette malade présente des variations fréquentes dans son état; certains jours, elle est froide, à peu près immobile, dépourvue de connaissance; elle ne profère pas une parole, n'avale que très-difficilement, a le pouls petit, les yeux caves, la figure altérée et la respiration presque éteinte; les jours suivants, elle recommence à parler, à se servir de ses membres et à avaler avec plus de facilité; cependant on s'attend à la voir succomber d'un moment à l'autre,

Du 5 au 9 de septembre 1856, madame Clotilde passe alternativement un jour dans la somnolence et un jour éveillée. Depuis le 9 au soir jusqu'au 12, elle ne sort point de l'état comateux. Le 13 de septembre, elle se relève un peu; le 14, elle est très-affaiblie; le 15, elle peut agir; le 16, affaiblissement; le 17 et le 18, la somnolence a cessé; du 2 septembre au 5 octobre, la malade est froide, immobile et presque dépourvue de sensibilité. Le 6 et le 7 octobre, elle est moins absorbée; du 8 au 21 octobre, jour de la mort de madame Clotilde, les forces se sont épuisées d'une manière graduelle, et on peut dire que l'agonie a duré pendant tout cet intervalle.

Autopsie cadavérique. — Le crâne est friable et facile à briser; la dure-mère est mince, pâle, sillonnée seulement par des vaisseaux sanguins vides de sang.

La cavité gauche de l'arachnoïde cérébrale contient une production pseudo-membraneuse qui correspond à la face supérieure de l'hémisphère et qui est solide comme une membrane fibreuse; cette production n'adhère que lâchement au feuillet pariétal de l'arachnoïde : il n'existe rien de semblable dans la cavité arachnoïdienne droite.

La pie-mère cérébrale est infiltrée de sérosité et faiblement tendue sur le relief des circonvolutions dont elle se sépare partout avec la plus grande facilité aussitôt qu'on fait un effort pour l'en détacher; les vaisseaux qui abondent dans la trame de cette membrane ne sont nullement injectés.

Les circonvolutions sont comme émaciées et comme imprégnées de sérosité : elles réfléchissent à l'extérieur une teinte jaunâtre, (

Le cœur est mou, petit, coloré en jaune par du tissu graisseux. L'estomac et le reste du conduit alimentaire sont à l'état normal. Le foie est peu volumineux, notablement induré ; la membrane de la rate est en partie remplacée par un ostéide large de cinq à six centimètres ; tous les autres organes paraissent exempts d'altération.

Études microscopiques. — Le foyer morbide, à teintes rougeâtres et à ponctuations rouges, est soumis d'abord à un examen microscopique minutieux. La substance blanche indurée, qui forme comme le plancher de ce foyer, est saine, mais elle est mélangée à de gros cordons de tissu cellulaire devenu fibreux et à des expansions rayonnantes de tissu cellulaire aplati et divisé en embranchements : ces produits sont comme saupoudrés de cellules anguleuses dont les unes sont grisâtres et les autres de couleur orangée ; toutes contiennent depuis cinq jusqu'à sept granules ; elles appartiennent à l'élément fibro-plastique.

Les fibres nerveuses ne sont point encore disgrégées au sein du foyer à teintes rouges, mais on observe dans leurs intervalles un singulier produit. Le blastème, en se moulant sous la forme de sphérules, a formé un certain nombre de proéminences bombées qu'on pourrait comparer à des moitiés de sphères posées sur leur partie plane. Le volume de chacune de ces ampoules égale celui d'une moitié de grain de raisin parvenu à sa maturité. La couleur de ces grandes cellules est d'un rose pâle. Déjà des cellules secondaires à contours anguleux, à ponctuations bien accentuées et que nous rapportons à l'élément fibro-plastique ont pris naissance dans ces espèces de vésicules mères. On voit même sortir de plusieurs d'entre elles de véritables queues qu'on reconnaît pour des prolongements de tissu cellulaire fibreux ; on juge très-bien qu'à une certaine époque la matière plastique liquide qui s'est convertie plus tard, en se coagulant, en sphérules et en appendices fibreux, devait faire partie dans le principe d'une même coulée continue.

Cette interprétation devient des plus évidentes lorsqu'on passe en revue un grand nombre de préparations, car il est des espaces où les sphères vésiculeuses sont remplacées par des bourbillons de tissu cellulaire larges, plus ou moins anguleux, et d'où l'on voit s'échapper une foule d'expansions ou de branches filamenteuses

d'une blancheur transparente; à l'époque de l'extravasation fibrineuse, alors que le blastème était coulant, il est clair que le liquide destiné à former ces bourbillons et celui qui devait fournir les traînées celluleuses communiquaient librement ensemble, comme l'eau contenue dans le bassin d'une fontaine et les filets qui s'en éloignent se confondent d'abord dans une masse de liquide unique.

Des plexus vasculaires très-apparents placés sur les limites du foyer inflammatoire, dans l'épaisseur même de la substance corticale, paraissent avoir fourni le liquide qui a dû servir de blastème aux productions que nous venons de passer en revue.

Les foyers représentés par des criblures maintenant indurées et transparentes sont analysés à leur tour. On reconnaît tout de suite parmi les éléments qui les représentent du tissu cellulaire frisé, des cordonnets de tissu cellulaire fibreux et des cellules fibro-plastiques granulées de différentes formes.

Parmi ces cellules, plusieurs sont moulées en cônes comme des poires; leur partie globuleuse est finement ponctuée et leur extrémité allongée se termine par un long fil transparent qu'elles traînent comme une queue lorsqu'on les oblige à changer de place, en comprimant le verre qui sert à recouvrir les préparations où elles sont contenues. Quelques-unes de ces cellules sont allongées en fil par leurs deux extrémités et occupées au milieu par un renflement ponctué; enfin des cellules plates, anguleuses, à cinq granules, figurent aussi parmi ces éléments celluleux.

Ces mêmes éléments sont abondamment répartis au sein des circonvolutions cérébrales à teintes jaunes et dont les contours sont comme ratatinés; les grandes cellules granulées de l'inflammation se voient aussi dans leur épaisseur.

La partie déliquescente de la cloison ventriculaire et le trigone cérébral ramolli sont représentés maintenant par un liquide granuleux dans lequel on voit nager pêle-mêle des fibres cérébrales très-fines, à courbures variées, des corpuscules annulaires de matière nerveuse, les grandes cellules granulées de l'inflammation, quelques cellules anguleuses jaunâtres, ponctuées, aplaties, enfin des myriades de cellules rondes, ne contenant ni noyau ni granules, de couleur perlée, et qui nous semblent représenter le premiers temps de formation des cellules qui sont destinées à se changer avec le temps en vésicules grenues.

La portion indurée de la cloison contient du tissu cellulaire à filaments fins, quelques grandes cellules granulées et un assez bon nombre de cellules fibro-plastiques de couleur de suocin, anguleuses et pourvues.

I. Tous les petits *espaces indurés* et de différentes formes qui ont été découverts à droite comme à gauche dans l'épaisseur des hémisphères cérébraux, sur madame Clotilde, correspondaient à des cicatrices ou celluleuses ou fibreuses : ils avaient dû être envahis autrefois par un produit d'extravasation plastique.

II. Le foyer à forme linéaire, à teinte rougeâtre du lobule cérébral postérieur droit contenait encore de petits îlots de plasma fibrineux et des cellules en voie de formation: il devait être moins ancien que les foyers *percés à jour* comme la *peau d'un crible*.

III. Le ramollissement comme crémeux de la voûte à trois piliers et de la partie postérieure du *septum* ventriculaire devait dater des derniers temps de la vie.

IV. Il y a tout à parier que les petites cicatrices disséminées dans la masse cérébrale ont pris naissance dans des *espaces ramollis*, et que ces foyers étaient à l'état de ramollissement vers la soixante-septième année de madame Clotilde, lorsqu'on a noté chez elle des symptômes de débilitation des membres pelviens: mais plusieurs de ces foyers ont pu se former aussi pendant le cours de la soixante-huitième année, époque où les symptômes de paralysie générale étaient parfois tout aussi marqués que l'année précédente.

V. Le ramollissement ou mieux l'inflammation des parties centrales du cerveau a dû s'établir à la suite de l'attaque à forme apoplectique : c'est-à-dire vers l'âge de soixante-neuf ans et demi, mais le travail inflammatoire a dû persister dans cette région jusqu'à la mort de madame Clotilde.

CENT CINQUANTE-SEPTIÈME OBSERVATION. — Délire roulant sur la succession, commencement de démence après un certain laps de temps. Hémiplégie inconnue à droite, signes d'une résolution qui laisse beaucoup à désirer. Augmentation subite de l'hémiplégie, rétraction du bras; la paralysie gagne la jambe gauche. A gauche, un ancien foyer inflammatoire avec cicatrices celluleuses et faute de la substance corticale; à droite, petite cavité à reflet jaunâtre et petit foyer de ramollissement sec.

M. Hilaire, âgé de cinquante-quatre ans, officier de la Légion

d'honneur, lieutenant dans l'armée de la Vistule, né dans l'Ukraine, est au service de la France depuis près de vingt années; il est grand, robuste, bien découplé dans tous ses mouvements et doué d'un naturel calme et froid. On ignore s'il a reçu des blessures à la tête, s'il a commis des excès, s'il a eu des parents aliénés, mais il est resté pendant six ans prisonnier en Angleterre, où il a supporté les plus dures privations.

Il paraît qu'il devint tout à coup bizarre et déraisonnable vers l'âge de quarante ans; on dut prendre d'abord des mesures pour le faire conduire au dépôt de sa légion. Là il se livra par instants à des actes de violence et des ordres furent donnés pour qu'il fût transféré à Charenton.

En arrivant dans cet établissement, il s'exprima de manière à faire croire que son intelligence était très-peu malade, mais au bout de quelques jours, on s'aperçut qu'il se croyait persécuté par des sorciers et que ses idées fixes se fondaient sur de fréquentes hallucinations; il se livrait aussi à des actions bizarres dans l'espoir de déjouer les prétendues manœuvres de ses ennemis.

Après quelques mois de traitement, le délire de M. Hilaire prit un caractère rémittent : il passait quelquefois des intervalles assez longs sans se plaindre, sans tenir des propos déraisonnables; puis, subitement, il cédait à des accès d'emportement, à des mouvements d'agitation ou bien il revenait à ses anciennes idées de sorcellerie; finalement les efforts qu'on fit pour le ramener à ses anciennes habitudes de raison échouèrent à peu près complétement, et son aliénation mentale passa à l'état chronique.

En 1826, il comptait quatorze années de séjour dans la maison et il avait à peu près oublié les idées qui l'avaient autrefois préoccupé. Sa conduite ne laissait rien à désirer; son temps était partagé entre la lecture, la promenade et les exercices manuels; son intelligence avait subi un commencement d'oblitération sans être tout à fait affaiblie; il jouissait de la liberté de ses mouvements et d'une parfaite santé.

Le 25 septembre de cette même année, après une excellente matinée, il s'aperçut lui-même que sa prononciation devenait embarrassée. Lorsqu'on le vint examiner, il déclara que sa jambe droite refusait d'obéir à sa volonté et que son bras droit lui semblait lourd. Du reste, il ne souffrait pas, n'accusait ni engourdis-

sement ni fourmillement : peau chaude, pouls accéléré. Rien de particulier dans les membres du côté gauche.

Le 26 septembre, hémiplégie et insensibilité à droite ; langue très-embarrassée, accélération du pouls et chaleur à la peau, calme intellectuel parfait. On applique quinze sangsues à l'anus et des révulsifs aux jambes.

Le 28 septembre, il reconnaît avec précision à toutes nos questions, la sensibilité est moins obtuse dans les membres paralysés, la jambe droite exécute quelques légers mouvements, le bras peut être tiré par un vif effet de l'épaule ; parole obscure, à peine de la fièvre. Liberté complète des mouvements à gauche.

Le 30 septembre, milieu retiré très-sensible. Les mouvements de la jambe droite sont assez étendus ; ceux du bras sont plus restreints, mais plus libres qu'au commencement : la sensibilité existe partout. La fièvre a cessé : on peut permettre une alimentation légère.

Le 3 octobre, état général parfait ; jambe droite beaucoup plus forte : bras droit à peu près dans le même état qu'il y a trois jours. La prononciation est toujours difficile.

Etat stationnaire des accidents pendant le cours d'octobre et de novembre 1826. Pourtant les facultés de M. Hilaire sont oblitérées à un degré plus marqué encore qu'avant l'hémiplégie.

Le 4 décembre 1826, l'état général s'aggrave sans cause apparente. Le côté gauche conserve toute sa mobilité, mais la commissure de la bouche est tirée à gauche et le poignet de la main droite offrit un commencement de rétraction. Il est rouge et absolument immobile. La jambe droite remue à peine, la déglutition est très-difficile, intelligence presque anéantie : pouls petit, fréquent.

Le 5 décembre, aggravation de tous les accidents cérébraux et hémiplégie complète à droite : somnolence continuelle.

Le 6, même situation.

Le 7 décembre, la contracture du poignet a cessé, le bras et la jambe du côté droit sont dans un état complet de résolution : la sensibilité y est éteinte, la jambe gauche semble aussi paralysée, le bras gauche est encore mobile. L'agonie annonce une terminaison prochaine. Mort avant la fin de la journée.

AUTOPSIE CADAVÉRIQUE. — Les os du crâne présentent à leur surface interne, du côté de la dure-mère, plusieurs enfoncements

remplis par des excroissances celluleuses de la pie-mère; ils ne sont ni trop épais ni trop foncés en couleur.

Il s'écoule soixante grammes, à peu près, de sérosité de la base du crâne, lorsqu'on procède à l'extraction de la masse cérébrale de sa cavité.

La pie-mère n'est ni rouge, ni infiltrée, ni épaissie; elle est partout séparée des circonvolutions cérébrales sans aucune difficulté.

Celles-ci paraissent fermes, saillantes, bien fournies de substance nerveuse.

Le corps calleux, le septum des grands ventricules, toutes les parties situées sur la ligne médiane offrent l'aspect le plus naturel.

Le lobe gauche est d'abord coupé par tranches minces et avec beaucoup d'attention; toute la substance grise ou blanche qui entre dans la composition de chaque lobule est ferme, dure, résistante, difficile à couper; la membrane du ventricule latéral est surtout très-dense et épaissie. Lorsque le bistouri est parvenu entre le corps strié et la couche optique, il donne issue à un liquide bourbeux et comme purulent; ce liquide semble tenir en suspension des flocons d'un aspect grisâtre; il existe sur ce point une petite cavité provenant de la destruction de l'élément nerveux. En disséquant cet emplacement, on constate qu'il est entouré par des espèces de cicatrices difficiles à trancher qui rayonnent en divers sens dans l'étendue d'à peu près vingt millimètres. On estime qu'il s'est effectué en cet endroit un travail adhésif, mais on n'y remarque ni injection, ni sang, ni coloration insolite.

L'hémisphère droit est à son tour examiné sur tous ses points. Il existe en avant du corps strié une petite cavité capable de loger tout au plus un gros pois dont les contours sont d'un jaune tirant sur le fauve.

Il s'est formé entre ce même renflement et la couche optique un ramollissement large de vingt millimètres, très-peu profond, sans sécrétion de liquide, reconnaissable à la facilité avec laquelle la substance nerveuse se laisse étendre sous le manche du scalpel. Absence de toute nuance d'injection sanguine.

Le cervelet n'est pas trop ferme; ses membranes sont exemptes d'altération.

La protubérance annulaire et la moelle allongée ont acquis un degré de consistance remarquable et qui frappe tous les assistants.

L'induration ne se propage pas au reste de la moelle épinière, dont tous les faisceaux sont étudiés soigneusement.

Cœur à l'état naturel ; ancienne fausse membrane dans l'intervalle des plèvres, à droite, poumons très-crépitants. Quelques plaques rouges dans l'estomac. État comme charbonneux des villosités à l'intérieur du duodenum.

I. Les vaisseaux capillaires de l'hémisphère cérébral gauche avaient dû être fortement congestionnés au moment où M. Hilaire avait senti, soixante-quatorze jours avant sa mort, que son bras droit devenait incapable, ainsi que sa jambe droite, d'obéir aux ordres de sa volonté ; ils avaient dû verser le lendemain une certaine quantité de produits plastiques dans l'interstice des fibres cérébrales, car l'hémiplégie acheva alors de devenir complète.

II. Le produit résistant qui faisait paraître l'élément nerveux induré dans l'hémisphère cérébral gauche devait être de nature celluleuse, ainsi que celui qui formait des brides à expansions rayonnantes : ces éléments de formation nouvelle avaient dû prendre naissance au sein des liquides d'extravasation fournis par les capillaires enflammés.

III. Il en était de même du liquide purulent tenant en suspension des flocons d'un aspect grisâtre et qui devait contenir soit des globules de pus, soit des disques granuleux et probablement des débris de fibres nerveuses.

IV. Le petit foyer de *ramollissement* qui avait commencé à se localiser à droite, entre la couche optique et le corps strié, ne devait pas être ancien, car ce n'était que le dernier jour de la vie que la paralysie avait commencé à affecter la jambe gauche : il ne devait contenir que des produits granuleux.

V. La phlegmasie s'était vraisemblablement ravivée quelque temps avant la mort dans le corps strié gauche de M. Hilaire, car la lésion du mouvement avait reparu alors avec intensité dans tout le côté droit du corps où l'on avait même noté des signes de contracture.

VI. Finalement, ce malade portait à gauche un foyer d'encéphalite locale chronique ; à droite, un petit foyer d'encéphalite récente.

TROISIÈME SÉRIE

DES FOYERS D'ENCÉPHALITE CHRONIQUE PROFONDS QUI SONT MAINTENANT REPRÉSENTÉS PAR UNE CAVITÉ PETITE OU GRANDE, A PAROIS CELLULEUSES, ET PAR UN ENTOURAGE DE SUBSTANCE NERVEUSE RAMOLLIE.

Lorsqu'on divise par tranches le centre des différents lobules du cerveau, les couches optiques, les corps striés, les pédoncules du cerveau, les hémisphères du cervelet, le corps ou les côtés de la protubérance annulaire, il arrive souvent que le tranchant du couteau partage en deux moitiés de petites cavités alvéolaires remplies d'un liquide ou clair ou laiteux : les parois de ces cavités sont formées par des espèces de capsules de nature celluleuse; l'élément nerveux est privé de consistance à une certaine distance de ces petits godets : l'inflammation a longtemps sévi dans tous les endroits qui offrent cet aspect.

Dans quelques cas la cavité présente des proportions considérables, et il arrive quelquefois que toute la partie centrale d'un hémisphère cérébral se trouve convertie en une véritable poche simulant un ventricule accidentel. Le nombre de ces cavités est même très-multiplié sur quelques aliénés, mais les conditions anatomiques des foyers ne présentent jamais que des différences insignifiantes.

En général le liquide contenu dans les kystes est représenté par de la sérosité trouble, par des myriades de granules, par de volumineuses cellules granulées, par des globules sanguins, quelquefois par des sphères de graisse et par des carrés de cholestérine.

L'enveloppe kysteuse est formée par une trame celluleuse, parfois par des cordonnets fibreux : cette trame est sans exception incrustée de granules moléculaires, de cellules agminées et parfois de cristaux de cholestérine. Lorsqu'elle réfléchit une couleur ou noire ou bistrée, cette teinte lui est communiquée par la couleur des produits accidentels qu'elle recèle dans son épaisseur.

On voit enfin dans l'élément nerveux ramolli un liquide infiltrant, des granules moléculaires, des cellules granulées, des vaisseaux nombreux chargés sur leur parcours de granules et de disques granulés. Quant aux fibres nerveuses, elles sont presque tou-

jours désunies et séparées les unes des autres. La capsule kysteuse envoie quelquefois des prolongements celluleux jusque dans le centre des foyers ramollis.

CENT CINQUANTE-HUITIÈME OBSERVATION. — Prédisposition héréditaire à la folie, excès vénériens et excès de boisson dès la première jeunesse; à vingt-cinq ans, attaque apoplectique avec paralysie du côté gauche; par la suite persistance d'une hémiplégie incomplète à gauche et explosion de l'épilepsie; à trente-cinq ans, exaltation maniaque, continuation de l'épilepsie; vers la quarante-quatrième année, augmentation de la paralysie à gauche, affaiblissement de la jambe droite; mort à quarante-cinq ans, dans un état de démence profond et de paralysie qui n'épargne que le bras droit. — Transformation du centre ovale de l'hémisphère cérébral droit en un vaste espace caverneux, lequel est tapissé par une fausse membrane de nature celluleuse; état de ramollissement de la couche de substance nerveuse située à l'entour de cette production accidentelle; occupation du double espace inter-arachnoïdien par des produits plastiques plus ou moins volumineux et sillonnés de vaisseaux, destruction de l'os frontal en deux endroits, végétations sarcomateuses soulevant les téguments au-dessus des sourcils; état de ramollissement de la moelle lombaire.

M. Didier, né à Paris, âgé de quarante-cinq ans, est fils d'une mère aliénée et d'un négociant qui lui a laissé en mourant une aisance plus qu'ordinaire; il n'a jamais été marié et a joui jusqu'à l'âge de vingt-quatre ans d'une santé parfaite.

Il n'a point reçu une éducation complète, mais il a cultivé avec succès la musique et obtenu de bonne heure un emploi de chantre à la métropole de Paris. Il était chargé aussi de dresser les enfants de chœur et figurait en qualité de maître encenseur dans toutes les grandes cérémonies; tous ses titres le rendaient très-vain et il professait une haute opinion pour sa personne. En avançant en âge, il donna moins de temps à ses anciennes occupations, vécut dans l'oisiveté d'abord, et s'abandonna bientôt à des excès crapuleux. Plus d'une fois il ne craignit pas de se montrer à l'église dans un état d'excitation voisin de l'ivresse et attira ainsi l'attention sur sa conduite; on le fit observer et on acquit la certitude qu'il passait la plus grande partie de ses nuits à boire et à s'enivrer dans la compagnie de filles publiques et d'individus appartenant aux classes les plus dangereuses de la société.

A vingt-cinq ans, il fut surpris et atteint tout à coup, pendant une partie de débauche, par une attaque à forme apoplectique. Il raconte lui-même : « qu'on fut obligé de venir à son secours et de l'emporter à demi mort dans une maison [illegible], où il se retrouva

avec une paralysie de tout le côté gauche, où sa vie fut longtemps considérée comme en danger et d'où il ne sortit qu'après un laps de temps considérable avec le bras et la jambe du côté gauche *à demi estropiés.* »

Dès qu'il se sentit de nouveau maître de ses volontés, il recommença à boire, à fréquenter les mauvais lieux, et il se livra d'une manière effrénée à l'onanisme. A trente-cinq ans, la police, le considérant comme maniaque, le fit transférer à Charenton; depuis quelque temps, il s'était fait mettre plusieurs fois en état d'arrestation, car il lui arrivait de se battre ou de fomenter des rixes sur la voie publique, quelquefois aussi on l'avait trouvé *comme évanoui* au coin des bornes.

Le jour où nous l'interrogeâmes pour la première fois, il était en proie à une violente exaltation intellectuelle; il parlait beaucoup, se plaignait en termes injurieux et grossiers des agents de la police, menaçait les malades et les gens de service, refusait de se soumettre à la discipline, affectait d'employer de préférence le langage des chiffonniers et des voleurs.

Sa prononciation était embarrassée; il marchait avec une certaine agilité, mais il inclinait sur le *côté gauche,* qui était légèrement atrophié. La jambe était moins forte que celle du côté droit. Le bras était grêle, un peu contracté, presque entièrement impotent. La sensibilité tactile était partout conservée. Le côté droit du corps était dans des conditions de nutrition et de mouvement satisfaisantes.

Trois jours après son admission, il éprouva une attaque d'épilepsie parfaitement caractérisée. Dès qu'il eut recouvré sa connaissance, il recommença à parler, à agir, et raconta qu'il était depuis plusieurs années sujet à de semblables convulsions : il n'ignorait même pas que sa maladie convulsive l'avait fait classer parmi les épileptiques. Pendant neuf ans, l'ensemble des phénomènes qui viennent d'être relatés n'a subi aucune variation importante.

M. Didier conservait toujours la même activité dans les idées, la même irritabilité dans le caractère, la même propension aux disputes et aux actes de violence. Quoique faible et à demi paralysé, il recherchait sans cesse les malades les plus difficiles pour les irriter, les poursuivre de ses vexations, et la crainte des punitions et des douches parvenait rarement à lui imposer. La surveillance

était obligée surtout de le faire observer de très-près à la suite ses accès d'épilepsie, car il manquait rarement alors d'attaqu le frapper ou de s'attirer des coups par ses mauvais procédés.

A quarante-quatre ans et demi, les attaques convulsives, avaient éclaté jusque-là à des intervalles de plusieurs semaines même de plusieurs mois, devinrent beaucoup plus fréquentes. Qu quefois même on put noter plusieurs accès d'épilepsie en moins vingt-quatre heures. Le retour de pareils accidents coïncida a un affaiblissement général de la constitution et des facultés l'entendement.

Bientôt la progression devint difficile, la jambe droite elle-mê semblait fléchir par instants sous le poids du corps.

Quant au côté gauche, il était presque réduit à la condit d'immobilité, et M. Didier ne quitta plus son lit qu'à de rares tervalles pour passer quelques heures sur un fauteuil et échap ainsi à la fatigue que lui causait la continuité de la position h zontale.

Cette période d'affaiblissement lent, de débilitation graduelle prolongea encore près de six mois.

Quelques jours avant la mort, la démence était à peu près c plète, mais ce malade répondait pourtant avec une certaine just aux questions des médecins : c'est à peine s'il avalait quelq substances alimentaires légères qu'on introduisait avec précau dans sa bouche.

Il n'imprimait plus aucun mouvement aux membres du gauche qui cependant ne se montraient pas tout à fait insensi à la douleur. Il ne remuait qu'avec peine la jambe droite, le droit seul, bien qu'il fût le siège d'un abcès, conservait un d de mobilité moins équivoque.

Les attaques d'épilepsie n'avaient point cessé d'apparaître sans augmentation notable de fréquence.

Les déjections alvines et urinaires étaient involontaires, la fig était pâle, défaite, la peau des extrémités froide, le pouls faible, mais accéléré.

On remarquait sur les régions frontales deux petites [illegible] desséchées qui semblaient recouvrir des points [illegible]. Peu longtemps ces petits foyers de suppuration [illegible] l'influence d'une chute ou d'un accident mécanique, un exa

plus attentif indiqua qu'ils tenaient à une cause plus sérieuse et que l'humeur purulente qui venait se concréter à la racine des cheveux provenait d'un foyer de désordre situé profondément et peut-être même bien au-dessous du cuir chevelu.

La mort s'effectua sans secousse, à la suite d'une journée de calme et de somnolence.

AUTOPSIE CADAVÉRIQUE. — Aussitôt qu'on a incisé le cuir chevelu pour procéder à l'ouverture du crâne, on découvre en avant, sur les côtés de la ligne médiane, et vis-à-vis chaque éminence frontale, immédiatement au-dessous de la peau, une espèce de plaque fongueuse qu'on prendrait d'abord pour un tampon de chair, tant la couleur en est foncée. En disséquant à droite comme à gauche chacune de ces plaques, on s'aperçoit qu'il existe dans l'épaisseur de l'os frontal deux cavités alvéolaires assez vastes.

Le fond de ces deux espèces de chambres est tapissé par une doublure assez mince dont l'aspect rappelle la couleur du produit placé sous les téguments. Le reste de chaque alvéole est rempli par une tumeur dont le volume peut être comparé à celui d'une noisette. La matière de la tumeur est assez semblable à du lard rance, à un produit scrofuleux grisâtre, à certaines masses encéphaloïdes en voie de ramollissement commençant. Le tissu de l'os est ramolli tout autour de chaque tumeur.

A gauche, la perforation ne pénètre pas tout à fait jusqu'à la face externe de la dure-mère.

A droite, l'os est totalement perforé, et il s'est formé sur la dure-mère, vis-à-vis de la perforation, une sorte de disque large comme une pièce de deux francs, dont la nature est probablement fibreuse; à part cela, la dure-mère est généralement saine.

Lorsqu'on porte le bistouri sur la plaque fibreuse dont nous avons signalé à la minute l'existence, en cherchant à pénétrer dans la cavité droite de l'arachnoïde, on s'assure aussitôt que l'espace inter-arachnoïdien est comme oblitéré par un produit accidentel. Lorsque ce produit a été mis tout à fait à découvert, on constate qu'il est logé entre le feuillet viscéral et le feuillet pariétal de l'arachnoïde, et qu'il peut être facilement dégagé de la place qu'il occupe. Quant à sa composition, elle paraît résulter de la superposition de plusieurs couches fibrineuses ou plastiques étendues sous la forme de membranes. Chaque couche peut être séparée de

celle qui lui est contiguë. Beaucoup de tubes vasculaires remplis de sang se dessinent dans toutes les lames de ce volumineux tampon accidentel. Quelques cuillerées de sérosité sanguinolente sont aussi contenues dans cette région de la cavité séreuse.

Sur toute la convexité du lobe droit, l'arachnoïde viscérale est soulevée, d'espace en espace, par des dépôts de sérosité placés sur la pie-mère, au fond et dans l'intervalle des anfractuosités. La pie-mère contient, dans l'épaisseur même de sa trame, une certaine quantité de liquide aqueux fort transparent.

Tout l'hémisphère sous-jacent est creux et converti en une sorte de gousset considérable. Il ne reste plus rien de la substance nerveuse qui occupe ordinairement le centre du lobule antérieur, du lobule postérieur, du lobule moyen, et il existe un vide remarquable entre la base de ce lobe et l'espèce de calotte qui forme en haut la voûte de cette immense cavité.

La cloison ventriculaire n'est pas rompue, mais elle est représentée par une sorte de peau membraneuse; la couche optique et le corps strié sont atrophiés ou réduits à l'état de proéminences informes,

Des brides celluleuses, des filaments nombreux, des plaques pseudo-membraneuses, tendues comme des réseaux, s'attachent çà et là sur les parois intérieures du clapier qui tient maintenant la place de la substance cérébrale.

Tout autour et à la périphérie de cette vaste coque, le tissu nerveux, dans l'épaisseur d'à peu près deux millimètres, a subi un ramollissement très-prononcé, mais ce ramollissement ne s'étend pas jusqu'à la pie-mère.

La substance grise des circonvolutions épargnées est violacée et très-injectée de sang à gauche; une toile pseudo-membraneuse est interposée entre les deux lames de l'arachnoïde : ce produit accidentel est parfaitement organisé, traversé par d'innombrables tubes vasculaires et finement injecté. La trame qui forme cette production, sans être très-épaisse, recouvre tout l'hémisphère gauche, au moins toute sa partie convexe

La pie-mère correspondante est épaissie, résistante, légèrement œdémateuse, mais elle se sépare partout facilement des circonvolutions cérébrales.

La conformation du lobe gauche ne laisse rien à désirer ; la sub-

stance nerveuse est partout ferme, abondante, exempte de désorganisation. Les reflets de la substance grise tirent seulement sur le rose et la substance blanche est comme criblée par un nombre considérable de petits orifices vasculaires.

Le cervelet n'est pas très-volumineux, mais sa conformation semble régulière et sa coloration convenable.

La protubérance annulaire et la moelle allongée ne présentent rien à noter.

Les enveloppes de la moelle épinière sont à l'état normal ; la portion cervicale de cet organe et la plus grande partie de la moelle dorsale sont fermes et faciles à disséquer ; les quatre derniers pouces du prolongement rachidien sont au contraire d'une mollesse insolite ; le tissu nerveux est à l'état diffluent dans la région lombaire ; le défaut de consistance de l'organe rachidien va en diminuant par des nuances graduelles au fur et à mesure qu'on s'élève vers la région dorsale, en s'éloignant du principal foyer de désorganisation.

Quelques brides pseudo-membraneuses sont interposées entre les deux plèvres vis-à-vis du sommet du poumon droit ; ces brides sont anciennes.

Le parenchyme de ce poumon est parfaitement sain. Le poumon gauche présente un peu d'engouement séreux vers sa partie postérieure ; il est sain du reste.

Le cœur est petit, mince, peu charnu, peu foncé en couleur et presque entièrement vide de sang.

La rate est tapissée à l'extérieur par des plaques pseudo-membraneuses blanchâtres et résistantes dont la formation ne peut remonter qu'à une date très-reculée. Le volume de cet organe est considérable et son poids s'élève à trois livres. Le tissu, à l'intérieur ne paraît pas altéré.

Le foie est dur, rabougri et dans un état de dégénérescence qui lui donne l'aspect d'un tissu squirrheux jaunâtre. Sur quelques points, on croit distinguer dans son intérieur des noyaux de matière encéphaloïde et cette matière abonde dans le lobe de Spigel.

L'estomac est volumineux, en partie rempli par un liquide aqueux comme teint par de la bile ; sa membrane muqueuse est généralement exempte d'injection, mais quelques troncs vascu-

laires se dessinent sous forme d'arborisations au fur et à mesure qu'on s'avance vers le grand cul-de-sac.

La membrane muqueuse du côlon, à gauche, est rouge, boursouflée, fongueuse et ramollie ; les autres tuniques de cette même portion intestinale sont hypertrophiées ; le canal digestif est donc très-altéré en cet endroit.

Les autres appareils ne s'éloignent pas de l'état ordinaire.

I. Si on eût soumis à une analyse microscopique minutieuse, comme nous l'avons fait tant de fois sur d'autres sujets, les altérations si nombreuses et si importantes qui ont été rencontrées sur cet individu, on serait probablement arrivé à constater les résultats suivants :

Les bourgeons comme charnus qui faisaient saillie en dehors des cavités de l'os frontal, et qui étaient implantés à l'intérieur de ces cavités sur une sorte de trame rougeâtre, auraient probablement offert la structure ou celluleuse ou fibreuse, comme les végétations sarcomateuses; comme ils étaient fongueux sur certains points, ils auraient pu contenir aussi de la fibrine liquide, des globules de sang extravasés et probablement des granules et des cellules granulées.

II. Les produits morbides qui oblitéraient la cavité arachnoïdienne droite, ceux qui recouvraient la face supérieure de l'hémisphère gauche, auraient fourni à l'analyse des éléments celluleux fibroïdes et peut-être des cylindres de tissu fibreux : des granules moléculaires, des cellules granulées, peut-être des cellules fibreuses auraient figuré au sein de ces anciennes coagulations plastiques; on y aurait mieux vu encore qu'à l'œil nu les vaisseaux qui s'y étaient développés.

III. La substance nerveuse rouge et ramollie qui se rencontrait au-dessus de la vaste cavité qui avait pris la place du centre ovale droit aurait fourni des fibres cérébrales disgrégées, des globules de sang extravasés, des granules moléculaires, des cellules granuleuses soit incrustées, soit mêlées à un reste de lymphe plus ou moins abondant; on aurait trouvé aussi dans cette région des tubes vasculaires dilatés et comme saupoudrés par les formations secondaires de l'inflammation.

Les brides celluleuses qui existaient soit sur les côtés, soit dans

e centre de l'espace caverneux dont il vient d'être question, auraient été représentées enfin par des éléments celluleux ou fibro-celluleux.

IV. On devrait inférer de tout ce qui vient d'être dit en dernier lieu, en accordant à nos suppositions le degré d'importance que nous nous croyons fondé à leur attribuer :

1° Que l'os frontal a dû être chez Didier le siége d'une longue inflammation chronique;

2° Qu'un travail morbide de même nature a dû exister aussi pendant une durée plus ou moins longue et dans les cavités arachnoïdiennes placées à la surface de son cerveau et dans la profondeur même de l'hémisphère cérébral droit.

V. Or, pour peu qu'on veuille bien se reporter par la pensée à toutes les analyses microscopiques qui ont été faites sur les productions sarcomateuses, sur les fausses membranes devenues celluleuses, sur la substance cérébrale affectée de ramollissement chronique, sur les brides qui figurent si souvent dans les anciennes cavités gisant dans la profondeur du cerveau, et se rappeler les conditions où les produits et les altérations que nous venons de passer en revue avaient pris naissance, on n'hésitera point à affirmer que Didier a été affecté d'une triple inflammation du tissu osseux, du tissu arachnoïdien et de la substance nerveuse encéphalique.

VI. Si on en vient maintenant à rechercher la manière dont les différents foyers inflammatoires ont dû prendre naissance, on sera conduit par le raisonnement à adopter l'une des quatre hypothèses suivantes : ou la maladie a commencé par le tissu osseux en gagnant ensuite le tissu arachnoïdien puis le cerveau; ou elle a débuté par le cerveau en passant à l'arachnoïde, puis à l'os frontal; ou elle a commencé par l'espace inter-arachnoïdien en passant d'un côté à l'os frontal et de l'autre à l'hémisphère cérébral droit, ou bien elle a envahi simultanément le tissu de l'os, l'arachnoïde et l'encéphale.

VII. Comme Didier a vécu de bonne heure dans la débauche, dans la société des filles du plus bas étage, comme le vice syphilitique est une des causes les plus fréquentes de l'inflammation du tissu osseux, on n'éprouve aucune répugnance à admettre que cet homme a pu ne pas échapper à l'infection vénérienne, et que le

travail morbide de l'os a ouvert chez lui la série de toutes les autres inflammations. S'il en était ainsi, la dure-mère et l'arachnoïde se seraient enflammées, probablement tout de suite après les os, et le cerveau n'aurait été affecté qu'en dernier lieu.

VIII. Mais il est sûr, d'un autre côté, que l'inflammation débute souvent de prime abord au sein d'un hémisphère cérébral pour s'enraciner aussi ensuite dans la trame de la dure-mère et de l'arachnoïde et que de là elle peut bien, très-bien envahir les os; on est donc libre jusqu'à un certain point d'opter pour la première ou pour la seconde supposition que nous venons d'examiner.

IX. Il est rare qu'une inflammation née sur le feuillet pariétal de l'arachnoïde finisse par envahir ensuite et les os et le parenchyme cérébral.

X. Il est rare qu'une phlegmasie s'installe simultanément et de prime abord dans l'épaisseur d'un os, dans la trame de l'arachnoïde et dans l'épaisseur du cerveau ; il y a donc tout à parier que la phlegmasie a atteint uniquement dans le principe ou la substance de l'os ou celle du cerveau, mais finalement il y a eu une période où l'os, la dure-mère, l'arachnoïde et la substance cérébrale étaient simultanément affectés d'inflammation.

XI. On se demandera certainement s'il n'a point existé à une certaine époque, et dans la profondeur du cerveau et dans le double espace arachnoïdien soit un caillot hémorrhagique, soit du sang en nature. Sans doute, il a pu exister dans ces deux régions des dépôts hémorrhagiques, puisqu'il s'y est formé du tissu cellulaire, des brides fibreuses, des canaux vasculaires; mais ces mêmes produits n'auraient pas manqué de s'organiser aussi dans une extravasation plastique moins volumineuse, dans celle qui aurait été fournie, par exemple, par un simple engorgement inflammatoire ordinaire; il n'est donc pas permis d'affirmer que c'est une vaste hémorrhagie qui a donné lieu au commencement de la maladie aux symptômes à forme apoplectique.

XII. On doit inférer au contraire de la description des symptômes qu'il a été permis de recueillir, que le début de l'affection inflammatoire qui a atteint le lobe cérébral droit eut lieu vers la vingt-cinquième année de Didier et alors qu'on fut obligé de l'emporter dans un hospice où on ne parvint qu'à grand'peine à le soustraire à la mort ; mais il est manifeste que la phlegmasie céré-

brale n'était point encore complétement éteinte lorsqu'il fut renvoyé à son domicile, car son bras et sa jambe gauches s'atrophièrent peu à peu et bientôt des attaques *épileptiformes* et l'explosion de la manie aggravèrent encore sa situation.

XIII. On doit regarder comme certain aussi que les accès furieux qu'il éprouva à différentes reprises à Charenton, que les phénomènes convulsifs dont nous fûmes souvent témoin ne furent, ainsi que l'augmentation de la paralysie à gauche, ainsi que l'annihilation des facultés intellectuelles, que la conséquence de la persistance du travail inflammatoire dans le lobe cérébral droit et des recrudescences qui s'y manifestèrent souvent.

XIV. Mais pendant la dernière période de la vie de M. Didier, la portion lombaire du prolongement rachidien devint à son tour un centre d'inflammation, ainsi qu'on en a acquis la preuve en constatant l'état de ramollissement et de disgrégation de la moelle spinale correspondante à cette région. C'est à cette dernière inflammation que doit être rattachée la paralysie qui atteignit à cette époque le membre pelvien droit, tandis que le bras droit conservait la mobilité qui lui est habituelle, ainsi que cela devait être d'après l'état parfaitement sain où se trouvait l'hémisphère cérébral gauche au moment de l'autopsie cadavérique.

XV. Finalement, Didier portait, en dernier lieu, dans l'épaisseur du lobe cérébral droit un foyer inflammatoire avec destruction d'une portion considérable de l'élément nerveux, production de brides cellulaires et ramollissement pulpeux de la substance corticale formant le pourtour de l'espace caverneux au sein duquel l'inflammation s'était d'abord concentrée. Le prolongement rachidien avait en même temps participé en dernier lieu à l'état pathologique de l'hémisphère cérébral enflammé.

CENT CINQUANTE-NEUVIÈME OBSERVATION. — Prédisposition héréditaire à la folie, caractère violent, existence remplie de traverses et d'émotions. Vers trente ans, céphalalgie, perversion des sentiments affectifs, actes de brutalité ou de cruauté. A trente-cinq ans, continuation de la céphalalgie, sensations pénibles dans tous les membres; à trente-cinq ans cinq mois, vomissements, taciturnité, séjour obstiné au lit; à trente-cinq ans six mois, démarche chancelante, très-grand affaiblissement des bras, excès de liqueurs fermentées; à trente-six ans, état voisin de la démence et mort subite. — Coloration rouge du tissu osseux qui forme la voute crânienne et de la dure-mère sous-jacente, injection sanguine très-considérable des vaisseaux de la pie-mère, de la substance corticale, de la substance médullaire du cerveau; arborisations sanguines à la surface des grands ventricules, vaste cavité close, à parois lisses, remplie par un liquide aqueux,

dans l'épaisseur du cervelet; défaut de consistance de la substance nerveuse placée dans le voisinage de cette espèce de ventricule accidentel. — Études microscopiques.

M. Théodoric, âgé de trente-six ans, ancien pharmacien, est né d'un père qui a succombé à une affection mentale; il s'est fait remarquer dès son bas âge par la violence de son caractère, par la fréquence de ses emportements, par une susceptibilité d'amour-propre qui le rendait très-difficile à diriger et qui lui a inspiré plus tard une sorte d'exaspération haineuse contre plusieurs de ses camarades ou de ses anciens maîtres. Comme il était, du reste, très-appliqué au travail, il a acquis de bonne heure une grande variété de connaissances, et s'est mis ensuite à rédiger un journal où il n'a pas tardé à attaquer avec la dernière virulence, non-seulement les opinions qui contrariaient ses vues, mais encore les auteurs qui lui déplaisaient et qu'il affectait de traiter presque avec le dernier mépris. Ces procédés lui attirèrent bientôt des ripostes acerbes, des menaces humiliantes, des procès en calomnie, des amendes ruineuses et des condamnations à la prison. D'abord il parut puiser dans son dépit, dans sa haine, dans son besoin d'émotions un surcroît d'activité intellectuelle; cependant il lui arrivait certains jours de faire un retour sur lui-même, de se plaindre avec aigreur, de se monter graduellement la tête au diapason de la colère et d'éclater tout à coup ensuite en maltraitant sa femme, ses amis et principalement des animaux qu'il finissait quelquefois par immoler. Il se plaignait aussi par instants de céphalalgies violentes, et affirmait que l'inégalité de son esprit, les emportements de son caractère tenaient en partie à l'agacement et à l'irritation que lui causait la douleur.

A trente-cinq ans, les attaques de céphalalgie se montrent encore plus fréquentes : elles sont accompagnées de sensations pénibles dans les bras, dans les jambes, dans la région épigastrique : le caractère de M. Théodoric est devenu de plus en plus susceptible, on le croit affecté d'un commencement de délire hypocondriaque.

A trente-cinq ans et cinq mois, les maux de tête sont très-importuns : les digestions sont en même temps pénibles et accompagnées de vomissements : découragement moral profond, séjour prolongé au lit, taciturnité : M. Théodoric refuse de voir les médecins qui avaient obtenu autrefois sa confiance; il se traite à sa manière et commet de nombreuses imprudences et une foule d'actions

qui le font considérer comme atteint d'une véritable aliénation mentale.

A trente-cinq ans six mois, il quitte de lui-même son lit et se met à fréquenter les cabarets, d'où il revient très-souvent excité, et où l'on constate qu'il a recours à l'usage des boissons fermentées pour se remonter le moral et l'imagination. A présent, il se tient mal en équilibre sur les jambes et il marche en chancelant; il accuse une très-grande faiblesse dans les bras et ne peut diriger qu'incomplétement les mouvements de ses doigts; il est morose, en proie à mille sensations désagréables, et très-souvent déraisonnable.

A trente-cinq ans onze mois, il est admis à Charenton comme aliéné : il est calme, mais très-absolu dans toutes ses déterminations, qui sont loin d'être toujours raisonnables.

Il peut rendre compte lui-même des différentes phases de sa maladie, mais il cherche longtemps ses souvenirs, ses expressions et le mécanisme du langage est un peu gêné.

Il peut encore se tenir debout, mais ses jambes flageolent sous le poids du corps, et lorsqu'il cherche à faire quelques pas, il est obligé de se cramponner en quelque sorte au bras de son domestique.

Il se sert passablement encore de ses mains; il éprouve pourtant dans ces parties une sensation de faiblesse.

Il ne souffre plus de la tête, ne se plaint plus de sensations tactiles ou viscérales; sent parfaitement le contact de la main qu'on pose sur ses téguments.

Il est très-constipé et laisse quelquefois échapper des matières fécales très-dures sans s'apercevoir qu'il se salit.

Il mange avec répugnance et quelquefois on est obligé de le contraindre à prendre une petite quantité d'aliments liquides.

Il n'est pas maigre, n'offre ni accélération fébrile ni chaleur à la peau. Chaque jour, il est levé dès le matin et placé à l'ombre sur un fauteuil dans un préau convenablement aéré : il dort passablement et ne paraît pas apprécier la gravité de sa position.

A trente-six ans, il meurt subitement, en cherchant à se soulever de dessus son fauteuil, un jour que la température est portée à plus de 35 degrés centigrade; le matin, il m'avait rendu compte

lui-même de son état et avait encore traîné ses pieds sur le parquet pour s'avancer à ma rencontre.

Autopsie cadavérique. — La matière colorante du sang en partie altérée par l'excès de la chaleur imprime à la face, aux téguments du cou et au cuir chevelu une couleur violacée très-marquée.

Intérieurement le cuir chevelu, les os du crâne et le tissu de la dure-mère réfléchissent une teinte rougeâtre.

La pie-mère forme à la surface des hémisphères cérébraux un grand nombre de saillies indiquant que les circonvolutions cérébrales ont dû être repoussées par un liquide contenu dans les ventricules latéraux : cette membrane représente une sorte de trame vasculaire d'un rouge livide; du sang s'écoule en abondance de ses nombreux vaisseaux artériels et veineux; elle n'a point contracté d'adhérences morbides avec la substance corticale des hémisphères.

Cette dernière substance forme une couche très-épaisse; elle est traversée par des filets vasculaires fortement injectés, sans paraître altérée dans sa coloration; elle offre peu de résistance aux efforts de pression qu'on lui fait subir.

Les vaisseaux de la substance blanche sont le siége d'une injection capillaire considérable; ces petits vaisseaux forment à droite et à gauche de véritables plaques marbrées dans l'épaisseur des lobules antérieurs et moyens surtout.

La cavité des deux ventricules latéraux est énorme et le poids du liquide qui s'y trouve contenu est évalué à environ deux cent cinquante grammes; des arborisations artérielles, mais surtout veineuses, se dessinent d'une manière très-marquée au-dessous de la membrane ventriculaire : la consistance de la substance nerveuse est au-dessous du taux normal sur toute cette région de la masse encéphalique.

La pie-mère cérébelleuse est généralement injectée : sur la face supérieure du lobule cérébelleux gauche, elle a subi un abaissement qui semble indiquer qu'elle n'est plus soutenue au-dessous par le relief de l'hémisphère correspondant.

Aussitôt qu'elle a été enlevée, on aperçoit entre deux replis du cervelet une petite tumeur irrégulière dans ses contours, du volume d'une semence de haricot et d'apparence [illegible]; cette production n'adhère point à la substance [illegible].

Une incision ayant été pratiquée [illegible] sur de l'hé-

sphère cérébelleux gauche, on parvient facilement à constater une partie de la substance blanche de ce lobe a disparu et elle a été remplacée par une sorte de ventricule accidentel considérable dont la surface interne est lisse et polie. Cette cavité est assez ample pour contenir un gros œuf de pigeon; elle est remplie par un liquide clair et transparent; elle correspond supérieurement à la face supérieure de l'organe et son plancher inférieur n'est séparé du quatrième ventricule que par une mince lamelle d'un aspect luisant, composée de substance cérébrale et de tissu cellulaire.

La couche de substance nerveuse qui confine à la périphérie de l'espace creux que nous venons de décrire est *moins ferme* que dans l'état normal; elle est presque *molle* dans sa *région inférieure*.

L'hémisphère droit du cervelet n'est le siége d'aucune altération.

Le ventricule cérébelleux contient plus de cent grammes de sérosité claire. Ce liquide a cherché à se frayer une issue du côté du *calamus scriptorius*, de sorte qu'il existe un commencement de canal dans l'épaisseur du bulbe rachidien.

La protubérance annulaire semble très-saine. Le prolongement rachidien ne donne lieu à aucune observation.

Les organes thoraciques et les organes abdominaux sont à l'état sain.

Études microscopiques. — Le liquide contenu dans la cavité accidentelle du cervelet se sépare en deux couches par le repos. La couche la plus élevée ne laisse voir sous le microscope que des globules sanguins pâles et crénelés. La couche inférieure contient en outre des granules moléculaires d'une grosseur moyenne et assez nombreux.

La *lamelle* qui était interposée comme une sorte de diaphragme entre l'espace devenu caverneux et le quatrième ventricule se décomposait en fibres celluleuses lâches; on en détachait quelques fibres nerveuses plus ou moins mutilées lorsqu'on la soumettait à une légère compression.

Elle laissait échapper aussi de sa trame des courants de granules moléculaires emportés par un liquide d'apparence séreuse.

La substance nerveuse ramollie était représentée par un mélange de sérosité, de granules moléculaires, de fibres nerveuses intactes, de débris de fibres nerveuses brisées.

I. Le dérangement des facultés morales a devancé chez M. Théodoric la manifestation de la paralysie musculaire, mais il est à remarquer que la céphalalgie s'est aussi déclarée de bonne heure, et que son intensité ou sa nature devaient contribuer surtout à rendre ce malade impatient et colère. Or ces atteintes de céphalalgie tenaient probablement déjà à la localisation d'une phlegmasie dans un point du cervelet, car on nota bientôt après sur ce malade des douleurs épigastriques et des douleurs dans les quatre membres, puis une sorte de délire hypocondriaque; la céphalgie était toujours très-importune; elle fut enfin accompagnée de vomissements : tout cet ensemble d'accidents devait faire craindre la formation d'un grave désordre dans l'intérieur des centres nerveux intra-crâniens de M. Théodoric.

II. Lorsque M. Théodoric commença, vers l'âge de trente-cinq ans six mois, à manifester un très-grand affaiblissement des membres abdominaux et des deux bras, à commettre des extravagances, à aller boire du vin et des liqueurs dans les cabarets, il devait certainement exister une altération très-étendue dans ses centres nerveux encéphaliques, car les lésions fonctionnelles étaient déjà très-tranchées; donc l'espèce de cavité ventriculaire qui a été rencontrée quatre mois plus tard dans la profondeur de son cervelet devait être alors en pleine voie de formation, si déjà elle n'était pas entièrement formée.

III. L'aspect lisse et poli de cette cavité, la limpidité du liquide qui s'y trouvait contenu, l'absence de tout produit, soit bridulé, soit fibrineux dans son intérieur, indiquent pareillement qu'elle n'a dû s'établir et se vider que d'une manière progressive et graduelle; c'est donc bien à la formation de cette altération que la manifestation des premiers symptômes de paralysie et l'exacerbation des troubles intellectuels doivent être rattachées.

IV. Rien ne peut faire supposer ni dans l'étude des accidents qui ont attiré l'attention des médecins au début de l'hypocondrie, ni dans leur marche, ni dans l'étude des caractères anatomiques de la poche kysteuse dont il vient d'être parlé, qu'un dépôt sanguin eût jamais existé au centre de cette poche : l'état de *ramollissement* où se trouvaient encore ses parois, l'aspect en partie celluleux de son plancher inférieur où il existait encore des débris de fibres *nerveuses*, des globules sanguins, des granules moléculaires décèlent.

au contraire, l'existence d'une encéphalite locale sans caillot; cette partie du cervelet avait donc dû passer par toutes les phases de l'état inflammatoire chronique, et on touchait au moment où le travail de cicatrisation allait être accompli lorsque ce malade cessa d'exister.

V. L'aspect comme variqueux des vaisseaux ventriculaires, la grande abondance du liquide qui distendait tous les ventricules, prouvent que l'inflammation avait dû régner aussi sur toutes ces régions.

VI. Comme cela arrive presque constamment sur les individus dont un point de la substance cérébrale est affecté d'inflammation, le cerveau de M. Théodoric avait continué à être le centre d'un afflux sanguin très-actif, car la manière dont il est mort comme foudroyé, et l'énorme quantité de sang qu'on a trouvée chez lui à l'autopsie et dans les os, et dans la pie-mère, et dans la substance corticale, et dans toute la substance médullaire, semblent indiquer qu'il a dû succomber à un excès de congestion encéphalique.

L'exploration à laquelle on s'était livré dans la matinée n'avait nullement fait craindre ce mouvement fluxionnaire; on espérait même pouvoir prolonger pendant quelque temps l'existence de M. Théodoric rien qu'à l'aide d'un régime alimentaire et de soins hygiéniques convenablement combinés, car son état général ne comportait plus l'emploi d'aucun traitement énergique; mais il est vraisemblable que l'instantanéité de l'*apoplexie* fut dans ce cas le résultat de l'élévation excessive de la température atmosphérique.

QUATRIÈME SÉRIE

DES CAS OU LES FOYERS D'ENCÉPHALITE CHRONIQUE PROFONDE SONT MAINTENANT REPRÉSENTÉS SOIT PAR UNE CAVITÉ A PAROIS CELLULEUSES, SOIT PAR DES BRIDES CELLULO-FIBREUSES ET PAR UN ENTOURAGE DE SUBSTANCE NERVEUSE TANTÔT D'APPARENCE SAINE, TANTÔT INDURÉE

Les foyers morbides de cette catégorie sont conformés comme ceux que nous venons d'étudier en dernier lieu; seulement la substance nerveuse qui constitue l'entourage des espaces caverneux ou des cicatrices qui arrêtent le scalpel pendant qu'on dissèque le cerveau semble tout à fait raffermie ou même passée à l'état d'in-

duration : d'habitude on considère le travail inflammatoire comme éteint dans tous les foyers qui présentent l'aspect dont nous venons de donner un aperçu, et il est vraisemblable, en effet, que tout le plasma coagulable s'y trouve maintenant épuisé et qu'il ne s'y produit même plus de nouvelles cellules granulées.

Il est presque inutile de répéter que la membrane qui recouvre les espaces caverneux dont nous nous occupons à présent est en général de nature celluleuse, que les brides, les espèces de nœuds résistants qui indiquent la présence d'une cicatrice dans un espace donné du cerveau, sont de nature celluleuse ou cellulo-fibreuse.

La substance nerveuse indurée qui entoure les cavernes ou les cicatrices masquées dans l'épaisseur de l'élément nerveux contient presque constamment aussi dans son sein des fibres celluleuses, et c'est à leur présence qu'est due la résistance qu'elle fait éprouver au moment où on l'incise.

Les membranes des foyers caverneux sont parfois pourvues de vaisseaux ; elles ont donc dans quelques cas une circulation à elles ; dans les cas contraires, elles puisent leur plasma dans la substance nerveuse adjacente, et elles se réparent par endosmose. La plupart des bourbillons cellulo-fibreux puisent leur plasma de nutrition dans les liquides qui sont destinés aux milieux où ils se trouvent comme enfouis ; tous ces produits peuvent s'atrophier à la longue si leur nutrition vient à languir, et la force d'exosmose peut les faire en grande partie disparaître. C'est ce qui arrive probablement avant tout aux granules moléculaires et aux cellules granulées, qui commencent, comme on sait, par être très-abondants dans tous les foyers inflammatoires du cerveau et qui ne s'y rencontrent plus par la suite dans des proportions aussi considérables. Il faut toujours s'attendre, cependant, à rencontrer quelques vestiges tout au moins de ces granules et de ces cellules dans tous les anciens foyers caverneux, dans tous les tampons cellulo-fibreux formant des cicatrices.

On n'a pas oublié, vraisemblablement, que le liquide contenu dans les espaces caverneux contient généralement des restes de globules sanguins, des restes de granules et de cellules granulées, parfois des cellules fibro-plastiques, des globules de graisse et surtout des lamelles de cholestérine et des cristaux d'hémato-cristalline.

CENT SOIXANTIÈME OBSERVATION. — A soixante-treize ans, délire mélancolique avec hallucinations sensorielles; bientôt, sortes de vertiges suivis d'embarras de la langu avec paroxysmes d'excitation. Par la suite, démarche mal affermie, poids du corps penché tantôt à droite, tantôt à gauche, affaiblissement de la vue, enfin abolition des facultés intellectuelles et des facultés affectives; oblitération de la sensibilité tactile, très-grand affaiblissement des puissances musculaires, et mort par une sorte d'épuisement progressif. — Innombrables petites cicatrices anciennes dans tous les points de la substance médullaire des deux hémisphères cérébraux et dans la protubérance annulaire; un vaste foyer d'encéphalite avec ramollissement sur le lobule cérébral moyen du côté droit.

Madame Thérèse, âgée de soixante-dix-sept ans, a été atteinte d'aliénation mentale à l'âge de soixante-treize ans; sa sœur aînée avait éprouvé plusieurs accès de délire partiel, et avait fini par tomber dans la démence. Pendant un an environ, madame Thérèse a été en proie à des idées tristes; elle répétait sans cesse que son mari avait cherché à la faire mourir, et que son existence était encore menacée; elle se tenait habituellement debout, à la même place, et refusait souvent de manger. Des hallucinations de l'ouïe lui faisaient dire qu'on la calomniait, qu'on la tournait en ridicule, qu'on lui préparait mille tourments cruels; sa physionomie était sombre, sa peau terreuse, sa démarche mal assurée. Quelquefois aussi elle éprouvait des éblouissements de la vue et des étourdissements subits qui l'obligeaient à s'asseoir pendant quelques secondes; presque toujours, à la suite de ces petites attaques de congestion cérébrale, qu'elle attribuait à l'influence des manœuvres secrètes de ses ennemis, elle s'abandonnait à des actions désordonnées, même pendant la nuit, et parlait avec une grande volubilité : déjà on remarquait un commencement d'embarras dans sa prononciation.

Le caractère du délire reste le même pendant tout le cours de la soixante-quinzième et de la soixante-seizième année, mais pendant cette période, la mémoire subit un affaiblissement considérable, et l'association des idées s'effectue avec beaucoup plus de lenteur qu'autrefois. Madame Thérèse se montre toujours obstinée et défiante, mais elle a beaucoup de peine à expliquer aux autres les motifs de ses craintes et de ses préventions. Elle marche sans cesse, ne se livre à aucun travail, à aucune distraction; on est obligé d'intervenir pour l'habiller, la mettre au lit le soir, lui faire prendre sa nourriture à l'heure des repas.

La vue va en s'affaiblissant, la prononciation est très-embarrassée, la démarche est mal affermie, très-souvent le poids du corps incline d'un côté, tantôt à droite, tantôt à gauche; quelquefois madame Thérèse oublie d'aller aux lieux d'aisances et elle salit les parquets; la constitution commence à s'altérer.

Pendant le cours de la soixante-dix-septième année, la perte de la mémoire et l'oblitération des facultés intellectuelles deviennent complètes; cette dame reconnaît à peine les infirmières qui la servent; elle ne sait plus apprécier la différence des saisons, distinguer les différentes heures de la journée; elle ne connaît plus la véritable signification des expressions qu'elle emploie pour répondre aux questions qu'on lui fait, pour dépeindre ses souffrances, pour indiquer ses besoins; elle n'a même plus l'instinct de sa conservation.

Les bras sont faibles, mais mobiles; la parole est gênée; les jambes ne pouvant plus soutenir le poids du corps, on est contraint de maintenir cette malade ou couchée ou assise. Les actes musculaires s'exécutent avec lenteur, la sensibilité tactile est émoussée, la déglutition lente et difficile; la mort est attribuée aux progrès d un épuisement progressif et à la suppuration des escarres qui se sont formées au siége pendant les derniers mois de la vie.

Autopsie cadavérique. — Les os du crâne sont épais et durs, mais faciles à briser; la dure-mère est comme soudée, par sa face externe, à la face interne de la voûte crânienne, où elle reste attachée par plaques de couleur nacrée lorsqu'on cherche à la séparer des surfaces osseuses : ses différents sinus sont gorgés de sang.

Il n'existe que très-peu de sérosité dans les cavités de l'arachnoïde cérébrale.

Le réseau celluleux de la pie-mère est infiltré par un liquide séreux très-abondant, qui concourt à l'augmentation de son épaisseur; sa trame vasculaire est représentée par un lacis de vaisseaux dilatés et rougeâtres; elle se détache en général très-facilement de la surface des hémisphères cérébraux. Les principaux troncs artériels sont à l'état cartilagineux et d'une fragilité remarquable.

Vers la partie supérieure du lobule cérébral moyen droit, la pie-mère est intimement unie, dans l'espace d'environ trente millimètres, au relief des circonvolutions sous-jacentes, et lorsqu'on cherche à l'en détacher, on s'aperçoit que sa face interne est

comme doublée en cet endroit par une couche de substance corticale *ramollie* et *rougeâtre*. Les circonvolutions qui ont été dépouillées ainsi de leur substance grise sont humides et faciles à réduire en bouillie, mais dans la profondeur de quelques millimètres seulment.

En pratiquant des coupes minces dans l'épaisseur du noyau médullaire qui forme le centre de chaque lobe cérébral, on met à découvert, à droite comme à gauche, une multitude de petites *fossettes* dont les plus larges contiendraient à peine un noyau de cerise, dont la circonférence est revêtue par une trame celluleuse et dont la cavité loge une grosse goutte de sérosité claire : ces petites cavités sont tellement multipliées dans l'épaisseur des lobules cérébraux antérieurs et dans l'épaisseur des lobules moyens, à droite surtout, qu'il est à peu près impossible d'en fixer au juste le nombre.

La substance blanche qui avoisine tous ces foyers est en même temps traversée partout par des conduits vasculaires dilatés et nombreux ; ses fibres pèchent par un excès de consistance.

Les circonvolutions correspondantes à la région antérieure des hémisphères sont grêles, petites, comme ratatinées; la couleur intérieure de la substance corticale tire généralement sur le jaune rouillé. Les deux nerfs optiques sont durs et atrophiés.

Le cervelet est le siége d'une injection vasculaire assez vive; sa consistance semble légèrement diminuée.

La protubérance annulaire présente dans son milieu trois *petits foyers lenticulaires* semblables à ceux qui existaient dans la substance cérébrale; ils intéressent surtout sa moitié droite.

La moelle allongée est grêle et d'une densité remarquable.

La moelle épinière est petite et très-résistante.

Les veines rachidiennes et la membrane propre de l'organe rachidien sont le siége d'une injection assez notable.

Les plèvres et les poumons sont à l'état le plus normal. Le cœur est épais, charnu, distendu par des caillots fibrineux jaunâtres.

L'aorte thoracique est rouge à l'extérieur ; sa membrane interne est soulevée par un grand nombre de plaques cartilagineuses de largeur variable et qui se retrouvent encore à la naissance de ce conduit artériel.

La membrane muqueuse de l'estomac est presque partout ramol-

lie; on aperçoit en outre, vers sa grande courbure, de larges plaques violacées formées par l'accumulation du sang dans les capillaires. Une petite végétation polypeuse, née sur cette membrane, à quelques centimètres du pylore, fait saillie et flotte librement dans la cavité gastrique.

Les intestins et l'ensemble des viscères contenus dans la cavité abdominale n'ont présenté aucune trace d'altération.

I. Les adhérences qui s'étaient établies sur cette mélancolique entre la face interne de la pie-mère cérébrale et le relief de quelques circonvolutions, vis-à-vis la région supérieure du lobule moyen, étaient très-solides; elles correspondaient à un fond de substance nerveuse de couleur rougeâtre et visiblement ramollie; cet emplacement devait représenter un foyer inflammatoire de date assez récente.

II. Les espèces de *petites* fossettes lenticulaires qui ont été rencontrées aussi chez cette même femme, et en très-grand nombre, soit dans l'épaisseur de la substance médullaire des deux hémisphères cérébraux, soit au sein de la protubérance annulaire, avaient également dû représenter à une certaine époque autant de petits milieux enflammés; mais ils devaient être anciens, car ils contenaient à peine quelques traces de sérosité, et la mince membrane qui en tapissait les cavités reposait sur un fond de substance nerveuse tout à fait raffermi et même induré : on est donc bien fondé à les citer comme des exemples de petites encéphalites locales à la période de cicatrisation définitive.

III. Il est facile, d'après ce qui vient d'être dit, de se rendre compte de la manière dont les principales lésions musculaires notées dans l'observation de cette femme ont dû se produire. On peut regarder comme à peu près certain que l'embarras de la langue qui s'est déclaré peu de mois après l'invasion du délire, conjointement avec l'affaiblissement des deux membres pelviens, devait être occasionné par la formation d'un certain nombre de petits foyers inflammatoires, tant dans la protubérance annulaire que dans le lobe droit et dans le lobe gauche du cerveau ; et lorsque, plus tard, on a vu la paralysie devenir prédominante, tantôt d'un côté du corps, tantôt de l'autre, c'est que, vraisemblablement, de nouveaux foyers inflammatoires surgissaient à diffé-

rentes dates et en se croisant avec les symptômes, tantôt dans un lobe cérébral, tantôt dans l'autre : il est résulté de là, en définitive, que cette réunion et cette succession de petites encéphalites profondes chroniques ont presque donné lieu aux mêmes manifestations musculaires extérieures que les périencéphalites chroniques diffuses, qui marchent d'une manière saccadée et en se ravivant alternativement, tantôt sur l'hémisphère droit, tantôt sur l'hémisphère gauche ; mais il eût été difficile, avant la mort, de diagnostiquer la présence de toutes ces petites encéphalites interstitielles.

IV. La formation du foyer *superficiel* ou du ramollissement récent qui affectait ici le lobe cérébral droit aurait été annoncée, dans une circonstance ordinaire, par l'affaiblissement du côté gauche du corps; mais, comme ce foyer n'avait dû prendre naissance que dans une période d'épuisement et alors que la malade était déjà probablement confinée dans son lit par les progrès de la paralysie, la présence de cette nouvelle altération n'avait point été soupçonnée.

V. L'état d'*atrophie* où l'on a trouvé les deux nerfs optiques rend compte de l'affaiblissement de la vue.

VI. L'état d'atrophie des replis circonvolutionnaires des deux hémisphères, et surtout en avant, explique jusqu'à un certain point, ainsi que la multitude des cicatrices répandues dans la substance blanche, ainsi que l'injection de ses tubes vasculaires, ainsi que la rigidité de ses fibres, l'annihilation des facultés morales et intellectuelles; mais la plupart des lésions anatomiques ci-dessus signalées n'étaient elles-mêmes que des conséquences de la persistance de l'inflammation cérébrale.

CENT SOIXANTE ET UNIÈME OBSERVATION. — Abolition des facultés intellectuelles, lésion habituelle de la myotilité avec rétraction de la jambe droite; mort après plusieurs années de démence et d'un état de paralysie des quatre membres. Épanchement séreux dans les cavités arachnoïdiennes; œdème considérable de la pie-mère; adhérence de cette membrane avec les lobes cérébraux, atrophie de toutes les circonvolutions des deux hémisphères; dégénérescence et aspect granuleux de la substance corticale indurée, induration de toute la substance blanche, sorte de cicatrice filandreuse et comme albumineuse au sein du centre ovale de l'hémisphère gauche.

Un capitaine que l'autorité militaire fit transférer à Charenton dans le dernier degré d'épuisement y succomba au bout de vingt-

deux jours. Il était aveugle et à peu près privé de la liberté de ses quatre membres. Sa jambe droite était en même temps *rétractée* et appliquée sur la cuisse correspondante. Ses facultés mentales étaient rigoureusement abolies, et il fut impossible d'obtenir de ce malade le moindre renseignement sur les causes, le début, la marche et la durée de l'affection cérébrale dont il était atteint. Un infirmier qui l'avait soigné à l'hôtel des Invalides nous dit que la démence s'était manifestée à la suite de violents chagrins, et qu'il était depuis plusieurs années dans les conditions où nous le voyions présentement.

Autopsie cadavérique. — Le crâne est passablement développé; le front fuyant d'avant en arrière; point de traces de cicatrices ou de blessures.

Au moment où l'on incise la dure-mère et où l'on pénètre dans le double espace arachnoïdien, il s'écoule environ cent cinquante grammes de sérosité limpide des cavités de l'arachnoïde cérébrale.

Il existe encore une couche épaisse de sérosité au-dessous du feuillet viscéral de l'arachnoïde, et le réseau celluleux de la pie-mère offre une apparence gélatineuse; ce produit de l'exhalation s'échappe en abondance au fur et à mesure qu'on fait des efforts pour dépouiller le cerveau de ses enveloppes.

Les deux hémisphères cérébraux sont petits, ratatinés, et ils ne remplissent pas à beaucoup près la cavité crânienne. La pie-mère adhère à la substance corticale sur quelques points seulement, mais ces adhérences sont bien prononcées à droite comme à gauche.

L'hémisphère *gauche*, qui est examiné le premier, n'offre à sa surface que des circonvolutions grêles et amincies; sa teinte extérieure est rougeâtre

A l'intérieur, sa substance grise a subi une dégénérescence toute particulière. Elle est ferme, résistante et grenue comme la pâte de certains fromages endurcis; sa teinte est pourtant d'un rouge très-tranché.

La substance blanche de ce lobe est généralement endurcie, mais sa structure est entièrement altérée dans l'étendue d'environ vingt-quatre millimètres, vers la partie du centre ovale qui se rapproche du corps strié. Là l'élément nerveux est comme amalgamé

avec une matière d'apparence albumineuse concrète, qui lui donne un aspect filandreux. Il n'existe aucun vide entre ces filaments, qui se dessinent en certains endroits sous la forme de nodosités ou de tampons bridulés et fibreux. Du reste, on n'aperçoit aucune trace d'injection vasculaire dans l'épaisseur de cette espèce de cicatrice, qui ne se laisse bien trancher qu'autant que le bistouri l'attaque en travers, et non de champ.

Les circonvolutions de l'hémisphère droit ont subi le même mode de dégénérescence que celles du côté gauche. On découvre, au fur et à mesure qu'on pénètre dans leur épaisseur, une trame grumeleuse, compacte, colorée par la matière colorante du sang.

La substance blanche disséminée dans la profondeur de cet hémisphère offre une résistance très-marquée au tranchant du scalpel, mais l'aspect de ses fibres ne donne lieu à aucune remarque particulière.

La membrane propre des deux ventricules latéraux est couverte de petites granulations kysteuses distendues par des gouttelettes de sérosité. Cette membrane est épaissie et facile à séparer de la substance nerveuse sous-jacente.

Les vaisseaux qui pénètrent dans les deux substances du cervelet sont le siége d'une injection assez notable.

La substance grise du prolongement rachidien est colorée en violet.

Les deux poumons, le cœur, les viscères abdominaux, sont exempts d'altération.

I. Le réseau de la pie-mère et la surface des circonvolutions cérébrales avaient certainement dû être, sur cet invalide, le siége d'un travail inflammatoire prolongé et analogue à celui qui existe généralement dans la paralysie générale avec lésion des facultés intellectuelles. L'infiltration et l'épaississement qui ont été notés ici du côté de la pie-mère, les adhérences qui s'étaient formées entre cette membrane et la surface des deux hémisphères cérébraux, l'atrophie de la substance corticale, l'augmentation de sa consistance, ne permettent pas d'élever le moindre doute à cet égard; mais l'inflammation avait dû sévir aussi avec un certain degré d'intensité dans l'épaisseur même de la substance grise,

car son tissu avait été transformé, à droite comme à gauche, en une sorte d'élément grenu, rougeâtre, résistant et compacte : ce mode de transformation n'a lieu que dans les cas où l'inflammation est devenue pénétrante : la phlegmasie diffuse s'était donc comportée dans ce cas d'une manière particulière: mais, par malheur, il n'a pas été possible de savoir si elle s'était annoncée au dehors par un ordre de symptômes particuliers.

II. Il est hors de doute aussi qu'à une certaine époque toute la partie centrale et profonde qui constitue le noyau blanc du centre ovale gauche avait dû pareillement être occupée sur ce paralytique par un vaste foyer inflammatoire. L'induration et l'espèce d'agglutination des fibres blanches, leur mélange avec un produit plastique concret formant des brides, des espèces de filandres qui refusaient de se laisser entamer par le tranchant du bistouri, dénotent que la substance blanche avait dû receler autrefois de nombreux globules sanguins et des liquides chargés de lymphe à l'état d'infiltration : à la longue, l'oblitération des capillaires, la résorption du sang, la résorption d'une partie de l'élément nerveux, la condensation des produits excrétés, ont dû finir par donner à tout ce foyer l'aspect d'une véritable cicatrice; mais on peut toujours se le représenter par la pensée à la période où l'état d'injection et de rougeur devaient prédominer dans les tissus enflammés.

III. De même, en s'aidant du secours de l'induction, on peut jusqu'à un certain point tracer par approximation la marche qu'ont dû affecter sur ce militaire la paralysie et les principales lésions fonctionnelles.

IV. Si l'inflammation a envahi exclusivement d'abord la surface des deux hémisphères cérébraux, au contact de la pie-mère, l'affaiblissement de la puissance musculaire et le trouble des facultés intellectuelles ont dû se comporter dans le principe comme dans les cas de paralysie générale incomplète ordinaire, c'est-à-dire comme dans la périencéphalite chronique diffuse.

V. Si elle a débuté simultanément par la périphérie de la masse cérébrale et par le centre ovale du côté gauche, les symptômes musculaires ont dû être à peu près les mêmes que tout à l'heure, seulement la paralysie a dû *prédominer* dans tout le côté *droit* du corps.

VI. Si elle a commencé au contraire par le centre ovale *gauche* tout seul, et si ce n'est que plus tard qu'elle s'est propagée à la surface de ce même hémisphère comme à celle de l'hémisphère droit, la paralysie aura dû prendre, au début, la forme d'une *hémiplégie*, siégeant à *droite*, et les mouvements du côté gauche n'auront été intéressés et affaiblis qu'ultérieurement.

VII. Mais l'hypothèse qui me paraît la plus probable, parce que les choses arrivent le plus souvent ainsi, c'est que l'inflammation a dû débuter d'abord ici dans le mode chronique et seulement à la surface de l'un comme de l'autre hémisphère cérébral; puis qu'elle s'est ensuite propagée à *gauche* à une profondeur considérable dans l'épaisseur de la substance blanche. Si la phlegmasie s'est ainsi comportée, la *contracture* qui existait vers la fin de la vie dans la cuisse droite avait dû succéder à un intervalle plus ou moins long à la manifestation de la paralysie générale incomplète.

CENT SOIXANTE-DEUXIÈME OBSERVATION. — Développement ordinaire de l'intelligence jusqu'à trois ans; alors rougeole suivie d'accès éclamptiques et de coma; perte de l'ouïe, de la vue, aphonie. Le sens de l'ouïe se rétablit, l'articulation des sons cesse d'être impossible, la cécité persiste; l'intelligence ne se développe pas, le côté droit du corps reste atteint d'une hémiplégie incomplète, l'épilepsie se déclare et continue à des intervalles variables. La mort a lieu à vingt-deux ans et elle est due au développement d'une diathèse tuberculeuse. — Atrophie de l'hémisphère cérébral gauche et *cicatrice* compacte dans le lobule postérieur de ce côté; commencement d'atrophie dans le lobule postérieur gauche; nombreux tubercules dans les poumons, ulcération intestinale.

M. Alfred, né au Havre, célibataire, âgé de vingt-deux ans, venant de Bicêtre, où il a séjourné pendant vingt-deux mois, est infirme depuis l'enfance.

Jusqu'à près de trois ans, il n'a rien offert de particulier du côté de l'intelligence, et il ressemblait alors à tous les enfants de son âge.

Vers cette même époque, il fut atteint d'une rougeole qui fut jugée bénigne, et dont on le croyait presque débarrassé, lorsqu'il fut pris tout à coup d'accès éclamptiques des plus graves; pendant douze heures environ, il fut impossible de le tirer du coma, et des secousses convulsives générales se succédèrent dans les membres presque sans aucune interruption.

Le lendemain de cet accident, on s'aperçut qu'il était sourd,

aveugle, et dans l'impossibilité d'articuler le moindre son : les convulsions avaient cessé.

Au bout de quinze jours, il recouvra l'ouïe ; au bout d'un an, il put articuler quelques mots ; le sens de la vue continua à rester insensible aux impressions de la lumière.

On ne tarda pas à constater aussi qu'il marchait avec une certaine difficulté et qu'il avait beaucoup de peine à faire agir la main *droite*. Enfin, de temps à autre, il se trouvait mal subitement, sans perdre tout à fait connaissance ; on comprit plus tard que ces derniers phénomènes étaient occasionnés par de petites *attaques d'épilepsie*.

Jusqu'à l'âge de treize ans, l'intelligence de M. Alfred n'acquit presque aucun développement ; il resta malpropre, malgré tous les efforts qu'on put faire pour l'approprier : il apprit pourtant à connaître la valeur d'un certain nombre de mots et à se faire comprendre lorsqu'il avait envie d'obtenir les choses qui flattaient ses désirs.

A dix-neuf ans, il présente les symptômes d'un idiotisme presque complet. Il entend, il articule quelques sons, mais d'une manière défectueuse : il n'est pas méchant, mais il est incapable de se soigner, même de manger seul.

Il fait quelques pas en s'appuyant contre les murs, sur les meubles ou sur un bâton, mais il traîne ses pieds sur la surface du sol, et sa jambe *droite* paraît plus faible que la gauche. Le bras *droit* est [illegible], à peu près immobile. La sensibilité tactile persiste partout. Il ne paraît point apercevoir les objets qu'on place à la portée de ses yeux et les pupilles sont très dilatées, insensibles au contact brusque de la lumière. Il se salit souvent et n'a peut-être pas le sentiment de ses besoins.

Les accès d'épilepsie ne reviennent qu'à des intervalles très-éloignés ; ils ne présentent aucun caractère qui mérite d'être particulièrement mentionné. [illegible] constitution grêle et notablement affaiblie.

Pendant le cours de [illegible] 1827, [illegible] fréquente, expectoration abondante, [illegible] de phthisie pulmonaire. La langue et les [illegible] très-rouges, la peau est très-souvent [illegible] sont très-épuisées. La mort

a lieu, à vingt-deux ans, avant le mois de mars de cette même année.

AUTOPSIE CADAVÉRIQUE. — Tout le côté droit du corps est comme émacié et beaucoup moins développé que le côté gauche. Le bras droit et la jambe correspondante sont surtout d'une apparence très-grêle.

Les proportions de la face sont belles et régulières; le crâne, sans être difforme, est petit et très-étroit. La plupart des os qui concourent à former sa voûte sont doués d'une épaisseur considérable et surchargés de substance calcaire.

La dure-mère est exempte d'altération; elle n'adhère point aux surfaces osseuses.

Une quantité assez considérable de sérosité existe à l'état d'infiltration dans la trame de la pie-mère cérébrale, vers la partie moyenne et convexe des deux hémisphères cérébraux principalement; cette membrane paraît épaissie, elle n'adhère point aux circonvolutions.

L'hémisphère cérébral *gauche* est notablement plus *petit* que le droit; le *lobule* postérieur gauche nous frappe surtout par son exiguïté; les replis circonvolutionnaires en sont grêles, serrés, minces comme une lame de couteau, résistants au toucher et teints à l'extérieur en jaune clair : le lobule moyen et le lobule antérieur n'offrent point leur ampleur ordinaire.

A droite, le lobule postérieur est moins développé qu'il ne l'est d'habitude sur un cerveau sain, mais le nombre des circonvolutions atrophiées est très-restreint.

On est bientôt à même de constater, en pratiquant avec un bistouri une incision dans l'épaisseur du lobule postérieur gauche, que son tissu est d'un blanc mat, homogène, très-résistant; on dirait que la matière cérébrale a subi une sorte d'empâtement, et qu'elle doit à un élément étranger à sa nature, à un mélange de cellulosité serrée, son excès de résistance.

A droite, les circonvolutions atrophiées du lobule postérieur sont difficiles à inciser, leur structure est serrée, seulement l'aspect mat et l'induration de la substance nerveuse ne s'étendent qu'à une faible profondeur dans l'épaisseur de ce lobule.

Sur tous les autres points du cerveau, la substance grise et la substance blanche ont paru réunir, tant à droite qu'à gauche, tous les caractères qui appartiennent à l'état sain.

Les corps striés et les couches optiques ont semblé exempts d'altérations, soit qu'on les considérât au point de vue du volume ou à celui de la structure.

Le pont de Varole, les tubercules quadrijumeaux, les pédoncules du cerveau et du cervelet, étaient à l'état normal.

Le volume relatif et peut-être même le volume absolu de la moelle épinière et du cervelet nous a semblé très-prononcé.

Les deux nerfs optiques étaient grêles, d'un blanc luisant et très-endurcis. Rien de particulier du côté du péricarde et du cœur.

Les plèvres costales adhèrent à droite et à gauche avec les plèvres pulmonaires. Les deux poumons sont presque entièrement représentés par d'innombrables tubercules à tous les degrés d'avancement. Ces organes se déchirent avec facilité; plusieurs masses tuberculeuses sont trouvées ramollies et en pleine voie de destruction.

L'estomac est exempt d'altération; le foie a un aspect graisseux et il dépose sur la lame de l'instrument qui sert à le couper par tranches une couche de matière suiffeuse.

Les ganglions mésentériques sont tuméfiés; des ulcérations larges autant que profondes se font remarquer sur la presque totalité de l'étendue des intestins grêles. Les glandes isolées, comme les glandes agminées, contiennent dans une foule d'endroits une matière grisâtre qui ressemble à un produit tuberculeux.

L'appareil urinaire n'est pas lesé.

I. Les altérations qui s'étaient formées dans les hémisphères cérébraux de cet idiot et principalement dans l'épaisseur du lobule postérieur droit faisaient paraître la substance cérébrale comme empâtée, comme mélangée à un élément celluleux qui en augmentait la consistance en changeant sa structure: elles représentaient des foyers d'encéphalite chronique depuis longtemps cicatrisés.

II. A une certaine époque, ces emplacements avaient dû être rougis, puis imbibés d'un produit d'extravasation, puis comme farcis de produits granuleux; enfin un moment avait dû arriver où il s'y était formé du tissu cellulaire et où les produits de l'inflammation, comme les débris des fibres nerveuses désagrégées avaient dû être repris en partie par l'absorption et où la cicatrice avait commencé à s'établir; mais cette espèce de cicatrisation n'avait dû s'opérer qu'après un laps de temps considérable

III. C'est évidemment vers l'âge de trois ans, lorsque M. Alfred présenta tout à coup des signes de *coma* avec explosion de phénomènes éclamptiques, que débutèrent ces doubles foyers d'encéphalite.

IV. Mais les symptômes de faiblesse qu'on fut à même de noter ensuite du côté des jambes, du côté du bras droit, la persistance de la cécité, de la mutité, la manifestation de l'épilepsie, l'arrêt de développement de l'intelligence, ne purent que donner à penser que l'état inflammatoire n'était rien moins qu'éteint au sein de la substance cérébrale pendant toute la première période de l'enfance : néanmoins, vers l'âge de dix-neuf ans, M. Alfred put articuler quelques mots, accomplir quelques mouvements ; ses attaques d'épilepsie devinrent moins fréquentes ; il est donc à croire qu'un tissu de cicatrice avait remplacé alors dans son cerveau les produits liquides et tous les produits granuleux de l'inflammation; mais beaucoup de fibres cérébrales avaient péri aussi, sans aucun doute, dans cet important organe, car il ne put jamais accomplir convenablement aucune de ses fonctions.

V. Des foyers d'encéphalite analogues à ceux que nous venons de décrire, et dont la formation remontait aux premiers temps de la vie, ont été mis souvent sur le compte de l'*agénésie*. Mais le défaut de sécrétion de l'élément nerveux, en supposant que cette sécrétion eût été réellement suspendue dans les cas auxquels nous faisons maintenant allusion, ne suffirait pas pour expliquer le *ratatinement local d'un lobule*, d'un certain nombre de circonvolutions, et la production du tissu *cellulaire de cicatrice* qui vient en quelque sorte les empâter ; il est donc bien sûr que les emplacements *rabougris*, *ratatinés*, qui attirent si souvent l'attention quand on dissèque le cerveau de certains épileptiques, de certains idiots affectés d'hémiplégie ou de paralysie pseudo-congénitales, ne sont que la représentation de vieilles encéphalites locales, et que ces foyers morbides ont pris naissance de la même manière que ceux dont nous avons suivi la formation sur l'adulte. Il est permis de penser, sans aucun doute, que la persistance de l'inflammation peut arrêter l'évolution de l'élément nerveux, soit dans les centres enflammés, soit dans les régions qui les avoisinent; il n'est pas permis d'ou[illegible]ntefois que l'agénésie est la conséquence d'une phlegmasie [illegible] est marqué par la présence d'un produit celluleux de l'encéphale.

VI. Un certain nombre d'enfants naissent perclus d'un côté du corps, épileptiques, idiots. Lorsque la mort vient à frapper de bonne heure quelques-uns de ces petits sujets, on s'assure facilement par l'autopsie qu'une région ou que certaines régions de leurs hémisphères cérébraux sont conformées comme les *cicatrices* qui existaient dans les lobules postérieurs de M. Alfred. Je suis convaincu que l'analyse microscopique fera retrouver un jour dans les cerveaux mutilés de tous ces enfants les éléments caractéristiques de l'inflammation. Lorsque cette preuve démonstrative aura été fournie, il ne pourra plus rester aucun doute sur la possibilité des encéphalites intra-utérines : je ne balance pas, pour mon compte, à attribuer à des affections de cette nature beaucoup de cas d'idiotisme, d'épilepsie et d'hémiplégie, datant de l'instant même de la naissance.

ARTICLE III

Résumé des faits contenus dans le sixième chapitre.

Les observations citées dans ce paragraphe sont au nombre de vingt-sept : dix-sept ont été recueillies sur des hommes, dix sur des femmes.

L'âge au moment de la mort et le moment du début de l'encéphalite locale chronique sont restés inconnus chez un homme et chez une femme.

Chez les hommes, la moyenne de l'âge au moment du début de la phlegmasie est de quarante-six ans, 0,6. La moyenne de l'âge au moment de la mort est cinquante-quatre ans, 0,6. La durée de la maladie cérébrale a donc été en moyenne de huit années.

Chez les femmes, la moyenne de l'âge au début est de cinquante-sept ans, 0,4. La moyenne de l'âge au moment de la mort, de soixante-sept ans, 0,4 : chez elles, la durée moyenne de l'encéphalite a donc été de dix ans.

Les malades dont la profession a pu être bien déterminée sont au nombre de seize. — On compte parmi eux cinq officiers, deux soldats, deux employés, un pharmacien, un chirurgien, cinq rentiers.

[illegible] ont pu exercer une influence défavorable [illegible] encéphaliques, on a noté les suites de

couches dans un cas, les excès vénériens dans deux, l'abus des liqueurs fermentées dans deux, les revers de fortune et le chagrin dans deux cas.

L'invasion de l'encéphalite locale a été parfois précédée de différents troubles fonctionnels qui demandent à être notés.

Elle a été précédée de démence trois fois chez les hommes et six fois chez les dames; de délire mélancolique, trois fois chez les hommes, deux fois chez les femmes; de manie, deux fois chez les hommes, de surexcitation ou de bizarrerie dans le caractère, dans deux cas.

On a noté des sensations pénibles vers la face une fois, dans les membres quatre fois, dans les viscères une fois, à la nuque une fois.

Deux malades ont accusé de la céphalalgie, un autre a accusé des vertiges.

Dans cinq cas la phlegmasie a été précédée d'attaques à forme apoplectique, d'hémiplégie dans quatre cas, d'attaques épileptiques dans trois cas.

Les lésions de l'intelligence ont presque toujours affecté la forme de la démence sur la fin de l'encéphalite locale chronique. Pendant le cours de cette maladie, on a pu noter en outre des symptômes d'exaltation maniaque dans quatre cas, de délire ambitieux dans trois cas, de délire lypémaniaque dans six cas.

Une fois que l'encéphalite n'a plus été douteuse, l'embarras de la prononciation a été constaté sur seize malades, l'affaiblissement des quatre membres sur quinze, la paralysie du côté droit sur six, la paralysie du côté gauche sur trois.

Trois malades ont éprouvé des tremblements dans la tête ou dans les bras, un malade a eu des grincements de dents, cinq ont eu de la contracture dans les membres, un des spasmes vers la face.

On a noté des attaques à forme épileptique intercurrentes dans cinq cas; une fois les convulsions n'affectaient que le côté gauche; les attaques à forme apoplectique sans convulsions ont été notées dans quatre cas, des attaques avec symptômes d'hémiplégie soit à droite, soit à gauche, dans trois cas.

Toujours l'hémiplégie ou la prédominance de la paralysie vers un côté du corps ont été justifiées par le siége ou par la prépondérance des foyers d'encéphalite dans le côté de l'encéphale opposé à l'hémiplégie ou à l'excès de faiblesse musculaire.

En général la sensibilité tactile était émoussée ou abolie dans les membres affectés de paralysie; la vue était entièrement perdue dans deux cas au moment où les malades ont succombé.

Les altérations qui ont été rencontrées dans l'appareil cérébro-spinal des malades atteints d'encéphalites chroniques locales sont difficiles à résumer.

Dans nos vingt-sept ouvertures de corps, les os du crâne ont paru injectés six fois : ils étaient perforés dans un cas; ils offraient une exostose dans un autre cas.

La dure-mère cérébrale était injectée quatre fois, fortement soudée au tissu osseux cinq fois, altérée par les produits accidentels deux fois.

Les cavités de l'arachnoïde cérébrale contenaient de la sérosité six fois; la cavité arachnoïdienne droite contenait des productions pseudo-membraneuses dans trois cas, des espèces de tampons plastiques deux fois, un kyste rempli de sang une fois.

La cavité arachnoïdienne gauche contenait des fausses membranes six fois, un kyste rempli de sang dans un cas.

La pie-mère du lobe cérébral droit était injectée dans sept cas, infiltrée de sérosité dans treize cas, épaissie dans quatre cas, adhérente aux circonvolutions localement enflammées huit fois.

La pie-mère du lobe cérébral gauche s'est montrée injectée dans neuf cas, infiltrée de sérosité dans quinze cas, épaissie trois fois, adhérente partiellement à la substance sous-jacente cinq fois.

Les circonvolutions du lobe cérébral droit ont présenté des emplacements disgrégés et à l'état pulpeux six fois, des foyers disgrégés avec mélange de cellulosité cinq fois, des foyers indurés et ratatinés trois fois, des noyaux flétris, atrophiés trois fois, des foyers pseudo-membraneux de couleur orangée dans quatre cas, des foyers ecchymotiques dans deux cas.

Les circonvolutions du lobe cérébral gauche ont offert des foyers à l'état ecchymotique, de couleur framboisée quatre fois, des foyers disgrégés à l'état pulpeux quatre fois, des foyers disgrégés avec mélange de cellulosité trois fois, des foyers pseudo-membraneux de couleur orangée avec ramollissement dans trois cas, sans ramollissement dans trois cas, des espaces indurés, flétris, ratatinés dans cinq cas.

On a trouvé dans la profondeur du lobe cérébral droit des foyers

de ramollissement à l'état crémeux dans trois cas, des foyers ramollis et mélangés de cellulosité une fois, des foyers celluleux bridulés dans trois cas, des cavités à parois ramollies dans un cas, à parois consolidées dans un cas, des foyers à l'état framboisé deux fois. L'élément blanc était souvent injecté, parfois jaunâtre, parfois ferme et résistant dans son ensemble.

On a trouvé dans la profondeur du lobe cérébral gauche des foyers locaux ramollis dans quatre cas, des foyers remplis par des produits celluleux bridulés cinq fois, des foyers creux à parois celluleuses dans un cas. La substance blanche de ce lobe a été trouvée injectée de sang dans dix cas, généralement indurée dans trois cas.

Le corps strié droit a été trouvé flétri et ratatiné trois fois, ramolli localement cinq fois, creusé par des cavités celluleuses dans trois cas.

Le corps strié gauche a paru rabougri dans un cas, ramolli localement deux fois, coloré en rouge localement trois fois, traversé par des brides celluleuses dans quatre cas.

La couche optique droite et la couche optique gauche étaient rabougries et indurées dans un cas, disgrégées à leur surface dans un cas.

Les cavités ventriculaires (ventricules latéraux) étaient distendues par de la sérosité quatre fois; leurs parois étaient parcourues par des arborisations vasculaires fortement prononcées dans trois cas, indurées dans quatre cas, disgrégées et ramollies dans deux cas.

Les parties centrales (la cloison des ventricules surtout) étaient ramollies dans trois cas, indurées et comme atrophiées dans cinq.

La pie-mère cérébelleuse adhérait à la surface des hémisphères cérébelleux dans quatre cas, elle était injectée dans six cas.

La substance grise superficielle de tout le cervelet était affectée de mollesse dans six cas, notablement colorée en rouge dans quatre cas, en jaune dans deux.

Les deux lobes du cervelet étaient atrophiés dans un cas. Il existait à droite un foyer ecchymotique dans un cas, une fausse membrane une fois, un foyer de ramollissement une fois. Il existait à gauche un foyer creux à parois molles dans un cas.

La protubérance annulaire a présenté dans son centre un foyer ou plusieurs foyers à l'état celluleux dans deux cas, un foyer celluleux dans sa moitié droite une fois.

Elle était injectée trois fois, molle une fois, dure deux fois, ratatinée dans un cas.

La moelle allongée était dénuée de fermeté dans un cas, trop ferme dans un cas, percée de petits foyers celluleux une fois.

La moelle spinale était grêle et indurée dans quatre cas, ramollie et disgrégée dans un cas, de couleur violacée dans un cas.

Dans quatorze cas, on a soumis à des analyses microscopiques répétées et les produits qui se trouvaient contenus dans les cavités de l'arachnoïde cérébrale et les produits qui se trouvaient contenus dans les différents foyers de l'encéphalite locale.

Ces analyses ont porté deux fois sur des fausses membranes ou sur des kystes qui avaient pris naissance entre les deux feuillets arachnoïdiens qui entourent le cerveau. (Observat. n°s 146 et 147.)

Elles ont porté trois fois sur des foyers d'encéphalite superficielle à l'état de ramollissement pulpeux (Observat. n°s 136, 137 et 139), deux fois sur des foyers d'encéphalite à l'état de ramollissement pulpeux, mais profonds (n°s 145-146).

Elles ont porté deux fois sur des foyers de ramollissement superficiels contenant du tissu tomenteux ou du tissu cellulaire naissant. (Faits n°s 141-142.)

Dans les faits portant les n°s 147, 148, 149 on a étudié les fausses membranes interstitielles qui représentaient des peaux à aspect orangé ou *chamoisé*, et qui sont de nature celluleuse.

Les observations 151, 152, 153 ont fourni à l'analyse des éléments celluleux plus résistants formant des espèces de brides au sein de la substance nerveuse profonde.

Dans le fait portant le n° 156, on a étudié une cavité accidentelle et le tissu nerveux sous-jacent en voie de consolidation.

Des fausses membranes, le plus souvent anciennes, ont été notées douze fois sur les plèvres. Elles siégeaient des deux côtés de la poitrine dans quatre cas; à droite seulement dans trois cas, à gauche seulement une fois.

Le poumon droit a été trouvé hépatisé une fois, tuberculeux une fois, creusé par un foyer de suppuration une fois.

Le poumon gauche a présenté des tubercules dans un cas.

Le cœur était hypertrophié localement ou totalement dans huit cas, dilaté dans deux cas.

L'aorte contenait des productions terreuses dans cinq cas.

La membrane muqueuse de l'estomac était notablement colorée en rouge dans six cas.

L'orifice du cardia et les tissus adjacents étaient remplacés par une masse de tissu encéphaloïde dans un cas.

Le foie offrait une fois des dépôts de matière encéphaloïde.

La membrane muqueuse des intestins grêles était colorée en rouge dans deux cas, ulcérée dans un cas.

La membrane muqueuse des gros intestins était de couleur ardoisée dans un cas, d'un rouge intense dans trois cas, épaissie dans deux cas, ulcérée dans trois cas.

ARTICLE IV

Dernier aperçu et conclusion sur l'encéphalite locale chronique sans caillot sanguin.

Abercrombie a reconnu il y a longtemps que la disgrégation comme pulpeuse de la substance nerveuse encéphalique peut être, dans un certain nombre de cas, la conséquence d'un travail inflammatoire chronique, et il a publié de bonne heure des exemples de ce genre d'altération sous le titre : « d'inflammation du cerveau sous le mode chronique avec ramollissement [1]. »

Dans l'observation 32e de cet écrivain [2], les symptômes cérébraux avaient éclaté le 12 avril 1827 ; ils s'étaient terminés par une issue funeste le 27 octobre suivant, et la durée totale de la maladie n'avait pas été de moins de six mois.

« On trouva à l'ouverture du cadavre, dans le lobe moyen gauche du cerveau, au niveau du ventricule latéral, une portion du tissu cérébral, de trente-six millimètres de longueur sur vingt-quatre millimètres dans les autres dimensions, dans un état de ramollissement complet, les parties voisines semblaient extraordinairement vasculaires. La protubérance... était moins dure que dans

[1] Abercrombie, *Des maladies de l'encéphale*, etc. Traduction de M. Gendrin. Paris, 1835, p. 124, 128.

[2] *Ibidem*, p. 128.

l'état naturel, mais saine d'ailleurs : on ne trouva aucune autre trace de lésion morbide de la tête, et tous les autres viscères étaient sains. »

Ce fait ne peut être rapporté qu'à l'encéphalite locale chronique ; il en est de même du suivant, cité page 128 du livre d'Abercrombie.

« Sur le sujet qui a donné lieu à cette observation on aperçut, vers le milieu de l'hémisphère droit du cerveau, une dépression remarquable, que l'on reconnut à l'incision provenir de la présence d'un ramollissement étendu. Dans ce point, la substance cérébrale était réduite en une pulpe blanche et molle, dans laquelle on ne reconnaissait aucune apparence de pus... Ce ramollissement s'étendait à toute l'épaisseur de l'hémisphère. Dans le tissu cérébral contigu à cette partie malade, il y avait un petit abcès dont le volume n'excédait pas celui d'une fève ; il était circonscrit par un kyste mou, formé de lymphe coagulable. Il y avait un petit épanchement dans les ventricules. L'artère basilaire, dans l'étendue de vingt-quatre millimètres, était dilatée et dure, complétement remplie par une matière blanche solide... Antérieurement à cette portion dilatée, un petit caillot sanguin remplissait l'artère. »

La maladie avait débuté, le 15 de décembre 1819, par une attaque d'hémiplégie ; la mort avait eu lieu le 20 mars 1820 ; la phlegmasie n'avait donc pas suivi une marche rapide et aiguë.

On doit rapporter à l'encéphalite locale chronique le fait publié à la page 72 du précieux ouvrage de M. le professeur Rostan sur le ramollissement du cerveau, et qui est classé parmi les cas simples, mais anormaux [1].

Sur la malade qui fait le sujet de l'observation 20e du même professeur [2], la durée du *ramollissement* fut de trente-six jours, car il commença le 12 juin par une perte subite de connaissance et continua à se développer jusqu'au 18 juillet, jour où le travail morbide se termina par la mort.

Le cerveau de cette femme, qu'on examina avec soin, présentait à droite un ramollissement de tout le lobe moyen : ce ramollissement semblait représenté par une pulpe d'autant moins consistante qu'on approchait davantage de son centre, de sorte qu'on

[1] *Recherches sur le ramollissement du cerveau*. Paris, 1823, deuxième édition, p. 72.
[2] Même ouvrage, p. 103.

eût pu le regarder comme un épanchement pulpeux si les parois eussent été elles-mêmes plus solides... En dehors, les circonvolutions cérébrales étaient affaissées, diffluentes, pour ainsi dire, parce que le ramollissement s'étendait jusqu'à la substance corticale.

L'état inflammatoire tenait le milieu, dans cette circonstance, entre l'état aigu et le mode chronique : les cas d'encéphalite locale chronique figurent en si grand nombre parmi les faits qui ont été livrés depuis quelques années à la publication, que nous n'insisterons pas davantage sur les caractères qui leur sont propres.

Des foyers d'encéphalite locale chronique à la période de disgrégation pulpeuse se rencontrent presque toujours, pour peu qu'on y regarde de près, dans le voisinage des foyers apoplectiques, sur les individus qui ont succombé six semaines, deux mois, trois mois, après une forte atteinte d'hémorrhagie cérébrale.

Le coiffeur dont l'histoire est racontée par M. le professeur Andral, dans son observation 10e [1], avait éprouvé le 21 février 1821 une attaque d'apoplexie à la suite de laquelle il s'était trouvé paralysé des deux membres du côté gauche ; il avait continué à vivre jusqu'au 11 d'avril 1822 et avait succombé à une phthisie pulmonaire.

Dans la partie postérieure du corps strié droit, plus près de sa partie externe que de l'interne, à trente-six millimètres environ au-dessous de sa face supérieure, il existait une cavité de vingt-quatre millimètres de longueur sur trente-six millimètres de largeur. Elle était remplie d'une matière semblable par sa couleur et par sa consistance à une décoction concentrée de chocolat... Autour d'elle, dans l'étendue de douze millimètres environ, la substance du corps strié était transformée en une pulpe jaunâtre...

Bien certainement l'emplacement qui présentait cette transformation pulpeuse et jaunâtre recélait en abondance les grandes cellules agminées de l'inflammation et probablement des grains et des cristaux d'hémato-cristalline, car c'est à la présence de ces derniers produits qu'il faut ordinairement attribuer les teintes bistrées des foyers de *ramollissement*.

On donne souvent le nom de foyers de *ramollissement* consécutifs aux foyers pulpeux dont il vient d'être question, et on professe à peu

[1] Andral, *Clinique médicale*. Quatrième édit., Paris, 1840, t. V, p. 321.

près partout que c'est l'irritation causée par la présence du caillot hémorrhagique logé dans le cerveau qui occasionne la formation de ces *ramollissements*. Mais leur formation commence, par le fait, la plupart du temps, tout de suite après l'apparition du caillot hémorrhagique dans un point quelconque de l'encéphale; car les grosses hémorrhagies interstitielles sont généralement accompagnées, comme on sait, d'une imbibition de plasma qui s'étend à une distance plus ou moins considérable des caillots sanguins, et, comme les cellules granulées ne tardent pas à foisonner jusque dans les espaces où cette imbibition a pénétré, ces mêmes espaces perdent nécessairement leur consistance, et on en fait alors une autre maladie sous le titre de *ramollissement*. On doit bien voir maintenant que l'irritation causée par le contact du sang n'engendre pas ces altérations; elles se produiront forcément partout chaque fois que le tissu cérébral se trouvera imprégné d'un liquide chargé de lymphe plastique.

Quant aux *ramollissements* qui surviennent si fréquemment dans le voisinage des cavernes apoplectiques, après des attaques d'apoplexie qui datent déjà d'un an, de deux ans, de plusieurs années, on est libre de les qualifier de ramollissements *consécutifs*, aigus ou chroniques, suivant la rapidité de leur marche, car ce n'est pas l'ancienne hémorrhagie qui a fourni leur blastème fibrineux, mais on ne devra pas perdre de vue que ce sont de nouveaux foyers d'encéphalite locale qui viennent prendre naissance et se grouper dans le voisinage de points, d'emplacements, qui ont été éprouvés autrefois par une affection de même nature que celle dont ils se trouvent aujourd'hui encore atteints.

L'encéphalite locale chronique à l'état pulpeux a été désignée par certains auteurs sous le nom de ramollissement *cérébral hémorrhagipare* dans des cas où le ramollissement cérébral s'est trouvé associé dans les autopsies à la présence d'un gros caillot sanguin, et où l'on s'est cru fondé à supposer que le travail de disgrégation de l'élément nerveux avait dû précéder dans la cavité crânienne l'apparition du gros dépôt fibrineux: il faut bien retenir aussi que ces *ramollissements hémorrhagipares* ont dû être précédés, comme toutes les autres encéphalites locales, d'une extravasation de plasma, et que les grosses extravasations sanguines qui sont venues les compliquer ensuite plus ou moins tardivement ne

t que des conséquences de nouveaux mouvements fluxionnaires venant dans des milieux déjà enflammés.

'observation 27e d'Abercrombie nous paraît offrir un exemple es encéphalites locales *hémorrhagipares* à type chronique. Dans as, les phénomènes fonctionnels qui trahissaient l'existence d'un inflammatoire chronique de l'élément nerveux avaient duré iron sept mois, et le malade sur lequel on était à même de les er périt en trois jours, après qu'on eût observé chez lui des phénènes comateux dont il n'avait éprouvé jusque-là aucune atteinte.

Lorsqu'on procéda à son autopsie, l'hémisphère gauche du reau s'affaissa; il était mou et fluctuent dans toute son étendue me un sac rempli de fluide. A l'incision, on reconnut qu'il tait à peine vingt-quatre millimètres d'épaisseur de substance brale saine; le reste de cet hémisphère était presque réduit en masse liquide, formée en partie de matière purulente, en parde substance cérébrale semblable à une pulpe molle, mais la grande partie de cette matière était du pus... Un *caillot de* du volume d'une noix se trouva dans la substance de la couoptique de ce même lobe cérébral[1]. »

es faits de ce genre sont bien plus fréquents qu'on pourrait ord le croire en lisant les ouvrages qui traitent spécialement *ramollissement* du cerveau. Leur rareté apparente tient à ce on ne décrit ordinairement que les caillots fibrineux d'un vo- notable, lorsqu'on fait la peinture des emplacements qu'on gne aux foyers de *ramollissement*.

'est surtout dans les cas de ramollissement pulpeux chronique on est à même de rencontrer ces teintes tantôt grisâtres, tantôt ardes de la substance encéphalique disgrégée, sur lesquelles on ant disserté, fait tant de suppositions depuis quelques années.

doit à M. le professeur Andral un certain nombre d'observans de ces *ramollissements* qui demandent à être étudiés d'un uveau point de vue.

Le fait du malade irlandais dont il est parlé dans la 31e observaon de M. Andral doit être classé, sauf erreur dans mon apprécian, parmi les encéphalites locales chroniques à teintes où la couur blanche mate prédomine[2].

[1] Abercrombie, *Traduction déjà citée*, p. 134.
[2] Andral, *Ouvrage déjà cité*, t. V, p. 494.

Chez la vieille femme paralytique dont il raconte l'histoire dans sa 32e observation, la maladie du cerveau avait suivi une marche éminemment chronique et l'hémiplégie, les douleurs qui existaient du côté gauche avaient duré plus de trois ans; l'intelligence de cette malade était en même temps très-affaiblie, ses membres étaient œdématiés du côté paralysé dans la période qui précéda la mort.

Dans cette circonstance les méninges étaient saines, les circonvolutions cérébrales exemptes d'altérations appréciables. Au niveau et en dehors de la couche optique droite et du corps strié droit, on découvrit un vaste foyer de ramollissement s'étendant jusqu'à la base du cerveau. En avant il était limité par une ligne dont l'extrémité interne aboutirait à l'union des quatre cinquièmes antérieurs avec le cinquième postérieur du corps strié. En arrière il s'étendait jusque près de l'extrémité postérieure de l'hémisphère droit: aucune injection n'existait dans toute l'étendue de ce ramollissement[1].

Dans cet exemple d'encéphalite locale chronique, le foyer inflammatoire n'offrait plus aucune apparence d'injection, et on cite des cas de ramollissement où la couleur des foyers ramollis tirait sur le blanc pur.

Les foyers de ramollissement qui nous frappent par un semblable aspect ont beau paraître décolorés et blafards, ils n'en méritent pas moins vraisemblablement tous la qualification de ramollissements inflammatoires, et il nous semble permis de douter que la qualification de ramollissements *idiopathiques*, de ramollissements *essentiels*, puisse jamais leur convenir, attendu qu'ils ont pris naissance dans des blastèmes d'exsudation, et qu'ils contiennent les mêmes éléments granuleux que les foyers de *ramollissement* à reflets soit roses, soit rouges, soit amarantes, soit violacés: que l'on s'applique à bien chercher et l'on trouvera dans ces emplacements blafards les mêmes granules moléculaires, les mêmes cellules agminées, les mêmes incrustations vasculaires que dans les *foyers rouges*, seulement les capillaires dilatés, les globules colorés de sang peuvent à présent y faire défaut et les cellules grenues s'y distinguer même par une couleur perlée.

[1] Andral, *ouvrage déjà cité*, tom V, p. 500, 501

Je viens d'examiner avec M. Brunet, l'un de nos internes, un cerveau de femme des plus intéressants et au sein duquel il existait un très-grand nombre de foyers d'encéphalite chronique interstitiels appartenant à des dates différentes.

Dans les régions où les foyers se trouvaient à l'état de cicatrice celluleuse et colorés en teintes d'*acajou*, la substance nerveuse recélait en grande abondance soit des grumeaux, soit des cristaux d'hématocristalline jaunâtres.

Dans les emplacements où la matière cérébrale tirait sur le brun, l'enveloppe des grandes cellules agminées tirait, elle, sur le *verdâtre* ou sur le *brun*, et les produits à teintes bistrées cessaient de se montrer.

Enfin, dans une région qui correspondait à la partie postérieure et un peu externe de la couche optique droite, où la couleur de la substance blanche ramollie tirait sur le *blanc de lait*, on ne vit plus sous la lentille microscopique que de belles fibres cérébrales séparées par des granules moléculaires grisâtres et tatouées de grandes cellules grenues dont les yeux contenaient souvent de la graisse.

Au sein du lobule postérieur droit, un endroit ramolli nous parut saignant : nous l'examinâmes aussi au microscope. Il contenait une quantité notable de gros granules moléculaires, de grandes cellules granulées grisâtres; mais il était labouré dans une foule de directions par de gros boyaux sanguins variqueux et rougeâtres : il laissait voir aussi des globules sanguins libres.

Il faut inférer de ce qu'on vient de lire que le foyer à *teintes laiteuses* ne méritait point sur cette paralytique le nom de ramollissement *idiopathique* : nous inclinons à penser qu'il doit en être généralement ainsi dans les cas qu'on décrit avec cet aspect.

Le professeur Lallemand et quelques autres pathologistes de son école ont invoqué les arguments les plus ingénieux, les raisonnements les plus persuasifs pour établir que les foyers de *ramollissement à teinte pâle* ou à couleur approchant du *gris*, étaient redevables de ces nuances de coloration à l'abondance du pus qui devait se trouver mêlé au détritus de l'élément nerveux, mais Lallemand n'avait point eu recours au microscope pour démontrer la vérité de ses assertions. Il est resté, je crois, à côté du vrai en faisant jouer aux globules du vrai pus le rôle qu'il leur attribue constamment, car ce n'est pas le pus, mais bien les granules moléculaires

et les grandes cellules agminées qui pullulent généralement dans tous les foyers d'encéphalite chronique décolorés; il faut convenir néanmoins qu'il a été bien près de deviner juste, car beaucoup de savants inclinent présentement, comme tout le monde le sait, à classer les grandes cellules agminées parmi les espèces de faux pus.

On voudra bien noter cependant que ces produits n'abondent pas moins dans les foyers de ramollissement noirs par exemple que dans les gris; mais leur enveloppe change alors de teinte.

Les foyers de ramollissement traumatique et chronique contiennent presque habituellement si ce n'est habituellement et des cellules de pus et des cellules agminées : ils diffèrent donc un peu sous ce rapport de la plupart des foyers de ramollissement chronique spontanés.

Les foyers de ramollissement chronique non traumatiques qu'on a généralement comparés à de vrais foyers de suppuration, à des *apostèmes*, parce qu'ils sont représentés par un reste de substance nerveuse diffluente mêlée à un liquide d'apparence soit grenue, soit laiteuse, soit vraiment purulente, ne correspondent pas toujours cependant à des milieux en suppuration. Les liquides qu'on en retire ou qui en dégouttent ne contiennent souvent que de la lymphe trouble, que des granules moléculaires, que des myriades de cellules grenues de tous les calibres et que les globules du sang. Ces mêmes produits existent aussi bien souvent seuls au sein de la substance nerveuse disgrégée qui correspond à tous ces emplacements. Nous ne nions pas que le vrai pus ne puisse bien, lui aussi, prendre rang quelquefois parmi ces liquides et ces corpuscules, mais nous soutenons qu'on ne doit pas se prononcer à cet égard en jugeant la question à l'aide de la vue simple, et que dans bien des cas il n'existe que du *faux pus* dans les prétendus abcès du cerveau.

Tous les cas pathologiques analogues à ceux que Lallemand a rassemblés dans quelques-unes de ses lettres[1] devront donc dorénavant n'être étudiés anatomiquement qu'au microscope.

Les taches *jaunâtres* ou de couleur orangée, les plaques mem-

[1] Lallemand, *Recherches anatomico-pathologiques sur l'encéphale*, lettre II, p. 106, 121. — Lettre III, p. 332, 354, 438, etc.

braneuses *flexibles comme des cartes à jouer*, à reflets bistrés, à reflets de feuille morte, sur lesquelles Bravais a depuis longtemps appelé l'attention des pathologistes, qui viennent remplacer sur quelques malades le relief d'une circonvolution, d'un certain nombre de replis circonvolutionnaires, qui se rencontrent quelquefois aussi sur le plancher des anfractuosités cérébrales, sont mieux décrites dans les observations 8, 9 et 10 de ce même écrivain que dans le reste de son mémoire; elles représentent les siéges de vieilles encéphalites locales chroniques à l'état pseudo-membraneux[1].

Elles méritent bien réellement le nom de *cicatrices*, comme Bravais l'a reconnu; mais elles n'ont point été nécessairement précédées dans les endroits où elles figurent par des dépôts de sang rassemblé en caillots; elles ne sont point, en un mot, nécessairement formées par la fibrine provenant d'une *hémorrhagie* locale.

Elles n'ont jamais fait partie non plus, comme on l'a plus d'une fois prétendu, de la *trame primitive* des circonvolutions ou des anfractuosités, car elles ont une tout autre structure, et on n'aperçoit jamais rien d'approchant dans la charpente des circonvolutions saines.

Elles ont pris naissance à la manière des autres productions à forme pseudo-membraneuse, c'est-à-dire qu'il a dû exister, à une certaine époque, dans les milieux où elles ont été rencontrées, un liquide d'extravasation, une infiltration plastique, et c'est au sein de ces blastêmes qu'elles se sont organisées. Mais ces liquides provenaient eux-mêmes de vaisseaux enflammés, et il n'est pas possible de nier leur origine inflammatoire.

On n'a pas oublié qu'on les trouve souvent baignées encore de lymphe et comme enchâssées dans la charpente de circonvolutions à demi ramollies : dans les cas de ce genre, elles sont entourées d'une couche de granules moléculaires, de nombreuses cellules granulées et de vaisseaux dilatés : ces *cicatrices* ne font alors que commencer à s'établir, et il leur aurait fallu encore un certain temps pour s'étendre aux dépens de leurs blastêmes.

M. le professeur Cruveilhier[2], M. Durand-Fardel, ont bien décrit

[1] Bravais, *Revue médicale*, numéro de mars 1827.

[2] *Anatomie pathologique du corps humain*, t. II, 33e livraison, pl. 2. pag. 4.

depuis quelques années les foyers d'encéphalite superficiels qu'on a comparés à des *peaux de chamois tannées;* mais le mécanisme qui préside à la formation de ces *espèces de pièces* pseudo-membraneuses continue encore à être une sorte d'énigme pour beaucoup de médecins.

Le passage qu'on va lire est extrait de la 67e observation de M. Durand-Fardel[1] : « La surface du cerveau est saine; seulement à la base du lobe postérieur de l'hémisphère gauche on trouve une surface de trois centimètres carrés *jaune chamois*, mollasse, membraniforme. Les circonvolutions sont tout à fait déformées sur ce point; la pie-mère y est très-adhérente. Cette altération de couleur et de consistance occupe toute la couche corticale et s'étend un peu à la substance blanche; un filet d'eau glisse sur elle sans même en érailler la surface. »

La citation suivante est empruntée à l'observation 65e du même auteur[2]: « A la partie postérieure de l'hémisphère gauche, on trouva la surface de plusieurs anfractuosités convertie en une sorte de *membrane jaune* épaisse, sans adhérence avec la pie-mère, lisse à l'extérieur, semblant remplacer en cet endroit la couche corticale dont il ne restait pas d'autres traces. La surface profonde de ce tissu jaune membraniforme était comme tomenteuse et formait la paroi supérieure de deux petites cavités pleines de *lait de chaux*, à parois très-denses, grisâtres, vasculaires. Autour de ces dernières, la substance médullaire était très-légèrement ramollie dans une petite étendue, sans changement de couleur. »

Il est difficile de mieux dépeindre les fausses membranes à aspect de peau de chamois; mais elles ne proviennent point, comme le dit M. Durand-Fardel, d'une *transformation* de la couche corticale de la substance nerveuse encéphalique en tissu de cicatrice, encore une fois, c'est l'infiltration fibrineuse qui fait les frais de ces pseudomorphes.

Les cicatrices superficielles qui s'organisent au sein des foyers inflammatoires chroniques gisant à la surface ou dans l'épaisseur des circonvolutions cérébrales offrent quelquefois un aspect grisâtre, une consistance comme cartilagineuse; mais ces dernières

[1] *Traité du ramollissement du cerveau*, p. 242.
[2] *Ibidem*, p. 234.

proviennent, comme celles qui ont été à l'instant passées en revue, d'une extravasation inflammatoire.

Dans le cerveau de Lafosse (Lallemand, tome II, page 448), on rencontra à la surface inférieure du moyen lobe, au dehors de la couche des nerfs optiques et des corps striés, un endurcissement d'apparence cartilagineuse, ayant la forme d'une capsule, de l'étendue d'une pièce de trois francs, résistant, criant sous le scalpel, emboîtant pour ainsi dire la circonvolution sous-jacente dont la substance grise était ramollie et pénétrée de sang récemment infiltré.

D'habitude, la résistance qu'on éprouve en agissant sur ces plaques grisâtres tient à ce que le tissu cellulaire de la cicatrice superficielle a passé à l'état fibreux. Quant à l'aspect grisâtre qui le distingue, il tient à l'absence des grumeaux ou des cristaux d'hématо-cristalline à teinte bistrée.

Les espèces d'*entonnoirs*, d'*enfoncements*, de *godets*, de *capsules*, qui se voient de temps à autre à la surface des hémisphères cérébraux, qui sont décrits dans quelques ouvrages de pathologie sous le nom d'*ulcérations*, dont Lallemand avait déjà rassemblé plusieurs exemples dans sa huitième lettre[1], dont M. Durand-Fardel a bien saisi les caractères extérieurs[2], représentent autant d'emplacements d'anciennes encéphalites chroniques superficielles.

Ainsi qu'on l'a soutenu dans certains mémoires, ils doivent leur forme concave et leur configuration à ce que l'élément nerveux cortical a été détruit à une certaine profondeur au-dessous de la pellicule de nature celluleuse qui protége leur surface et leurs contours, et qui n'est pas toujours visible au premier aperçu, surtout quand on n'a recours qu'à ses yeux.

Delmas a bien décrit cette fausse membrane dans l'observation 1re de Lallemand, où il a consigné ces lignes remarquables : « La portion déprimée du cerveau était recouverte par une espèce de toile vasculo-cellulaire, couvrant une substance d'un blanc jaunâtre presque diffluente, au milieu de laquelle on apercevait facilement une trame celluleuse humectée de sérosité[3]. »

Mais Delmas n'était pas fondé à ajouter que cette *toile* avait été

[1] Lallemand, *Lettres citées*, t. III, p. 172 et suiv.
[2] Durand-Fardel, *Traité du ramollissement du cerveau*, p. 293, 291, 288, etc.
[3] Lallemand, *Lettre* 3me, p. 161.

privée par la continuité d'une absorption lente de la substance, des particules nerveuses qu'elle tenait en dépôt autrefois dans les interstices de sa propre trame, et Lallemand [1] n'était réellement pas autorisé à soutenir qu'elle devait représenter la toile vasculo-cellulaire fondamentale du parenchyme cérébral, car il n'avait jamais vu, bien certainement, cette prétendue trame sur des cerveaux non malades, et il est bien facile de s'assurer, d'un autre côté, que cette cellulosité s'organise de la même manière et dans les mêmes blastêmes que les cicatrices dont l'aspect a été comparé à celui des *peaux de chamois*, et qu'on ne la rencontre pas ailleurs que là.

Dans tous les cas où l'élément nerveux apparaît encore mou et désagrégé au-dessous de l'élément celluleux qui tapisse la surface des *cavités ulcéreuses* des circonvolutions cérébrales, c'est que tous les liquides qui avaient été versés pendant la période de congestion ou de stase au sein des emplacements enflammés n'avaient pas encore entièrement disparu de ces régions malades à l'époque de la cessation de la vie.

Chez la nommée Delorme [2], la convexité de l'hémisphère cérébral gauche présentait une large perte de substance, une *véritable ulcération* irrégulièrement arrondie, de l'étendue d'à peu près une pièce de deux francs, de cinq à six millimètres de profondeur, dont le fond était blanc, assez lisse, un peu grenu, nullement ramolli. Ses bords étaient taillés perpendiculairement, et formés par la couche corticale des circonvolutions voisines... Au-dessous de ces altérations, la substance médullaire, presque jusqu'au ventricule, était très-molle, diffluente, se laissant pénétrer profondément par un jet d'eau.

Parmi les observations d'encéphalite locale publiées d'ancienne date, on trouve un très-grand nombre d'exemples de foyers inflammatoires où il s'était formé soit des traînées, soit des lames d'une sorte de cellulosité comme chanvreuse au sein même de la substance médullaire du cerveau ou du cervelet.

Sur le nommé Larmauvil [3], les circonvolutions furent trouvées aplaties à la surface de l'hémisphère gauche, postérieurement et

[1] Lallemand, *Lettre* 3e, p. 165.
[2] Durand-Fardel, *Ouvrage cité*, p. 280.
[3] *Ibidem*, Ouvrage déjà cité, pag. 245.

en arrière. Une sensation de fluctuation se faisait sentir à travers la substance cérébrale amincie... La substance grise des circonvolutions était réduite à une lame très-dure, presque cartilagineuse, décolorée. La substance blanche sous-jacente était transformée en une espèce de tissu cellulaire à mailles distendues par une sérosité limpide. Sur les parois de ces cellules, qui donnaient à la substance médullaire l'aspect de lames appliquées les unes contre les autres, on voyait une foule de petits trous capillaires : cette transformation s'étendait à la presque totalité de l'hémisphère gauche.

L'élément nerveux n'était point *transformé*... il avait cédé sa place à un produit celluleux de formation secondaire.

Le produit *blanc comme du lait de chaux* qui infiltre parfois cette cellulosité est bien plus commun que les liquides d'apparence séreuse.

M. Durand-Fardel a cité des exemples de foyers inflammatoires avec production de cellulosité dans les observations 65, 69, 70, 71, 72, 74, 75 de son ouvrage sur le *ramollissement* du cerveau. Il s'exprime comme il suit, notamment à la page 262 du même travail : « Toute la portion de l'hémisphère qui recouvre le ventricule droit est convertie en un tissu lâche, celluleux, jaunâtre, et des mailles duquel on exprime un peu de *lait de chaux*. Supérieurement, cette altération occupe près des deux tiers de la convexité de l'hémisphère et la pie-mère en entraîne avec elle la couche la plus superficielle : on n'y trouve plus aucune trace de substance corticale. Cette infiltration celluleuse s'étend jusqu'à la paroi supérieure du ventricule latéral dont la membrane se trouve disséquée dans la plus grande partie de son étendue... »

A nos yeux, c'est tout à fait à tort qu'il a ajouté dans un autre endroit, en parlant des emplacements qui se présentent avec de pareils caractères : « Le tissu cellulaire qui constitue cette altération paraît être la trame celluleuse de la substance cérébrale mise à nu par la disparition de la pulpe nerveuse elle-même, sorte d'opération chimique qui sépare complétement deux corps en soumettant l'un d'eux à une sorte de décomposition, de fusion, qui met l'autre tout à fait à découvert. Il se présente sous forme de brides, de filaments s'entre-croisant en tous sens dans l'intérieur de l'espèce de foyer qui résulte de la disparition de la substance cérébrale, et donnant à ce dernier un peu de l'apparence de certaines

cavernes tuberculeuses que traversent des brides de tissu cellulaire[1]. »

Nous ne croyons pas qu'on puisse établir aucune comparaison fondée entre la structure des poumons et celle de la substance cérébrale. Si la cellulosité qui s'infiltre, soit d'un liquide transparent, soit d'un liquide laiteux, au sein de la substance médullaire représentait réellement la trame primitive de cette substance, cette cellulosité ne varierait pas sans cesse, comme elle le fait, dans son aspect et dans son mode de distribution, tandis qu'il est pour ainsi dire dans l'essence du tissu cellulaire qui se forme dans les extravasations inflammatoires de prendre l'aspect de feuillets superposés, de bourbillons, de cordonnets, de grillage, et d'irradier en différents sens. N'est-ce pas lui qui se moule sous la forme de cavernes, de sphères creuses, plus ou moins spacieuses, dans les encéphalites avec gros caillots sanguins? La nature procède de la même manière dans les encéphalites avec simple infiltration de plasma; elle produit du tissu cellulaire comme elle produit des granulations et des sphérules agminées.

Les prétendus cerveaux *indurés*, dont l'aspect a été quelquefois comparé à celui de certains *fromages* à pâte dure, criblée d'yeux, d'enfoncements, peuvent être cités comme des types curieux de très-anciennes encéphalites chroniques interstitielles. Mais l'élément nerveux ne s'y voit à l'état d'induration que parce qu'il s'y trouve empâté, pour ainsi dire, dans un produit ou celluleux ou fibreux, qui donne à la cicatrice, par son mode d'intrication, un aspect *alvéolaire*, et qui fait que les milieux malades sont jugés indurés; encore la substance nerveuse ne s'y rencontre pas à beaucoup près toujours, attendu qu'elle a été détruite, qu'elle a péri souvent de bonne heure.

On lit, entre autres détails intéressants, dans l'une des observations d'*induration* qui ont été publiées par M. le docteur Scipion Pinel[2] : en examinant plus profondément la substance cérébrale, je rencontrai à la partie moyenne et supérieure du ventricule gauche, dans l'épaisseur de la substance médullaire un endurcissement considérable de cette substance, semblable à du blanc

[1] Ouvrage déjà cité, p. 245.

[2] Scip. Pinel, *Recherches sur l'endurcissement du système nerveux* Paris, 1851, observation n.° 2.

d'œuf endurci, mais plus résistant, présentant à sa partie externe une petite cavité de huit millimètres de diamètre en tous sens, remplie de brides membraneuses et de sérosité, et tapissée par une membrane jaune et solide.... La totalité de cette altération, qui ne paraissait séparée du reste du cerveau par aucune ligne de démarcation, put être évaluée à la grosseur d'une noix.

Ce n'était pas le canevas celluleux de la substance blanche qui s'était, dans cette circonstance, modifié de la sorte : ces réflexions peuvent s'appliquer à plusieurs faits analogues publiés soit par l'auteur que nous venons de citer, soit par M. le docteur Boulanger[1], soit par MM. les professeurs Lallemand[2] et Andral[3].

Parmi les altérations qui ont été rattachées à l'influence, soit de l'*agénésie cérébrale*, soit à celle de l'*atrophie* et qui sont si fréquentes sur les idiots, sur les épileptiques, sur les sujets affectés d'hémiplégie pseudo-congénitales avec rétraction et émaciation d'un membre ou de plusieurs membres, il s'en trouvera beaucoup qui devront être classées parmi les produits de l'encéphalite chronique interstitielle; mais ces foyers morbides demandent à être soumis un grand nombre de fois à une analyse microscopique minutieuse.

L'altération décrite par M. Cazauvielh (page 21 de son *Mémoire sur l'agénésie*[4]), nous paraît avoir pris naissance dans un milieu infiltré de liquide plastique. Dans ce cas, tout le lobe cérébral antérieur gauche était affaissé sur lui-même. La consistance de ses deux substances était extrêmement molle. Incisé dans le sens longitudinal, ce lobe présentait dans toute son étendue une altération remarquable bornée en haut, du côté externe et inférieurement par une couche très-mince de substance grise et blanche, en dedans par une lame blanchâtre qui la séparait du ventricule latéral et consistant en une substance jaunâtre, très-molle dans quelques points, ferme dans d'autres, criblée de petites cellules kystiques remplies d'un fluide également jaunâtre et gélatiniforme : la substance (nerveuse) qui environnait cette altération était d'une consistance médiocre et très-injectée.

[1] Boulanger, *Dissertation sur l'hydrocéphale aiguë*. Thèse, Paris, 1821.

[2] Lallemand, *Lettre* 7e, t. III, p. 157 et suiv.

[3] Andral, *Clinique*, t V, paragraphe sur l'*Atrophie*, p. 596 et suiv.

[4] Cazauvieilh, *Recherches sur l'agénésie cérébrale*, etc. dans les *Archives générales de médecine*, t. XIV, obs. 6e.

On paraît avoir senti de bonne heure, en se laissant guider par l'analogie, que les kystes remplis de pus qu'on rencontre de temps à autre comme enfouis dans la profondeur des centres nerveux encéphaliques avaient dû s'y former dans des milieux affectés d'inflammation chronique, et aux dépens des liquides plastiques fournis par des vaisseaux congestionnés. Grâce aux développements qui ont été fournis par M. Lallemand sur le mécanisme de formation de ces poches[1], l'histoire des abcès enkystés du cerveau est une des plus avancées de toute la pathologie humaine.

On a senti généralement de même que les poches caverneuses qui finissent souvent par circonscrire les dépôts de sang extravasé dans l'épaisseur de la substance nerveuse du cerveau ou du cervelet devaient puiser les éléments de leur trame dans la partie plastique de ce même sang, mais on est allé trop loin en affirmant que tous les espaces à cavités pseudo-membraneuses vides qui peuvent se rencontrer dans l'intérieur de la substance encéphalique avaient dû contenir de gros caillots : il se forme des kystes celluleux autour des milieux ramollis et farcis de cellules agminées comme autour du pus, comme autour des gros produits hémorrhagiques. Lors donc que les produits granuleux et les débris de la substance nerveuse disgrégée ont été résorbés, on doit trouver dans l'encéphale des cavernes vides qui n'appartiennent qu'à l'encéphalite chronique sans caillot.

En définitive, il est à craindre que les pathologistes ne viennent que difficilement à bout de se mettre complétement d'accord tant sur la nature que sur le mode de formation des altérations qu'on est exposé à rencontrer au sein des anciens foyers d'encéphalite chronique sans caillot, et que quelques-uns d'entre eux ne parviennent jamais à bien déchiffrer la signification de certains produits accidentels qui ont été comparés à des hiéroglyphes qu'il faut savoir interpréter.

Les uns, se croyant fondés à nier l'existence d'un état inflammatoire de la substance nerveuse toutes les fois qu'ils n'apercevront pas à l'œil nu soit une ampliation de ses vaisseaux, soit des teintes rouges ou rutilantes dans ses différentes couches, refuseront de donner le nom de foyers d'encéphalite aux emplacements du ramollissement cérébral à reflets grisâtres ou blafards.

[1] Lallemand, *Recherches anatomico-pathologiques sur l'Encéphale*, lettre IV, t. II, *p*, 5 *et suivantes*.

D'autres qui se seront assurés que ces ramollissements ont commencé par une injection capillaire, par des extravasations de plasma; qu'ils contiennent en abondance les principaux produits granuleux qui fourmillent dans tous les foyers où l'inflammation a commencé par sévir d'une manière évidente, soutiendront, au contraire, que ces foyers sont bien réellement d'origine inflammatoire.

Mais on sera bien plus éloigné de s'entendre encore, lorsqu'on en viendra à disserter sur la nature du travail morbide qui aura donné lieu à la manifestation des taches jaunes à la surface de l'encéphale, à la formation des cicatrices de couleur de peau de chamois, à la formation des ulcérations ou superficielles ou profondes, à la manifestation de la cellulosité tomenteuse, à celle des bourbillons celluleux, des brides soit cloisonnées, soit digitées, à la formation des kystes, des cavernes celluleuses, des liquides purulents, des liquides d'apparence laiteuse et de beaucoup d'autres produits que nous négligeons de rappeler; il est clair en effet que des médecins qui auront suivi vingt fois toutes les transformations que le blastème d'extravasation inflammatoire est apte à subir, depuis le moment où il n'était encore que de la fibrine en dissolution jusqu'au moment où il s'est converti, par exemple, en cicatrice dure et résistante, qui l'auront vu fournir trente fois de la cellulosité molle, des trames minces comme des fils d'araignée, des cellules grenues, des globules de pus, etc., n'hésiteront point une seconde à proclamer l'origine inflammatoire de tous les produits morbides que nous venons d'énumérer, tandis que ceux qui ne les ont jamais vus que dans leur état complet de formation se refuseront à acquiescer à des vérités dont il leur sera presque impossible de saisir ou d'approfondir le fondement.

Dans d'autres cas enfin, des pathologistes qui seront unanimes pour reconnaître la nature inflammatoire de la maladie qui a existé autrefois dans les foyers de l'encéphalite chronique locale sans caillot, cesseront d'être d'accord lorsqu'il s'agira de résoudre certaines difficultés accessoires, de distinguer, par exemple, le tissu cellulaire de formation accidentelle d'avec la trame du cerveau, de distinguer le faux pus du vrai pus : ces dernières dissidences sont moins sérieuses toutefois que celles qui ont rapport à la nature du travail qui a dû exister primitivement dans les foyers morbides.

Les phénomènes fonctionnels de l'encéphalite locale chronique sont des plus variables, et les causes de ces variations dans l'expression des manifestations extérieures de l'inflammation sont faciles à concevoir. Il est manifeste que les conditions des fibres cérébrales et des corpuscules de la substance nerveuse ne doivent plus être les mêmes suivant qu'on a affaire à un foyer inflammatoire qui n'est encore qu'à l'état de rougeur avec extravasation de plasma et production de quelques cellules granulées ou bien à un foyer où ces mêmes produits existeront en abondance, auront acquis un volume considérable et auront entraîné la disgrégation de la substance encéphalique : ces conditions varieront encore davantage lorsqu'une portion notable de substance grise ou blanche aura été détruite et remplacée par un espace caverneux, lorsque des milieux considérables se trouveront en rapport maintenant soit avec des cicatrices celluleuses, soit avec des productions d'apparence fibreuse : toutes ces différences ne peuvent qu'influer sur les fonctions de l'organe enflammé, qu'y faire naître des lésions plus ou moins dissemblables.

Nous ne connaissons pas le véritable mode de répartition des éléments de l'encéphale, des fibres primitives et des corpuscules affectés aux fonctions soit de l'intelligence, soit du mouvement, soit de la sensibilité. Il pourra se faire que les instruments préposés à l'une ou à l'autre de ces fonctions soient particulièrement atteints ou épargnés au sein des foyers inflammatoires qu'on sera conduit à comparer entre eux : on ne pourra que s'attendre, lorsque les choses se rencontreront ainsi, à voir les symptômes s'annoncer encore sous des dehors tout différents.

On se montre quelquefois très-étonné de rencontrer au sein de la substance nerveuse des foyers d'encéphalite chronique locale sans caillot dont on n'avait point soupçonné l'existence avant la mort de ceux qui les présentent : ces cas exceptionnels ne prouvent cependant que d'une manière absolue l'impuissance du diagnostic. Quelques instants de réflexion suffiront, en effet, pour nous permettre de comprendre que les choses pourront arriver de temps en temps ainsi lorsque le travail inflammatoire local aura épargné de préférence les fibres affectées aux fonctions du mouvement, lorsqu'il ne les aura intéressées qu'à un faible degré et avec lenteur, lorsque les sujets chez lesquels les foyers morbides auront

leur siége seront absolument incapables de répondre, à cause de leur nullité intellectuelle, aux questions qui pourraient éclairer le diagnostic, lorsqu'ils sont en proie à des sensations délirantes qui nous donnent le change sur la nature des sensations qu'ils peuvent éprouver vers un membre ou dans l'un des côtés du corps, mais il ne faut pas oublier aussi qu'on n'apporte pas toujours un soin assez minutieux dans l'exploration des déments, et que cette négligence contribue dans plus d'un cas à faire méconnaître des symptômes qui auraient pu mettre un observateur attentif sur la voie du diagnostic de l'encéphalite locale chronique.

Les efforts qu'on a cru devoir tenter pour arriver à déterminer la différence des effets que l'encéphalite locale chronique pourrait être susceptible d'entraîner suivant les emplacements où elle se serait développée ont été prématurés. Les altérations locales que nous comparons entre elles, qui nous paraissent se ressembler par leurs siéges, par leurs dimensions en largeur et en profondeur, lorsque nous en jugeons à l'œil nu, ne sont point toujours, par le fait, aussi semblables qu'on se le figure communément. Tel foyer d'altération dont le siége paraît évident, dont les limites paraissent d'abord bien circonscrites, se trouve étendre ses irradiations très-loin, lorsqu'on l'étudie au microscope; tel autre, qui se présentait sous le même aspect apparent que lui, s'arrête au contraire d'une manière brusque et en diffère totalement par son importance; il est donc tout simple que deux altérations locales qu'on croit siéger dans une même région de l'encéphale donnent lieu cependant à des phénomènes extérieurs tout différents. Avant donc de nous permettre de raisonner sur l'influence probable des lésions des corps striés, des couches optiques par exemple, sur tel ou tel acte fonctionnel, il nous faudra commencer par nous assurer, à l'aide de verres grossissants, que les altérations dont nous indiquons le siége sont bien réellement limitées à ces milieux. L'anatomie pathologique, telle qu'elle a été comprise jusqu'à ce jour, ne pouvait guère servir à asseoir les bases d'une saine physiologie.

La formation simultanée de deux foyers d'encéphalite locale chronique dont l'un siége à droite et l'autre à gauche dans la profondeur des hémisphères donne lieu quelquefois à des symptômes qui ont la plus grande ressemblance avec ceux que produit l'encéphalite chronique diffuse superficielle. Dans les deux cas, on note

presque toujours également l'embarras de la parole, un affaiblissement plus ou moins marqué des quatre membres, un dérangement dans les fonctions de l'intelligence : on ne peut donc être qu'embarrassé lorsqu'on cherche à deviner avant la fin de la vie des individus chez lesquels se présente un pareil ensemble d'accidents, si on a affaire à une double encéphalite locale profonde ou à une périencéphalite chronique diffuse.

Si le malade est encore jeune, s'il est en proie à des idées d'ambition, de luxe et de grandeur, s'il conserve encore un certain degré de puissance musculaire, tout en laissant voir des symptômes d'affaiblissement musculaire général et relatif, il est vraisemblable que c'est d'un commencement de périencéphalite chronique diffuse qu'il est affecté.

S'il a dépassé sa soixantième année, s'il accuse dans les membres des sensations extraordinaires, s'il est dominé par des idées de crainte, d'empoisonnement et de terreur, si la paralysie de ses membres est à peu près permanente, si elle est très-marquée dans un bras ou dans une jambe, si elle est compliquée de contracture, il est vraisemblable que la phlegmasie a fixé son siége dans l'épaisseur de l'un et de l'autre hémisphère cérébral.

Voici nos conclusions sur l'encéphalite locale chronique sans caillot :

1° Cet état inflammatoire se rapproche le plus possible de l'encéphalite locale avec caillot, mais c'est du plasma et non du sang pur qu'il laisse couler en assez grande abondance dans l'interstice des corpuscules ou des fibres du cerveau ;

2° Il peut siéger dans des emplacements déterminés à droite ou à gauche de la ligne médiane, soit dans l'épaisseur de l'élément cortical, soit dans l'épaisseur de l'élément médullaire ;

3° Le nombre de ses foyers peut être multiple, se combiner de différentes manières, soit dans les différents lobules du cerveau, soit dans le cervelet ;

4° Les foyers envahis commencent par offrir de la turgescence capillaire, puis des liquides ou séreux ou fibrineux d'extravasation, puis une diminution dans leur consistance ;

5° Ces foyers paraissent bientôt ramollis et leur aspect varie alors du rouge au gris, au jaune serin, au gris sale, etc. ;

6° Ils contiennent alors en abondance des granules molécu-

laires et de grandes cellules grenues nageant dans un abondant blastème;

7° A la longue, ils changent d'aspect, attendu qu'une partie des liquides plastiques qui les infiltrent tend à se transformer en tissu cellulaire;

8° Dans cette période, ils affectent la forme de cicatrices creuses, de plaques jaunâtres, de lamelles superposées, de bourbillons, de cordonnets, de cavernes, d'étoiles, etc.;

9° Ils peuvent être représentés aussi par des poches kysteuses remplies de pus, de granules, de cellules agminées, d'un mélange de ces différents éléments;

10° Ils paraissent indurés lorsqu'ils ne contiennent plus de liquides d'extravasation, presque plus ou plus de matière nerveuse, et que l'élément celluleux de nouvelle formation prédomine dans leur épaisseur;

11° Les cicatrices celluleuses non encore entièrement affermies doivent leurs teintes orangées à la présence des grumeaux ou des cristaux d'hémato-cristalline qui foisonnent dans leur trame; leurs teintes ou grisâtre, ou noirâtre, ou verdâtre, tiennent à la différence des nuances de couleur que présentent les enveloppes des grandes cellules grenues qui les avoisinent de toutes parts;

12° Pour que les foyers d'encéphalite locale chronique puissent achever de se cicatriser, il est nécessaire que l'état congestif des capillaires et les extravasations de plasma cessent d'exister dans leur sein, qu'il ne s'y forme plus de nouvelles cellules grenues, que celles qui s'y étaient engendrées se disgrégent et disparaissent par voie d'absorption, que le reste du plasma fibrineux s'organise en tissu cellulaire, que ce nouvel élément se mette en rapport avec la matière nerveuse qui a résisté à l'effet de la destruction et reste ensuite à l'état stationnaire comme une cicatrice au milieu des centres nerveux encéphaliques;

13° Les inflammations locales chroniques portent le trouble dans les fonctions de l'intelligence, de la sensibilité et du mouvement, parce qu'elles dérangent l'action des corpuscules et des fibres primitives de l'encéphale en produisant le gonflement des capillaires cérébraux, en accumulant dans des milieux délicats des liquides d'extravasation, des produits granuleux, en y faisant naître du tissu cellulaire, de grandes cicatrices, et en y faisant

souvent périr dans des espaces plus ou moins considérables des agents fonctionnels de première importance;

14° L'existence d'un seul foyer d'encéphalite locale chronique sans caillot est presque constamment révélée par une hémiplégie plus ou moins complète, par la paralysie d'un bras, par la paralysie d'une jambe, par des symptômes de paralysie locale avec roideur ou contracture des articulations;

15° Des hallucinations du toucher ou plutôt des phénomènes sensoriels que les malades expriment à la manière des aliénés en délire se joignent souvent dans ces phlegmasies aux lésions du système musculaire;

16° L'encéphalite locale chronique est aussi annoncée en même temps soit par des symptômes de manie, soit par des symptômes de mélancolie, soit par des symptômes de démence;

17° Lorsqu'il se forme en même temps un foyer d'encéphalite locale au sein de l'hémisphère cérébral droit et au sein de l'hémisphère cérébral gauche, les lésions du mouvement se trouvent exister des deux côtés du corps, tout comme dans la périencéphalite chronique diffuse, mais l'âge des malades, le mode de manifestation des phénomènes fonctionnels permettront souvent néanmoins de distinguer la première maladie de la seconde;

18° L'encéphalite locale chronique sans caillot est difficile à guérir, l'état congestif des capillaires cérébraux tend sans aucun doute à disparaître dans certains moments, mais de nouveaux vaisseaux se congestionnent presque toujours au moment où l'on croit toucher à l'entier épuisement des liquides extravasés, des produits de formation secondaire; et de congestion en congestion, d'extravasation en extravasation, les foyers envahis non-seulement ne s'épuisent pas, mais ils tendent encore à s'agrandir;

19° On ne doit jamais désespérer entièrement néanmoins d'empêcher le retour des recrudescences fluxionnaires, de les rendre moins actives, moins fréquentes;

20° La disparition entière des mouvements congestifs peut aboutir à la résorption de tous les produits morbides qui ont d'abord figuré dans les emplacements malades; la persistance de certains produits celluleux dans les anciens foyers phlegmasiques ne doit point être considérée comme contraire à la guérison de ces foyers;

21° La vie peut se prolonger pendant un laps de temps plus ou moins long, même quand les foyers de l'encéphalite chronique locale continueraient à contenir en abondance soit des granules moléculaires, soit des cellules granulées, mais à la condition qu'il n'y surviendrait plus de nouvelles extravasations fibrineuses ;

22° Les encéphalites locales chroniques qui ne menacent plus aucunement les fonctions de la vie organique sont censées éteintes, mais les mutilations qu'elles ont entraînées dans la structure des centres nerveux encéphaliques sont presque toujours au-dessus des ressources de la médecine et les sujets qu'on est parvenu à conserver restent généralement paralysés et frappés de nullité intellectuelle.

CHAPITRE VII

DE L'HÉMORRHAGIE ENCÉPHALIQUE LOCALE RÉCENTE, OU DE L'ENCÉPHALITE LOCALE AIGUE AVEC CAILLOT SANGUIN.

ARTICLE PREMIER

Aperçu général sur l'encéphalite locale aiguë avec caillots sanguins.

L'état pathologique que nous désignons de la sorte et dont nous allons nous occuper dans ce paragraphe est surtout connu depuis un certain nombre d'années sous le nom d'*hémorrhagie cérébrale*, d'hémorrhagie interstitielle. Cette dénomination nous paraît devoir être réformée par la raison qu'elle ne donne idée ni de la nature, ni du mode de formation de la maladie, ni des modifications que le produit contenu dans les foyers morbides, qui n'est qu'une sorte de blastème très-riche en fibrine et en globules sanguins, est appelé à subir : la dénomination d'inflammation locale aiguë qui donne implicitement un aperçu de ces connaissances-là nous paraît devoir être préférée aux termes d'hémorrhagie interstitielle.

Les analogies qui existent entre les conditions des foyers hémorrhagiques récents et les conditions des foyers de l'encéphalite locale aiguë *sans caillot*, qu'on désigne si souvent encore sous la dénomination de ramollissement cérébral inflammatoire ne sauraient être un instant contestées, car elles se fondent sur des

vérités frappantes : ces analogies peuvent se résumer de la manière suivante :

1° L'hémorrhagie interstitielle de l'encéphale est précédée, comme le *ramollissement* local qu'on qualifie du nom d'*inflammatoire*, par la turgescence et par l'ampliation des petits vaisseaux sanguins qui président à l'entretien de la circulation capillaire dans les régions où l'extravasation soit du plasma, soit du sang doit se former.

2° Elle est précédée, comme ce même *ramollissement*, par la rupture des parois d'un certain nombre de capillaires congestionnés.

3° Elle est accompagnée comme lui de l'extravasation d'un liquide plastique et de l'infiltration de ce produit dans l'interstice des fibres primitives de l'encéphale.

4° Dans l'un comme dans l'autre cas, les liquides fibrineux extravasés sont destinés à être convertis, pour peu que l'existence des malades se prolonge au delà d'un certain nombre de jours, soit en granules moléculaires, soit en cellules granulées, soit en tissu cellulaire, soit quelquefois en globules de pus.

5° Enfin, cent heures environ après la manifestation ou d'une hémorrhagie ou d'un ramollissement aigu de l'encéphale, on ne saisit plus que des différences à peu près insignifiantes dans les conditions où se trouvent et les capillaires sanguins, et les fibres nerveuses, et les liquides qui figurent dans ces deux sortes de foyers morbides.

Il devient difficile, après qu'on a bien pesé toutes ces raisons, de se refuser à classer l'hémorrhagie interstitielle récente de l'encéphale parmi les encéphalites locales aiguës.

Nous ne perdons point de vue que quelques hémorrhagies encéphaliques interstitielles diffèrent quelque peu, au moment de leur formation, de l'encéphalite locale aiguë sans caillot :

1° Parce qu'elles prennent naissance pendant la période de turgescence des capillaires;

2° Parce que la rupture des capillaires, dont elles sont la conséquence, est suivie d'une extravasation de sang en nature;

3° Parce qu'elles sont souvent accompagnées d'une déchirure considérable de la substance nerveuse fondamentale; mais ces caractères ne sont propres qu'à un petit nombre de cas d'hémorrhagies encéphaliques, car il est aussi des circonstances où l'hémor-

rhagie s'effectue pendant la période de stase globulaire du travail inflammatoire et où le foyer morbide se trouve infiltré par conséquent de blastème fibrineux avant d'avoir admis dans son sein un caillot de sang; enfin, dans les hémorrhagies moyennes, la déchirure des fibres cérébrales est quelquefois assez limitée.

En dernière analyse donc, toutes les comparaisons que nous sommes amenés à établir entre les caractères des hémorrhagies encéphaliques locales et ceux des encéphalites locales aiguës sans caillots sanguins tendent bien plus à nous faire rapprocher qu'à nous faire séparer ces deux états pathologiques de la substance nerveuse.

On reconnaît qu'une grosse extravasation sanguine, qu'un foyer d'hémorrhagie encéphalique qui a entraîné la mort peu d'heures après sa formation, a dû s'effectuer pendant la période de turgescence capillaire et avant la période de stase globulaire aux caractères suivants :

1° La plupart des petits vaisseaux qui confinent à la région où le foyer morbide a son siége sont encore distendus par une colonne de sang liquide ou de sang dont les globules ne sont point encore entièrement soudés les uns aux autres.

2° La substance nerveuse lacérée du foyer ne contient rien autre chose qu'une couche de liquide fibrineux, et que des globules sanguins non déformés qui lui communiquent une légère teinte rosée.

3° On y cherche vainement des granules moléculaires, des cellules granulées, des cellules de pus ou des vaisseaux obstrués par des globules sanguins agglutinés ensemble.

4° Elle est seulement diminuée de consistance et non diffluente.

5° L'analyse microscopique du sang coagulé qui forme le caillot ne fournit absolument que de la fibrine fraîche, des globules sanguins et de l'hématosine.

On reconnaîtrait qu'une hémorrhagie encéphalique devenue subitement fatale a été précédée, au contraire, d'une période de stase inflammatoire plus ou moins longue aux caractères que je vais maintenant énumérer :

1° La substance nerveuse du foyer morbide offrirait un degré de ramollissement plus marqué que dans le cas d'hémor-

rhagie appartenant à la période de simple turgescence vasculaire.

2° Les capillaires du foyer se dessineraient en arborisations plus ou moins flexueuses ; ils contiendraient des globules sanguins agglutinés dans leur centre et leurs parois seraient couvertes à l'extérieur de cellules granulées.

3° On trouverait dans l'interstice des fibres cérébrales disgrégées par le plasma un liquide fibrineux abondamment chargé de grandes cellules granulées et de granules moléculaires.

4° L'analyse microscopique du sang rassemblé en caillot ne fournirait au contraire que des globules sanguins, que de la fibrine, que de l'hématosine et si on y rencontrait par hasard quelques cellules agminées, c'est qu'elles se seraient échappées du sein du foyer inflammatoire au moment de l'effusion du sang qui est venu constituer le caillot ; ces hémorrhagies de la période de stase globulaire sont donc bien réellement susceptibles d'être distinguées des autres, au moment où elles viennent de s'effectuer dans l'encéphale; mais, au demeurant, l'extravasation de la période de turgescence représente le même état pathologique dans un stade un peu moins avancé.

Lorsque la formation d'un foyer hémorrhagique remonte à une date de seulement trois jours, voici ce que ce foyer présente à l'observation microscopique :

1° La substance nerveuse qui est en contact avec le produit de l'extravasation, ainsi que celle qui l'avoisine, sont d'une mollesse facile à constater.

2° Elle est infiltrée d'un liquide fibrineux et de globules sanguins, mais on y trouve en plus, en abondance, des cellules granulées et des granules moléculaires.

3° L'union qui existait entre ces fibres dans l'état normal n'existe plus au même degré, de sorte qu'elles se montrent presque toujours disgrégées et flottantes au milieu des liquides qui les pénètrent.

4° Très-souvent on aperçoit dans la substance cérébrale endommagée par la maladie des conduits vasculaires finement arborisés, distendus par du sang et criblés à l'extérieur de cellules granulées.

5° Le caillot lui-même, outre les éléments fibrineux, l'hématosine et les corpuscules du sang contient dans son sein un très-

grand nombre de cellules granuleuses qui y ont pris naissance comme dans le reste du foyer.

On est forcément conduit à inférer de ces dernières données analytiques qu'un foyer hémorrhagique qui se présente dans un point quelconque de l'encéphale avec un pareil ensemble de caractères ne peut être qualifié que du nom de foyer inflammatoire. Toutefois on ne peut plus décider, dans les cas de ce genre, si l'effusion du sang s'est opérée avant ou après la période de stase inflammatoire. Il est positif, en effet, que des foyers hémorrhagiques et des caillots sanguins, datant déjà de plusieurs jours, devraient présenter dans les hémorrhagies de la période congestive les mêmes caractères et les mêmes éléments microscopiques que dans les hémorrhagies de la période de stase sanguine, ainsi qu'il est facile de s'en assurer par l'étude comparative des ecchymoses et des sugillations provenant d'accidents purement traumatiques, car les liquides de ces ecchymoses contiennent déjà des granules moléculaires et des cellules granulées abondantes soixante-douze heures après l'extravasation des produits fibrineux, mais ce qu'il importait surtout de démontrer, c'est qu'un foyer hémorrhagique de date encore toute récente, doit être considéré comme un foyer local d'inflammation aiguë; or cela ne peut plus être révoqué en doute par personne.

Exposons encore sous une nouvelle forme tout ce qui vient d'être dit dans le but de jeter quelque jour sur l'histoire de l'encéphalite locale aiguë avec caillot :

1° Elle est précédée, dans l'organe encéphalique, d'un certain degré d'ampliation d'un certain nombre de capillaires sanguins.

2° Ces capillaires peuvent se rompre et fournir des extravasations sanguines avec caillot, soit pendant la période de turgescence vasculaire, soit après que la turgescence et la stase globulaire ont duré un certain laps de temps.

3° Dans le premier cas, si le malade ne survit pas à l'épanchement au delà de cinq ou six heures, on ne trouve dans les foyers hémorrhagiques aucune trace de produits granuleux.

4° Dans le second cas, pourvu que l'engorgement inflammatoire ait duré quarante ou cinquante heures avant la formation des gros caillots sanguins, le cerveau devait déjà être ramolli au moment où l'hémorrhagie s'est effectuée, et si elle entraîne immé-

diatement une issue funeste, on est sûr de trouver dans la pulpe cérébrale ramollie des myriades de cellules granulées, tandis que le caillot, lui, ne contiendra que les seuls éléments du sang.

5° Quand la mort ne surviendra que deux ou trois jours après la formation de l'épanchement sanguin, on rencontrera toujours des produits granuleux dans toutes les régions du foyer morbide, dans les caillots fibrineux comme dans l'élément cérébral, et l'on ne pourra plus dire si l'extravasation qui a fourni les caillots est survenue pendant la période de simple turgescence ou pendant la période de stase qui a coutume de lui succéder.

Passé le premier septénaire et quelquefois même avant le septième jour, les foyers de l'encéphalite locale avec caillots sanguins commencent presque toujours à revêtir un aspect particulier. Toute la portion des liquides plastiques qui se trouve contenue dans ces foyers et qui n'a pas été convertie encore, soit en atomes granuleux, soit en cellules granuleuses, se vient coaguler habituellement sous la forme d'une pseudo-membrane amorphe au pourtour de la cavité qui recèle le caillot hémorrhagique et les produits granuleux qui y ont pris naissance; de sorte que cette fausse membrane a pour effet d'isoler le caillot, de le tenir à une certaine distance de la substance nerveuse qui le circonscrit de toute part.

La formation de ce produit concret n'offre point une garantie positive contre les éventualités d'une issue funeste, car il suffit que les capillaires enflammés de la substance nerveuse qui supporte la fausse membrane continuent à abreuver chaque jour les parois du foyer d'une nouvelle quantité de plasma fibrineux pour que l'élément nerveux finisse par se désorganiser de plus en plus et pour que la mort s'ensuive d'une manière plus ou moins rapide; mais il est possible aussi que les choses tournent d'une manière bien plus favorable, et que les capillaires, en cessant d'être obstrués, discontinuent de verser leur plasma dans le sein du foyer morbide en permettant à la substance nerveuse de se raffermir. De même, au bout d'un certain délai, la coagulation grisâtre primitivement amorphe qui circonscrivait le caillot et qui tapissait par sa face externe toute la périphérie caverneuse de ce même foyer tendra à se métamorphoser en membrane celluleuse : chaque fois que la nature procède de la sorte, il y a beaucoup de

chances pour que l'encéphalite locale avec caillot se termine par la voie de cicatrisation, mais dans les cas même où les choses se passent ainsi, les régions qui avoisinent la nouvelle cicatrice paraissent entremêlées encore, pendant un bon nombre de mois, de filaments celluleux assez résistants, et, lorsqu'on soumet ces espèces de brides à un examen microscopique convenable, on continue à les trouver comme incrustées de cellules granulées qui attirent souvent l'attention par leur couleur ou jaunâtre ou briquetée.

Quant au noyau qui représente les restes du caillot hémorrhagique, il continue à offrir de son côté beaucoup de produits granulés, beaucoup de globules sanguins et des fragments de fibrine informes, mais la présence de tous ces produits étrangers dans l'encéphale n'y cause plus de perturbations importantes. (Voyez le chapitre VIII.)

L'encéphalite locale aiguë avec caillot peut prendre naissance dans le cerveau, dans le cervelet, dans la protubérance annulaire, dans les diverses régions du prolongement rachidien.

Elle peut avoir son siége dans l'épaisseur d'une circonvolution cérébrale, dans l'épaisseur du lobule antérieur, du lobule postérieur; mais on la rencontre surtout fréquemment dans les corps striés, dans les couches optiques, dans la région du lobule moyen qui est située en dehors et au-dessous de ces deux renflements : on l'observe encore dans les pédoncules du cerveau, dans les pédoncules du cervelet, dans l'une ou l'autre moitié de la protubérance annulaire.

L'extravasation sanguine peut s'effectuer en même temps et dans une région du cerveau et dans une région du cervelet ; en même temps dans le cerveau et dans la protubérance. Plusieurs foyers sanguins peuvent se former simultanément aussi dans l'un et dans l'autre hémisphère cérébral; il est donc parfois très-difficile de deviner, même approximativement, pendant la vie, le nombre et les lieux d'élection des foyers hémorrhagiques qui viennent de se constituer dans un même cerveau.

L'importance des dimensions que présentent les foyers hémorrhagiques est tout aussi difficile à apprécier, dans beaucoup de cas, que le nombre, que le lieu de leurs emplacements. Quelques foyers offrent à peine le volume d'un gros grain de plomb à tirer; d'autres sont représentés par des espaces caverneux d'une ampleur consi-

dérable; il en est, par exemple, qui occupent tout le centre d'un lobule ou même tout le centre d'un hémisphère cérébral; dans tous ces divers foyers néanmoins, les conditions de la substance nerveuse, à quelques nuances près, sont toujours identiquement les mêmes.

Lorsque les dimensions des foyers sont peu considérables, il va sans dire que le point où la turgescence vasculaire et l'extravasation sanguine ont dû s'effectuer ne peut être que très-rapproché du lieu où siége le caillot fibrineux.

Lorsqu'une région considérable de la masse encéphalique paraît comme malaxée avec les éléments du sang extravasé, on est fort embarrassé, au contraire, pour déterminer la circonscription de l'emplacement où la turgescence capillaire et la rupture des petits vaisseaux ont pu s'opérer. Cela étant ainsi, on est porté à juger de l'étendue de cet emplacement par le volume du sang qui occupe le centre du foyer : ce jugement n'est qu'approximatif, mais il est assez rationnel de supposer cependant que le nombre des tubes vasculaires rompus a été plus considérable lorsque l'épanchement a pris des proportions extraordinaires.

Comme tout le monde, j'ai été à même de constater bien des fois que les tubes artériels, qui portent le sang au cerveau, sont très-fréquemment incrustés de particules terreuses sur les malades qui succombent à des hémorrhagies encéphaliques; mais j'ignore encore si la présence et l'abondance des éléments terreux, dans les parois artérielles, contribuent ou non à faire passer les capillaires sanguins à l'état qui constitue la fluxion ou la stase globulaire de l'inflammation.

L'encéphalite locale, avec caillot sanguin, est commune sur les aliénés qui se trouvent placés par les conditions d'âge entre la soixante et la quatre-vingtième année de la vie. La plupart de ces malades ont été soumis du reste pendant plus ou moins longtemps à l'action des différentes causes qui contribuent surtout à produire les autres encéphalites. (*Voyez* les chapitres IV, V, VI.)

L'encéphalite locale aiguë, avec caillot, peut se localiser quelquefois d'une manière presque instantanée, dans une région déterminée de la substance encéphalique, sans que sa formation ait été précédée, au moins en apparence, par aucune manifestation extérieure appréciable. Quelques malades accusent cependant cinq,

dix, quinze heures, ou même quelques jours avant l'invasion de l'attaque à forme apoplectique qui vient si souvent les renverser au moment où les capillaires gorgés de sang se rompent en laissant échapper ce liquide en plus ou moins grande abondance, accusent soit des éblouissements, soit des bourdonnements d'oreilles, soit un poids vers la tête, soit une sensation d'engourdissement, de froid ou de fourmillement dans le bras, dans la jambe, qui occupent le côté du corps opposé à celui où doit se former l'extravasation sanguine. D'autres ont accusé aussi avant l'attaque des retours de céphalalgie, des pertes de mémoire, de l'embarras dans leurs idées, de la lenteur dans leurs conceptions, et presque tout le cortége des prodromes qu'on rapporte de préférence à l'incubation d'un ramollissement aigu du cerveau : dans les hémorrhagies de cette catégorie, on est bien forcé de reconnaître que l'extravasation sanguine a été annoncée par des phénomènes avant-coureurs.

Les symptômes qui doivent nous faire incliner à supposer qu'une turgescence ou qu'une stase des capillaires cérébraux suivie d'une extravasation sanguine de quelque importance vient de se localiser dans un emplacement de l'organe encéphalique, sont surtout empruntés, comme dans les autres encéphalites, aux fonctions du mouvement, à celles de la sensibilité, à celles de l'intelligence; mais ces symptômes ne permettent pas toujours de poser un diagnostic certain.

Très-souvent ces phénomènes se résument par la manifestation ou subite ou rapide d'une hémiplégie, par l'abolition de l'exercice du mouvement dans un bras, dans une jambe, dans les quatre membres, par la gêne de la parole, par une diminution ou par l'abolition de la sensibilité cutanée, par la diminution ou l'entière suspension de l'exercice intellectuel au moment de l'attaque *apoplectique*.

La localisation d'un foyer sanguin unique et isolé, dans un point de la substance encéphalique, s'annonce particulièrement par la manifestation de la paralysie dans les membres placés du côté de la ligne médiane opposé au siége de l'épanchement, par l'abaissement de la commissure labiale et quelquefois de la paupière correspondante au côté hémiplégique, par la paralysie de la joue correspondante à cette même commissure, par l'embarras de la prononciation et quelquefois par l'émission involontaire de l'urine

et des fèces. On constate en même temps que la sensibilité est plus ou moins émoussée ou même tout à fait éteinte dans les téguments des parties qui se trouvent maintenant soustraites à l'action de la volonté. Quant aux fonctions de l'entendement, elles sont presque constamment troublées ou abolies au moment d'un violent état fluxionnaire ou d'une extravasation un peu considérable de sang dans le cerveau ou dans le cervelet.

La formation subite d'un foyer d'encéphalite locale avec caillot dans chacun des hémisphères de l'organe encéphalique donnerait lieu, du côté des agents de la locomotion, du côté des organes des sens, de la sensibilité générale, du côté des fonctions intellectuelles, à des perturbations semblables à celles que nous venons de passer tout à l'heure en revue; toutefois ces perturbations, en ce qui tient à la sensibilité et à la paralysie, se laisseraient observer en même temps dans l'une comme dans l'autre moitié du corps.

Pour rester entièrement dans le vrai, nous devons confesser que nous avons vu plus d'une fois l'encéphalite locale aiguë avec simple extravasation de plasma, ou le *ramollissement sans caillot*, donner lieu sur quelques sujets aux lésions fonctionnelles subites qu'on a coutume de noter dans les cas d'hémorrhagie encéphalique interstitielle; on n'est donc pas positivement sûr en arrivant auprès du lit d'un apoplectique d'avoir bien réellement affaire à une encéphalite locale avec caillot sanguin. On peut dire cependant d'une manière générale que l'effusion du plasma fibrineux s'effectue habituellement avec moins de rapidité que l'extravasation du sang en nature, et que la manifestation des phénomènes de compression est, par conséquent, moins prompte, le plus ordinairement, dans les encéphalites sans caillot sanguin que dans les hémorrhagies; mais on est averti, en attendant, que les choses peuvent se passer à peu près de la même manière dans ces deux formes d'encéphalite locale.

L'encéphalite locale aiguë avec caillot est parfois précédée de turgescence de la face, de chaleur à la tête, de plénitude du pouls, de tumulte dans les battements artériels et dans ceux du cœur; elle est quelquefois précédée d'irrégularité et de gêne dans l'accomplissement des actes respiratoires, de constriction au pharynx, d'une inertie momentanée de la vessie urinaire et de tout le canal intestinal, du refroidissement des membres qui doivent subir la pa-

ralysie, mais ces avant-coureurs n'ont rien de constant dans leur manifestation.

Les conditions des individus affectés d'encéphalite locale avec caillot sont plus ou moins graves pendant les premières heures qui suivent la manifestation de la paralysie, selon que l'hémorrhagie s'est formée pendant la période de stase inflammatoire ou pendant la turgescence vasculaire, selon que le foyer ecchymotique et le caillot sont plus ou moins larges, suivant que la phlegmasie s'est localisée d'un seul côté ou des deux côtés du cerveau en même temps.

Pendant la semaine qui suit immédiatement l'extravasation sanguine, la paralysie du mouvement, l'oblitération de la sensibilité, l'impuissance des facultés mentales, ne vont en diminuant qu'au fur et à mesure que la plus grande partie de la lymphe contenue dans le caillot et dans toutes les régions du foyer inflammatoire se trouve convertie en éléments granuleux et en tissu cellulaire, et qu'autant que le mouvement circulatoire cesse d'être intercepté dans les petits vaisseaux engorgés; mais ce mouvement ne se rétablit probablement jamais avec une régularité parfaite, même après l'achèvement d'une bonne cicatrice, car beaucoup de fibres cérébrales et beaucoup de petits tubes vasculaires ont dû être détruits soit pendant la période d'extravasation sanguine, soit pendant la période du ramollissement qui précède la formation de la cicatrice celluleuse.

Lorsque les désordres fonctionnels qui se sont manifestés avec l'attaque apoplectique semblent aller ensuite en s'aggravant, au lieu de tendre à se dissiper, on doit incliner à croire que la turgescence vasculaire n'a point diminué ou même qu'elle a pu continuer à augmenter dans les capillaires sanguins de la région congestionnée ou déjà ramollie; si cela était ainsi, on n'en pourrait tirer qu'un prognostic défavorable.

On porterait un jugement beaucoup plus rassurant si on voyait la liberté des mouvements et la sensibilité reparaître d'une manière plus ou moins prompte, plus ou moins complète dans les membres d'abord paralysés, et si les fonctions de l'intelligence cessaient de demeurer sous le poids de l'oppression qui les avait rendues plus ou moins difficiles au moment du début de l'apoplexie, car cette marche rétrograde des phénomènes extérieurs annoncerait en effet

que la conversion de la fibrine extravasée en produits secondaires et la résolution du sang contenu dans les capillaires ne languissent aucunement au sein du foyer morbide.

Il n'est pas aussi facile qu'on le croit généralement d'évaluer avec quelque précision les dimensions des foyers d'encéphalite locale avec caillot sanguin, et partant de déterminer avec certitude le siége positif de tous les foyers hémorrhagiques qu'on voudrait pouvoir comparer entre eux. Quant à présent, on resterait bien certainement à côté du vrai si on affichait la prétention de vouloir diagnostiquer le siége d'une encéphalite locale avec caillot en se fondant sur l'observation des phénomènes fonctionnels qu'on serait à même de noter au lit des malades.

L'hémorrhagie cérébrale qui s'effectue sans avoir été devancée par des phénomènes nerveux précurseurs doit être rapportée de préférence à la période de turgescence de l'encéphalite; elle me paraît, toutes choses égales d'ailleurs, devoir être considérée comme moins grave que l'hémorrhagie de la période de stase inflammatoire précédée de ramollissement.

En effet, dans les cas qui se rangent dans cette dernière catégorie, les emplacements où s'effectue l'extravasation sanguine sont déjà imprégnés de plasma, surchargés de produits granuleux et en voie de disgrégation au moment où la grosse hémorrhagie prend naissance : cette circonstance ne peut qu'augmenter son degré de gravité.

Au demeurant, la présence d'un foyer hémorrhagique d'une certaine dimension au sein de l'encéphale constitue toujours un état pathologique sérieux, attendu qu'il intéresse un organe de première importance, qu'il porte atteinte à des fonctions multiples et délicates, et qu'alors même que sa terminaison a été aussi favorable que possible, il tend presque constamment à abaisser l'ancien niveau des facultés intellectuelles.

On se figure quelquefois que l'infiltration sanguine des foyers d'encéphalite avec caillot a coutume de s'effectuer tout d'un temps et d'une manière à peu près instantanée. En général, les choses ne se passent point ainsi, et, dans beaucoup de cas, cette infiltration ne s'opère que d'une manière graduelle, de sorte que les symptômes de paralysie qu'on est souvent à même de noter tout d'abord, et qu'on a coutume d'attribuer à la présence d'un gros

caillot gisant déjà dans l'épaisseur de la substance nerveuse, dépendent fréquemment en partie de l'état de turgescence où se trouvent encore beaucoup de capillaires demeurés jusque-là intacts : on ne saurait donc déployer trop d'activité pour remédier vite à cet état de réplétion congestive et pour prévenir la rupture de nouveaux capillaires. Des saignées générales peu copieuses, mais renouvelées à des intervalles peu éloignés les uns des autres, permettront surtout d'atteindre à ce double but. De fortes applications de sangsues faites, soit à la tempe, soit sur le côté du cou correspondant au siége des foyers hémorrhagiques, ne peuvent que contribuer à dégorger vite aussi les vaisseaux congestionnés : les ventouses largement scarifiées qu'on applique parfois à défaut de sangsues, soit à la nuque, soit dans l'intervalle des omoplates, soit à la région interne des cuisses, sont souvent suivies de même d'un résultat favorable. L'administration des boissons laxatives contribue également, lorsque rien ne s'oppose à ce qu'on ait recours à leur usage, à désemplir les conduits vasculaires des centres nerveux intra-crâniens.

Mais les médecins se tromperaient au détriment des malades s'ils se croyaient autorisés à considérer leur tâche comme achevée à partir du moment où ces conduits leur paraissent à peu près complétement dégorgés. Pendant longtemps encore, ils doivent se tenir sans cesse sur leurs gardes; car, jusqu'à ce que la masse fibrineuse qui a été expulsée hors des capillaires ait été convertie à peu près complétement en produits granuleux, l'influence vitale qui avait agi dans le principe pour produire le premier mouvement fluxionnaire vers certains emplacements de la masse encéphalique tend à renouveler son action sur les capillaires et à y pousser de nouveau un excès de sang : on ne saurait donc prendre trop de précautions pour prévenir de pareils effets. On peut espérer d'en venir à bout en obligeant les malades à tenir habituellement leur tête dans une position verticale, en les habituant à se contenter d'une quantité modérée de nourriture et en leur conseillant de recourir de temps à autre et à de nouvelles émissions sanguines et à de nouvelles purgations, mais ce n'est qu'autant qu'on les entoure de soins continuels qu'on finit par éteindre d'une manière complète l'inflammation au sein des foyers d'encéphalite avec caillot dont ils sont affectés.

ARTICLE II

Observations d'encéphalite locale aiguë avec caillot sanguin.

Les observations que nous allons rapporter dans cet article nous paraissent devoir être distribuées en trois séries. Nous plaçons dans la première les cas où la mort ne s'est point fait attendre au delà de quinze heures, et où la substance cérébrale n'a paru que médiocrement ou peu ramollie. Nous plaçons dans la seconde catégorie les cas où la mort est survenue également dans l'espace d'un petit nombre d'heures, et où la substance cérébrale a été trouvée notablement ramollie. Nous plaçons dans la troisième série les cas où les malades ont survécu depuis quatre jusqu'à sept jours et où l'élément nerveux ramolli s'est trouvé mélangé aux produits granuleux de l'inflammation les plus abondants.

PREMIÈRE SÉRIE

DES CAS OU LA MORT NE S'EST POINT FAIT ATTENDRE AU DELA DE QUINZE HEURES ET OU LA SUBSTANCE CÉRÉBRALE N'A PARU QUE MÉDIOCREMENT OU QUE PEU RAMOLLIE.

CENT SOIXANTE-TROISIÈME OBSERVATION. — Pendant un grand nombre d'années, habitudes mélancoliques; à quarante-cinq ans, premier accès de délire partiel; à cinquante-deux ans, second accès de délire mélancolique qui ne cède que d'une manière incomplète aux efforts du traitement; quelques années plus tard, céphalalgie à droite, larmoiement, sensibilité de l'œil droit exagérée, défaut d'activité dans les conceptions de l'intelligence; à soixante-six ans, après quelques atteintes de douleur frontale à droite, attaque apoplectique violente, avec paralysie plus prononcée à gauche qu'à droite, et mort après onze heures d'un état comateux. — Vaste hémorrhagie dans l'épaisseur du cervelet, surtout à droite. — Violente congestion des vaisseaux de la pie-mère cérébelleuse. — Examen du caillot, du plasma fibrineux et de la substance du cervelet à l'aide du microscope.

Madame Adolphine, âgée de soixante-six ans, veuve, mère d'un seul enfant, a reçu une éducation convenable; elle est douée d'un caractère mélancolique et un peu timide; ses pratiques religieuses n'ont rien d'austère, mais la tournure de son esprit, concentré et rêveur, incline au mysticisme. La perte de son mari, survenue peu de temps après son mariage, lui causa un chagrin d'autant plus vif qu'elle apportait un changement total dans ses habitudes, dans

position de fortune, et que son âge encore peu avancé l'obligeait vivre dans une sorte d'isolement absolu. Elle supporta pendant ıze ans ce genre de vie qui ne convenait nullement aussi à la rce de son tempérament; la religion, les soins qu'elle donnait son unique enfant soutenant son courage, elle s'obstina même à jeter le projet d'une seconde union qui aurait pu la replacer ns la société d'une manière beaucoup plus conforme à ses véribles inclinations, mais cette lutte prolongée finit par exercer une fluence fâcheuse sur ses facultés intellectuelles et morales : en et, après avoir manifesté aux époques menstruelles d'abord, une sposition à l'irritabilité, à la céphalalgie, aux vapeurs hypocon-iaques, elle finit, vers sa quarante-cinquième année, quand vinnt les approches de l'âge critique, par offrir tous les signes d'une ritable monomanie hystérique compliquée d'hallucinations. Pennt plusieurs mois, elle ne cessa pas d'être en proie à des idées crainte et de défiance; elle était devenue sujette à des paroxyses d'exaltation pendant lesquels ses regards et les traits de son sage devenaient fixes, tandis qu'elle obéissait à des mouvements impatience qui la portaient à briser ses meubles ou sa vaisselle; e accusait les personnes qui la servaient de mêler des substances ngereuses à ses aliments et se croyait entourée de personnages aginaires. Les sens de l'ouïe et du goût contribuaient aussi à tretenir l'activité de ses conceptions délirantes. Six mois d'un itement régulier suffirent cependant pour rétablir l'équilibre s facultés mentales et de la raison.

Vers sa cinquante-deuxième année, madame Adolphine retombe nouveau dans un état complet d'aliénation mentale, et pour tte fois encore elle est assiégée par les hallucinations les plus tives, par les idées de défiance les plus pénibles; cette maladie, rès avoir persisté pendant quelques mois, sembla vouloir enre se dissiper; mais, à partir de cette période, madame Adolnine conserva toujours dans l'imagination un reste d'inquiétude aladive.

Depuis l'âge de cinquante-trois jusqu'à soixante-six ans, madame dolphine est confiée à nos soins. Elle se fait remarquer par ses abitudes de politesse, de travail et de douceur; elle se comporte tout comme une femme raisonnable et se montre très-attachée la personne et à la famille de son fils. Dans certaines périodes,

au moment où elle paraît jouir du calme le plus parfait, elle accuse cependant tout à coup des sensations maladives du toucher, de la vue, de l'ouïe, et elle demande avec émotion ce que cela peut signifier. Ces périodes s'éclipsent rapidement, et le reste du temps cette malade raisonne parfaitement juste; ses facultés intellectuelles ont moins d'étendue et d'éclat que par le passé.

Les accès de délire partiel sont quelquefois remplacés chez elle par une céphalalgie violente siégeant vers le côté droit de la tête, lorsque ces douleurs se déclarent, l'œil droit acquiert un surcroît de sensibilité et la sécrétion des larmes, qui est d'habitude très-abondante de ce côté, est remplacée par l'excrétion d'une humeur puriforme dès que cet état de souffrance se prolonge pendant quelques jours. Madame Adolphine mange peu; elle se lève et se recouche plusieurs fois dans l'intervalle de quelques heures et se sent disposée à l'immobilité et à la somnolence; l'usage des pédiluves sinapisés et des purgatifs suffit presque toujours pour dissiper ces douleurs que la malade qualifie de névralgiques.

Pendant la dernière quinzaine d'octobre 1856, madame Adolphine éprouve à deux ou trois reprises des atteintes subites de sa névralgie frontale; elle souffre beaucoup dans le côté droit de la tête; son œil droit est à demi fermé, rempli de larmes et même humecté d'un peu de pus; elle est très-émue en rendant compte de ce qu'elle ressent vers la tête, et ses lèvres sont comme agitées par des tressaillements spasmodiques lorsqu'elle fait un effort pour parler. Elle continue cependant à se lever, à prendre sa nourriture accoutumée et ne change rien à ses habitudes journalières; on n'attache donc que peu d'importance à cet ensemble de phénomènes qu'on est habitué à voir se reproduire et se dissiper très-vite: la santé générale de cette dame ne laisse d'ailleurs rien à désirer.

Le 1er novembre 1856, madame Adolphine, se sentant moins souffrante que de coutume, s'assit tranquillement sur un fauteuil et se mit à faire quelques points de broderie; tout à coup il lui semble qu'il se passe en elle quelque chose de sérieux et elle fait inviter la surveillante de sa division à se rendre auprès d'elle. Cette dame, qui accourt sans délai auprès de la malade, la trouve à peu près privée de connaissance. Elle a uriné dans ses vêtements, ne répond à aucune question, pousse des cris plaintifs, tient sa tête

entre ses deux mains et ses yeux à demi fermés, laisse tomber de ses lèvres une salive spumeuse; elle ne peut articuler aucun son et se trouve dans l'impossibilité de se tenir en équilibre sur ses pieds.

Au bout de quelques secondes, et après qu'elle a été placée dans son lit, elle reprend l'usage de ses sens; elle comprend le sens des questions qu'on lui adresse, prononce quelques paroles entrecoupées, imprime quelques mouvements à ses quatre membres et donne à entendre qu'elle souffre beaucoup de l'épigastre et de la tête; sur ses entrefaites, elle est prise de vomissements et rejette par la bouche un liquide jaunâtre. On entoure ses mollets de sinapismes, on lui administre une potion antispasmodique et on cherche à provoquer des évacuations alvines en lui faisant administrer un lavement fortement purgatif; mais bientôt, le danger ne faisant qu'augmenter, on crut devoir pratiquer une saignée qui ne fut pas plus efficace que l'emploi des autres moyens, car madame Adolphine ne tarda pas à tomber dans le coma, et elle expira après moins de onze heures d'agonie.

Pendant les derniers moments de la vie, le décubitus avait lieu sur le dos, la sensibilité était éteinte partout, les quatre membres étaient frappés de résolution, la déglutition était devenue impossible; mais, tant que la malade avait pu effectuer quelques mouvements volontaires, sa tête avait été constamment et obstinément tirée de gauche à droite, tombant toujours de ce dernier côté au fur et à mesure qu'on s'efforçait de la redresser; de même, ses mains ne pouvaient pas rester une seconde sans obéir à une sorte de pétulance automatique, et à peine les avait-on rétablies sous les couvertures, que la malade cherchait à les dégager comme pour les porter vers son front : la langue inclinait à droite, la commissure labiale était tirée vers l'oreille droite.

Autopsie cadavérique.— La figure est pâle et décolorée, le crâne, bien conformé se brise sans difficulté; il n'existe aucun liquide dans la double cavité de l'arachnoïde cérébrale.

Les hémisphères cérébraux paraissent exempts d'altération, à l'extérieur, lorsqu'on les examine du côté de leurs faces supérieure et externe. La pie-mère est très-mince, mais saine sur ces deux faces, soit qu'on l'étudie à droite, soit qu'on l'étudie à

La substance grise est exempte de coloration et d'injection sur toute la périphérie du cerveau excepté vis-à-vis de la face inférieure du lobule postérieur droit.

La substance blanche des deux hémisphères cérébraux est coupée avec soin par tranches minces ; elle est plutôt pâle que congestionnée ; elle n'est ni trop ferme ni trop molle. Les corps striés, les couches optiques, le corps calleux, la cloison transparente et le trigone cérébral sont jugés parfaitement sains.

La moitié droite du cervelet, mais surtout la face inférieure de cette moitié, réfléchit une teinte violacée. En examinant avec soin la pie-mère cérébelleuse sur cette région, on s'aperçoit qu'elle est comme composée d'une multitude de veinules bleuâtres, et qu'il s'est formé dans sa trame une sorte de suffusion séro-sanguinolente.

La pie-mère qui recouvre la protubérance annulaire est sillonnée par des capillaires sanguins nombreux et turgescents.

Les vaisseaux de la pie-mère qui correspondent à la base du lobule postérieur droit du cerveau commencent eux-mêmes à se dessiner sous la forme de filaments rougeâtres, et l'hématosine devenue libre s'est déjà déchargée sur la couche extérieure de la substance grise de cette région du cerveau.

Une incision qu'on pratique dans l'épaisseur de l'hémisphère cérébelleux droit met à découvert un vaste foyer d'hémorrhagie récent. Les caillots fibrineux contenus au sein de la substance nerveuse ayant été énlevés avec précaution, on peut constater que les déchirures qui se sont effectuées dans l'épaisseur du cervelet s'étendent très-loin aussi dans l'hémisphère gauche de cet organe.

On déterge avec soin la substance nerveuse qui forme le pourtour déchiré du foyer hémorrhagique, et on la considère à la loupe. Elle se montre molle, transparente, et on voit dans chacun de ses flocons des myriades de globules sanguins très-rouges qui semblent suspendus entre ses fibres. Dans plus d'un endroit, elle se laisse écraser avec la plus grande facilité, et elle teint alors le linge blanc comme le ferait une sorte de bouillie mêlée de sang et de fibres cérébrales disgrégées.

Quand on écarte avec de bonnes aiguilles les nombreux replis du cervelet, on les trouve entièrement recouverts de petits tubes vasculaires remplis de sang. Quand on s'applique à détacher de la

substance corticale sous-jacente tout ce lacis vasculaire, il s'écrase, et on se trouve en présence d'une substance nerveuse molle, facile à détruire, infiltrée d'hématosine et de globules sanguins.

Au demeurant, il est assez difficile de retrouver des vaisseaux dans l'épaisseur de la substance nerveuse qui a l'aspect d'un tissu contusionné, mais ceux de la périphérie de l'organe sont tous dans un état de pléthore difficile à peindre.

A l'intérieur, la protubérance annulaire est saine ainsi que la moelle allongée.

Tous les gros tubes vasculaires qui rampent à la base de l'encéphale sont à l'état crétacé, et les expansions artérielles secondaires qui étaient chargées de distribuer le sang aux deux hémisphères du cerveau sont étranglées d'espace en espace par des espèces d'anneaux terreux friables et faciles à briser.

La moelle spinale est un peu moins ferme que dans l'état normal, mais elle ne nous paraît point disgrégée.

Il n'existe point de sang dans le canal du rachis ni à la surface du bulbe.

Les poumons et le cœur sont parfaitement sains; les organes contenus dans la cavité abdominale ne s'éloignent aucunement de l'état normal.

Études microscopiques. — J'étudie à un grossissement convenable des parcelles qui ont été détachées de la pie-mère cérébelleuse. Elles présentent, indépendamment des fibres celluleuses qui concourent à leur formation, des expansions vasculaires considérables et remplies de sang. Des globules sanguins nombreux et fortement colorés en rouge s'échappent de toutes parts de toutes les préparations, où l'on distingue aussi quelques disques qui ont dû appartenir à la lymphe.

La substance nerveuse la plus ecchymosée du cervelet est examinée à son tour au microscope; elle est composée de fibres nerveuses fines et noueuses, en général bien conservées, mais qui sont écartées les unes des autres par des myriades de globules sanguins teints par l'hématosine; on en exprime par la compression un liquide gluant et rougeâtre qui doit avoir fait partie du plasma du sang : on peut multiplier le nombre des préparations en puisant dans les différentes régions des foyers hémorrhagiques sans noter aucune variation dans les résultats qu'on est à même d'obtenir.

Le sang rassemblé en caillots au sein du foyer hémorrhagique est représenté par des globules sanguins et par de la fibrine à demi liquide fortement colorée par de l'hématosine ; quelques disques perlés plus volumineux que les corpuscules du sang, paraissant appartenir à la lymphe, figurent aussi dans ces caillots.

Des vaisseaux turgescents, très-amplifiés, existent dans quelques parties de la substance nerveuse lacérée; mais ils sont difficiles à découvrir et souvent très-éloignés des régions où le sang s'est réuni en caillot.

I. On a dû être frappé comme nous de l'excès d'ampliation et de la turgescence des vaisseaux sanguins qui couvraient chez cette dame la face inférieure de l'hémisphère cérébelleux droit, et qui se continuaient jusque dans l'interstice des replis qui sillonnent la périphérie de cet organe : déjà quelques capillaires interstitiels commençaient à participer à ce surcroît de réplétion sanguine, et il nous semble manifeste que c'est la rupture de quelques-uns de ces petits tubes qui a donné lieu à une forte extravasation globulaire et à la coagulation d'une certaine quantité de sang sous la forme de caillot.

II. Mais il faut inférer du résultat fourni par l'analyse microscopique, qui établit qu'il n'existait dans cette circonstance absolument aucun produit granuleux, soit dans l'épaisseur de la substance nerveuse infiltrée de globules sanguins et de plasma fibrineux, soit dans le noyau du caillot lui-même, que l'extravasation sanguine avait dû s'effectuer pendant la période fluxionnaire du travail inflammatoire; car, si les globules sanguins eussent été accumulés depuis quelques jours seulement dans la lumière des conduits vasculaires, il se serait effectué de bonne heure un commencement d'exsudation fibrineuse dans leur voisinage, et des produits granuleux abondants se seraient déjà laissés apercevoir dans l'interstice des fibres cérébelleuses au moment de la mort. Rien de semblable n'a eu lieu ; l'hémorrhagie avait donc précédé dans ce cas la période de stase globulaire.

III. L'ancienneté du délire mélancolique, des atteintes de céphalalgie ou plutôt de névralgie frontale, des attaques spasmodiques, semblent indiquer pourtant que l'encéphale devait être lésé, chez madame Adolphine, de très-ancienne date; mais on n'a pas su dé-

couvrir après la mort le siége des altérations qui avaient pu donner lieu à tous ces troubles fonctionnels.

IV. Dans ce cas, la plupart des fibres cérébelleuses primitives étaient encore entières, mais elles devaient être singulièrement comprimées soit par les globules sanguins qui les tenaient écartées les unes des autres, soit par les caillots qui avaient fini par creuser un vide dans l'épaisseur même du cervelet; il ne faut donc pas s'étonner si le coma avait fait des progrès si rapides et si la terminaison funeste s'était fait aussi peu attendre.

V. Les lésions anatomiques prédominaient *à droite;* la paralysie était plus apparente à gauche que de l'autre côté du corps; les choses se passent le plus ordinairement de la sorte dans les inflammations locales prédominantes d'un côté du cervelet.

VI. La pétulance automatique qui avait porté madame Adolphine à imprimer des mouvements incessants à ses mains, tant qu'elle avait pu agir, avait pu tenir au siége qu'occupaient et l'extravasation globulaire et la congestion vasculaire, car on sait que les lésions du cervelet donnent souvent lieu à des actes musculaires déréglés et comme tumultueux.

CENT SOIXANTE-QUATRIÈME OBSERVATION. — Pendant quelques années, délire partiel vague; à la suite d'une attaque faible d'apoplexie, persistance de l'embarras de la langue et explosion d'un violent délire triste. Au bout de plusieurs années, démence calme, disparition de la paralysie de la langue. A soixante-dix ans, à la suite d'une légère pneumonie, apoplexie cérébelleuse et mort très-rapide (la vie s'est éteinte quatorze heures après l'attaque). — Vaste poche kysteuse ancienne et vascularisée, remplie de sang liquide et de sang altéré dans la cavité arachnoïdienne gauche. — État variqueux des vaisseaux de la dure-mère cérébrale, vaste hémorrhagie cérébelleuse récente. Petit foyer d'encéphalite chronique dans une circonvolution du lobule cérébral droit, turgescence de tous les capillaires cérébraux. — Études faites au microscope.

M. Alcide, âgé de soixante-dix ans, est aliéné depuis près de vingt années : sa mère avait été autrefois atteinte de folie à la suite d'accidents apoplectiques répétés.

M. Alcide est doué d'une complexion robuste, d'un tempérament très-sanguin. Il n'a jamais possédé qu'une intelligence bornée, alliée à de grandes prétentions. Dans ses rapports avec ses parents et ses amis, il s'est toujours montré fier, irritable, parfois même emporté. Il changeait souvent d'occupations, abandonnant une entreprise pour se jeter dans une autre; mais, en définitive,

il ne menait jamais rien à bien : il a été pendant un temps sujet à des hémorrhoïdes qui ont ensuite cessé spontanément.

De quarante-quatre à cinquante ans, alors que beaucoup de personnes le considéraient encore comme raisonnable, il était déjà en proie à quelques idées maladives. Parfois il se persuadait que ses voisins lui en voulaient, et se tenait constamment en garde contre tous les locataires de sa maison.

A cinquante ans, il a éprouvé des symptômes cérébraux assez graves. Un jour, il s'est trouvé dans l'impossibilité d'articuler un seul son; il pouvait se tenir debout, agir; il conservait toute sa connaissance, mais il lui était impossible de parler. A la suite de cette attaque, sa parole resta embarrassée, et il survint un grand désordre dans les fonctions intellectuelles. Dans ses conceptions délirantes, il se plaignait d'être persécuté, d'être en butte à des machinations secrètes; il croyait voir des fantômes, des êtres mystérieux, entendre des voix qui le ridiculisaient, des pulsations nocturnes; parfois il devenait menaçant et difficile à soigner.

A cinquante-trois ans, il est placé à Charenton, et déjà on avait tenté de le soigner dans une maison de santé particulière : son délire partiel et ses hallucinations étaient alors très-actifs. Souvent il ne dormait pas et cherchait à se lever la nuit; le jour il était ombrageux et parlait presque constamment seul. Des applications de sangsues, l'usage des bains prolongés firent tomber l'exaltation, mais les idées de défiance persistèrent ainsi que la gêne qui s'était établie dans la prononciation.

Pendant environ dix-sept ans, le type du délire est resté à peu près le même, seulement les progrès de l'âge ont amené un affaiblissement notable des principales facultés intellectuelles. D'habitude, M. Alcide se montrait poli et docile; il veillait au soin de sa personne, consacrait quelques heures à la lecture, à faire de l'exercice, mais en général la portée de ses conceptions était très-restreinte. Il ne parlait de ses anciennes hallucinations qu'autant qu'on lui en rappelait le souvenir.

La parole avait cessé d'être embarrassée, tous les actes musculaires s'exécutaient sans difficulté.

Le 22 mars, M. Alcide était sur le point de quitter l'infirmerie où il avait été retenu depuis quelques jours par un commencement de pneumonie; il avait déjeuné avec appétit vers les onze

heures et demie, lorsqu'il crut ressentir un peu de malaise. Bientôt il est pris de vertiges, de tintements d'oreilles, d'une sensation de pesanteur aux tempes, au front, et il tombe affaissé dans son fauteuil : nausées, efforts de vomissements.

Presque tout de suite des matières alimentaires sont rejetées en assez grande abondance par la bouche ; la figure est pâle, la respiration suspirieuse, la voix à moitié éteinte. M. Alcide porte ses mains au front et répète en balbutiant : « Ma tête, ma tête ! soutenez ma tête ! » Râles muqueux dans toute l'étendue de la poitrine, hoquets répétés. Pouls accéléré, plein, résistant. Des sinapismes sont appliqués aux mollets ; on cherche à provoquer des évacuations alvines par l'introduction de lavements fortement purgatifs dans les intestins.

Au bout de trois heures, déglutition impossible, plaintes sourdes, sorte de grognement suspirieux et profond ; il paraît cependant comprendre les demandes qu'on lui adresse : selle copieuse, urine assez abondante.

Au bout de cinq heures, état voisin du coma, yeux fermés, bouche entr'ouverte, respiration pénible, bruyante, stertoreuse ; aphonie, sensibilité presque éteinte, tressaillements musculaires convulsifs dans les membres, pouls tendu et plein, organes génitaux flasques et pendants. (Application de vésicatoires aux cuisses et à la nuque.)

Vers les huit heures du soir, progrès rapides de l'agonie ; la vie se termine à une heure du matin, le 23 mars [1].

Autopsie cadavérique. — Taille élevée, front carré et très-bombé en avant. Os durs, épais, très-lourds.

Au moment où l'on cherche à diviser la dure-mère cérébrale du côté gauche, pour pénétrer dans la cavité arachnoïdienne correspondante, on sent la résistance d'un produit accidentel volumineux : on procède alors à la dissection avec un soin tout particulier.

On finit par constater la présence d'une sorte de poche kysteuse entre l'arachnoïde viscérale et l'arachnoïde pariétale.

Par sa face inférieure, qui est entièrement libre, ce kyste comprime l'hémisphère gauche. Par sa face supérieure, il est greffé, dans une étendue d'un centimètre seulement, sur le feuillet parié-

[1] Ces derniers renseignements ont été recueillis par M. Linas, interne de la division des hommes, qui a pratiqué aussi l'autopsie cadavérique en notre présence

tal de la dure-mère correspondante; il ne fait que toucher à ce feuillet par les autres points de sa surface. Sa longueur est de onze centimètres, sa largeur de cinq.

Vis-à-vis le point de son implantation, la dure-mère est comme variqueuse extérieurement, et toute couverte d'arborisations vasculaires d'un calibre énorme; tous ces vaisseaux sont encore gorgés de sang.

Le kyste est ouvert : ses parois sont solides, d'un aspect fibreux et parcourues par des tubes vasculaires anciens, ramifiés, remplis de sang comme le sont les vaisseaux qui servent à une circulation active.

La cavité de ce kyste contient, dans sa partie déclive, une sorte de magma verdâtre qu'on prend à l'œil nu pour un ancien dépôt de sang coagulé et altéré.

La partie la plus voisine de la dure-mère contient une certaine quantité de sang liquide ou en voie de coagulation.

La pie-mère, au-dessous du kyste, est mince; sur tout le reste de l'hémisphère gauche, elle est fortement congestionnée par du sang qui distend ses moindres capillaires : elle n'adhère point aux circonvolutions du cerveau; il existe aussi dans sa trame une certaine quantité de sérosité à l'état d'infiltration.

La cavité arachnoïdienne droite ne contient aucun produit accidentel.

La pie-mère cérébrale qui recouvre le lobe cérébral droit est injectée; ses vaisseaux sont roides, terreux, cassants; son réseau celluleux contient de la sérosité; elle se détache sans difficulté des circonvolutions.

La substance cérébrale des deux hémisphères contient de nombreux conduits vasculaires; ces petits tubes sont pour la plupart dilatés et encore remplis de sang liquide.

On aperçoit en outre, sur le relief d'une circonvolution du lobule moyen droit, une tache jaunâtre que l'on incise; on tombe sur un foyer mollasse de trois millimètres de large et de deux de profondeur; ce foyer est constitué par de la sérosité teinte d'hématosine, par des globules sanguins émaciés, et par des tronçons de fibres cérébrales; cette lésion remonte à une date ancienne.

Lorsque la tente du cervelet a été incisée, on aperçoit à droite,

entre le feuillet viscéral de l'arachnoïde cérébelleuse et la pie-mère, mais surtout entre cette dernière membrane et la face supérieure du lobule cérébelleux droit, une large suffusion sanguine. Une partie de ce sang s'est fait jour à travers une fente qui se voit sur le cervelet.

Une incision est pratiquée avec précaution sur cet hémisphère : on met à découvert un vaste dépôt de sang à peine coagulé.

Du sang extravasé traverse la ligne médiane et forme aussi des traînées très-marquées au sein du lobe cérébelleux gauche; mais sur ce point la structure du cervelet est bien moins endommagée qu'à droite.

Quelques caillots sanguins se laissent voir jusque dans l'entonnoir du *calamus scriptorius;* on en aperçoit aussi dans la cavité du troisième ventricule et jusque dans celle du ventricule latéral droit.

Les viscères thoraciques sont à l'état normal ainsi que les organes contenus dans la cavité abdominale.

Études microscopiques. — Nous étudions au microscope la fibrine coagulée et encore ruisselante de sang. Elle n'offre que des myriades de globules sanguins, de l'hématosine de couleur framboisée et une trame molle et amorphe.

La substance cérébrale lacérée contient en outre des filaments vasculaires rougis par l'hématosine, des fibres nerveuses isolées et des parcelles de substance cérébrale grumeleuses; mais les globules et la matière colorante du sang tiennent une place considérable dans toutes les préparations que nous répétons jusqu'à vingt fois. Les corpuscules de l'élément nerveux s'y voient aussi à l'état d'isolement, mais souvent masqués par les éléments du sang.

La coagulation récente du grand kyste trouvé sur l'arachnoïde est formée de fibrine amorphe et de globules sanguins à l'état frais. Les dépôts anciens sont formés de cellules à queue longues comme de petits grains d'avoine, de globules sanguins très-aplatis, de fibres grisâtres de nature celluleuse, d'une concrétion pisiforme d'un aspect calcaire.

I. M. Alcide était déjà en proie à des idées délirantes depuis quelques années, lorsqu'il éprouva tout à coup, vers l'âge de cinquante ans, des symptômes de *compression cérébrale;* ces accidents

se dissipèrent vite, mais ils furent suivis d'une recrudescence dans les troubles intellectuels, qui se trouvèrent compliqués pendant une longue période de symptômes de gêne dans la prononciation. On se figura alors que M. Alcide devait être atteint d'un commencement de périencéphalite chronique diffuse, et ce ne fut pas sans quelque surprise qu'on vit la paralysie de la langue se dissiper complétement au fur et à mesure que M. Alcide avança en âge: cependant la disparition de l'embarras de la langue s'explique facilement aujourd'hui, car l'autopsie a démontré qu'il devait tenir, non à l'influence d'une phlegmasie chronique diffuse, mais à l'influence du petit foyer inflammatoire qui siégeait dans l'hémisphère cérébral droit et qui avait fini par se cicatriser : les faits de ce genre sont loin d'être rares; il faut donc qu'on retienne bien que tous les cas de folie avec lésion des fonctions du mouvement ne comportent pas nécessairement la même gravité dans le pronostic.

II. Il est vraisemblable que la formation du grand kyste fibreux qui tirait sa nourriture du feuillet arachnoïdien pariétal gauche, et qui avait le volume d'un rein, datait de la même époque que le petit foyer morbide dont il vient d'être question, car ce kyste ne pouvait être que très-ancien, et les méninges s'associent souvent, comme chacun sait et comme nous en aurons une nouvelle preuve tout à l'heure, aux fluxions qui s'accomplissent dans la substance cérébrale.

III. Les amas de globules sanguins altérés et les restes de tampons fibrineux amorphes qu'il recélait encore dans sa partie déclive annonçaient qu'il avait dû contenir à une certaine époque de volumineux caillots de sang : on peut donc supposer qu'il avait pu se former dans le principe autour d'un vaste épanchement sanguin.

IV. Mais le sang encore liquide qui a été trouvé à la surface des anciens dépôts fibrineux, et qui sortait évidemment des vaisseaux propres du kyste dont nous continuons à nous occuper, avait dû être versé en cet endroit au moment où l'hémorrhagie cérébelleuse qui avait causé la mort s'était déclarée, car on a vu que les vaisseaux de la dure-mère étaient encore dans un état de turgescence remarquable, vis-à-vis de ce kyste, au moment de l'autopsie.

V. Quant à la substance nerveuse qui avait été lacérée par l'effusion du sang, elle ne contenait encore dans l'interstice de ses fibres primitives que des globules sanguins et que des produits fibrineux liquides; il en était de même du *caillot*, où aucun élément granuleux n'avait encore commencé à se montrer : il faut conclure de ce résultat que la rupture des capillaires s'était effectuée chez M. Alcide, ainsi que chez madame Adolphine, pendant la période fluxionnaire de l'encéphalite locale.

CENT SOIXANTE-CINQUIÈME OBSERVATION. — Manie aiguë pendant quelques années. — Commencement de démence sans affaiblissement des mouvements volontaires. A soixante-six ans, mort subite occasionnée par une double hémorrhagie du cervelet.

Mademoiselle Victoire, âgée de soixante-six ans, ancienne religieuse, est petite, mal conformée et sujette à des accès d'oppression. Un accès de manie dont elle fut atteinte à l'âge d'environ quarante-six ans la fit placer dans la maison de Charenton où elle a constamment habité depuis lors. Pendant la période aiguë de son délire, elle parlait beaucoup, se livrait à des actes déraisonnables, tenait des propos licencieux et annonçait par l'expression de ses regards une tendance à l'érotomanie. Sous l'influence du traitement et des soins qui lui furent administrés, l'exaltation intellectuelle fut calmée pour quelques mois, mais une rechute eut promptement lieu, et jusqu'à quarante-neuf ans les intervalles lucides et les rechutes se succédèrent avec une certaine régularité.

A cinquante ans, elle rentre définitivement dans ses habitudes de calme et recommence à s'adonner aux pratiques de la dévotion; on lui accorde dans le cercle de l'établissement une liberté assez étendue dont elle n'abuse jamais; elle arrive à la vieillesse sans manifester le désir d'échanger sa position contre un genre de vie plus agréable et moins uniforme.

A soixante-deux ans, elle continue à être raisonnable, mais la tournure de sa conversation et de ses idées dénote un grand affaiblissement des principaux ressorts de l'intelligence. Elle parle beaucoup, aime à changer de place, à se mettre en évidence, et raconte vingt fois la même chose sans se douter de ses répétitions. Sans cesse à la piste de tout ce qui se peut dire ou faire dans son voisinage, elle va d'une chambre à l'autre pour colporter ou pour

apprendre quelques nouvelles plus ou moins insignifiantes. Souvent elle se plaint de dyspnée; à trois ou quatre reprises, elle a même rejeté par la bouche une assez grande quantité de sang qui paraît avoir été exhalé sur la surface des bronches. Les fonctions digestives continuent à s'exercer régulièrement; tous les mouvements sont libres; l'embonpoint est médiocre, le visage plutôt pâle que congestionné.

A soixante-cinq ans dix mois, par un jour assez chaud, une sorte d'éblouissement suivi de perte de connaissance qu'éprouva cette malade attira un instant sur elle l'attention des médecins. Il fut constaté qu'une sorte d'hébétude momentanée avait été la conséquence de cet accident qui se renouvela encore sous les mêmes formes au bout de dix jours.

Deux mois se sont écoulés depuis la dernière *attaque*, on n'a cru devoir exiger aucune réforme dans la manière de vivre de mademoiselle Victoire. Un matin qu'elle a paru plus causeuse et plus animée que de coutume, elle se trouve mal en revenant de la chapelle; bien qu'on s'efforce de la soutenir, en la soulevant par les deux bras, elle ne peut pas franchir une seule marche de l'escalier et on est contraint de la porter sur son lit.

Pendant qu'on cherche à la déshabiller, elle reste plongée dans une sorte de somnolence accompagnée de ronflement; la douleur provoquée par le pincement de la peau la tire pourtant de cet état et elle paraît encore voir et entendre. L'intelligence est en partie conservée, car la malade craint de salir le bonnet blanc qu'elle avait mis pour se rendre à la chapelle; elle parvient même à porter ses mains à la tête pour ôter cette coiffure. Sous l'influence d'une aspersion d'eau froide et de frictions rubéfiantes qui sont aussitôt pratiquées sur les extrémités inférieures, la respiration semble vouloir se relever et la physionomie reprendre son expression ordinaire; mais cette lueur de mieux ne tarda pas à s'éclipser: en un clin d'œil une pâleur livide se répand sur la face, les quatre membres, devenus complétement immobiles et insensibles, se laissent soulever et déplacer comme s'ils appartenaient à un cadavre. C'est à peine si on sent les battements artériels et les battements du cœur; le sang refuse de couler par une large incision qu'on vient de pratiquer sur une des principales veines du bras; l'application de l'eau bouillante n'excite qu'un tressaillement automati-

que ; la mort survient en moins d'un quart d'heure sans qu'on ait obtenu, en dernier lieu, le moindre signe d'intelligence et de sensibilité morale.

Autopsie cadavérique. — Pâleur générale de la peau ; déviation de la colonne vertébrale qui forme plusieurs courbures.

Épaisseur moyenne des os du crâne qui sont fortement teints en rouge par la matière colorante du sang.

Injection et coloration rouge de la dure-mère et de la pie-mère ; nulle apparence de soudure entre la face interne de cette dernière membrane et les circonvolutions cérébrales.

Les deux lobes du cerveau sont coupés soigneusement et par tranches ; les deux substances de cet organe se trouvent comme gorgées de sang ; chaque tranche que l'on soumet à une légère pression est aussitôt couverte par le suintement de nombreuses gouttelettes sanguines : la consistance de la substance nerveuse n'est pas altérée.

Il existe dans le centre du corps strié gauche deux petites cavités de peu d'étendue et bien consolidées ; un foyer plus petit rempli de sang liquide se voit encore dans le voisinage de ces anciens foyers.

Un énorme caillot de sang remplit toute la cavité du ventricule cérébelleux ; les deux lobules du cervelet sont comme triturés, et la substance nerveuse de cet organe est partout mélangée avec la matière de l'épanchement sanguin.

La protubérance annulaire et la moelle allongée ne participent pas à la désorganisation du cervelet.

Le ventricule gauche du cœur est hypertrophié à un degré moyen ; les plèvres et les poumons ne sont le siége d'aucun désordre appréciable.

Il n'existe aucune trace d'altération du côté du foie, du canal alimentaire et des autres organes abdominaux.

I. La promptitude avec laquelle les phénomènes apoplectiques se sont manifestés sur cette ancienne religieuse nous porte à supposer que la rupture des capillaires sanguins avait encore dû s'effectuer dans cette circonstance, pendant la période fluxionnaire du travail morbide qui avait envahi les capillaires du cervelet : l'état de réplétion où l'on a trouvé, chez mademoiselle Victoire, les vais-

seaux de la dure-mère, les tubes vasculaires de la pie-mère cérébrale, les petits vaisseaux qui se rencontrent dans la substance corticale comme dans la substance médullaire des deux hémisphères cérébraux, indique toutefois que tous ces petits conduits avaient dû participer à un certain degré à l'état pathologique du cervelet.

II. La terminaison funeste a dû être accélérée dans cette circonstance et par l'accumulation du sang dans le quatrième ventricule et par l'état de turgescence de tous les capillaires encéphaliques.

III. Les deux petites cicatrices du corps strié gauche avaient dû prendre naissance au sein de petites extravasations sanguines; la plus ancienne de ces extravasations devait dater de soixante jours, la plus récente de cinquante. Le petit foyer qui contenait encore une gouttelette de sang et qui confinait à ces deux cicatrices avait dû se former à une date récente et au même moment que les foyers du cervelet.

IV. Les sinuosités de l'aorte thoracique et l'hypertrophie du ventricule gauche du cœur avaient pu contribuer dans ce cas à rendre la circulation cérébrale plus active; mais la localisation de la maladie dans les parois des vaisseaux cérébelleux a dû tenir à une cause dont l'essence reste à pénétrer et à déterminer.

CENT SOIXANTE-SIXIÈME OBSERVATION. — Alternatives prolongées de manie et de tristesse; à la longue, persistance du calme et de la démence; hémiplégie subite à gauche et mort après quatorze heures d'un état comateux. — Destruction de l'hémisphère cérébral droit par un épanchement sanguin.

M. Jean-Baptiste, âgé de cinquante-trois ans, né à Paris, ancien compagnon en orfévrerie, a été affecté d'aliénation mentale dès l'âge de dix-neuf ans. Son délire fut tout de suite caractérisé par des alternatives de mélancolie ou d'exaltation. Pendant la période de violence, on le maintenait d'abord en l'attachant par les membres et en l'enfermant dans sa chambre, mais il survint un paroxysme furieux qui obligea le commissaire de police de son quartier à le faire transporter à l'Hôtel-Dieu de Paris. Là, on lui fit des saignées aux jugulaires et aux bras, mais il ne fut point assez heureux pour recouvrer son bon sens, et fut transféré à Bicêtre.

Après quelques mois de séjour dans ce dernier hôpital, son père,

qui le voyait calme et taciturne, obtint de le ramener à son domicile. Un peu plus tard, on le crut même entièrement rétabli, et il fut incorporé dans un régiment de ligne comme conscrit de la République. A peine avait-il eu le temps de rejoindre sa compagnie, sur les bords du Rhin, qu'il donna de nouveaux signes de folie. Conduit à l'hôpital militaire de Strasbourg, il se livra à beaucoup d'actions extravagantes et fut aussitôt réformé. Son père l'ayant de nouveau réclamé, il revint à Paris, et séjourna successivement dans différents pensionnats où l'affaiblissement commençant de son intelligence permit de le garder assez longtemps. En 1807, il fut interdit et confié aux soins de M. Royer-Collard. A cette époque, l'excitation maniaque s'était ravivée, et on put le soumettre à un plan de traitement régulier. Le 15 octobre 1809, il fut trouvé assez calme et assez raisonnable pour être rendu aux habitudes de la vie commune et pour reprendre ses anciens travaux, mais il fut presque aussitôt démontré qu'il n'était capable d'aucune application, et il vécut dans le désœuvrement.

En 1813, il fut replacé dans l'établissement de Charenton; une scène de violence l'avait fait renvoyer d'une pension bourgeoise où on le supportait d'habitude tant qu'il était docile. L'excitation, loin de persister dans son nouveau séjour, fit place à des idées fixes qui le portèrent à refuser les aliments; mais bientôt il put fréquenter les jardins et travailler avec les infirmiers.

De 1814 à 1830, il resta à peu près constamment doux et traitable. Sa santé physique ne laissait rien à désirer; ses habitudes étaient régulières et toutes ses facultés mentales affaiblies. Il jouissait d'une liberté complète dans tous ses mouvements et ne réclamait plus pour ainsi dire aucune surveillance, habitué qu'il était à se conformer à la volonté des autres et à se trouver satisfait des moindres marques de faveur.

Le 10 juin 1830, il se leva comme de coutume à cinq heures du matin; la veille, il avait mangé, agi, travaillé comme à son ordinaire, sans donner le moindre indice de malaise ou de souffrance. Tout à coup, comme il achevait de se vêtir, il fut renversé de toute sa hauteur et porté sur son lit dans un état qui ressemblait presque à la mort.

On aurait dit d'un homme assoupi. Le bras gauche et la jambe correspondante étaient insensibles et frappés d'immobilité. La

langue, tirée hors de la bouche, était poussée du côté hémiplégique. La paupière gauche recouvrait l'œil gauche tiré du côté du nez. Toute la joue de ce côté est flasque; celle du côté droit se contracte au contraire par le toucher, ainsi que la paupière droite.

La faculté de l'ouïe est conservée; il parvient même à répondre passablement juste à mes principales questions. Il peut déplacer la jambe et le bras du côté droit. Il se sert de la main qui est libre pour soulever sa main gauche. La sensibilité ne paraît pas intéressée dans les téguments des membres non paralysés; les efforts de déglutition sont pénibles et suivis de craquements des arcades dentaires. Une vaste évacuation sanguine est pratiquée: on entoure les pieds de cataplasmes sinapisés, on fait avaler une boisson légèrement émétisée : il ne survient aucune amélioration sous l'influence de ce traitement, et M. Jean-Baptiste succombe au bout de quatorze heures sans avoir présenté d'autres symptômes que ceux que je viens d'exposer.

Autopsie cadavérique. — Embonpoint très-prononcé, figure grande, fraîche, à peine altérée dans sa carnation.

Injection du cuir chevelu, dimensions très-spacieuses de toute la boîte crânienne, os du crâne épais de près de huit millimètres et contenant beaucoup de sang dans leur intérieur.

La dure-mère est pénétrée par du sang liquide; des gouttelettes nombreuses viennent recouvrir cette membrane fibreuse au fur et à mesure qu'on s'efforce de la déterger.

A droite, une ossification semi-lunaire, longue de vingt-quatre millimètres, large de six millimètres, fait saillie entre la face interne de la dure-mère et le feuillet arachnoïdien pariétal; cette production est comme enchâssée à la place où elle a pris naissance.

L'arachnoïde viscérale et la pie-mère réunies paraissent sèches, tendues, luisantes; leur coloration tire sur le rouge brun, comme celle du sang veineux. Elles se séparent partout facilement des circonvolutions encéphaliques.

Lorsqu'on a placé la masse cérébrale sur sa face convexe et de manière à pouvoir enlever commodément la pie-mère qui recouvre toute la base des hémisphères cérébraux, on aperçoit bientôt à la surface du pédicule cérébral droit une sorte de tache ecchymotique. En pratiquant une incision sur ce point, on met à découvert un

commencement de foyer hémorrhagique, et il est facile de s'assurer, en continuant à effectuer de nouvelles coupes dans l'épaisseur de l'hémisphère droit, que la désorganisation de la substance cérébrale s'étend très-loin du pédoncule du cerveau. En effet, le pilier droit de la voûte, la couche optique droite et le corps strié droit sont comme déchiquetés, comme éraillés, et un caillot de sang dont le poids est évalué à plus de cent grammes, se trouve maintenant logé dans l'épaisseur de la substance blanche du centre ovale droit. Un second caillot de sang remplit la cavité du ventricule latéral droit : on aperçoit partout dans l'interstice des fibres cérébrales désunies, soit des globules sanguins infiltrés, soit des liquides rougis par la matière colorante du sang; des parcelles de substance cérébrale lacérée se trouvent même mêlées çà et là aux produits fibrineux coagulés.

L'hémisphère cérébral gauche est jugé parfaitement sain : il ne pèche par aucun excès de coloration.

Il en est de même du cervelet, de la protubérance annulaire et du prolongement rachidien qui a été examiné avec le plus grand soin.

Le cœur ne s'éloigne point de l'état normal; les poumons et les viscères abdominaux sont exempts d'altération.

I. Cet aliéné paraissant jouir d'un équilibre de santé parfait quelques instants encore avant la manifestation des accidents cérébraux qui ont précédé sa mort, j'ai cru devoir placer ce fait dans la catégorie de ceux où la rupture des capillaires sanguins paraît avoir eu lieu pendant la période congestive du travail inflammatoire; mais, pour justifier complétement ce rapprochement, il aurait fallu constater l'absence des produits granuleux dans l'espèce de *magma* qui représentait dans ce cas la substance du lobe cérébral désorganisé.

II. Beaucoup de sang s'était encore accumulé chez ce malade dans les vaisseaux du cuir chevelu, dans les vaisseaux de la dure-mère et dans ceux de la pie-mère cérébrale; mais le cervelet et l'hémisphère cérébral gauche ne participaient point à cet état de réplétion vasculaire : c'est donc sur le corps strié droit, sur la couche optique droite et sur le pilier correspondant de la voûte que la maladie semblait avoir concentré surtout toute la puissance de son action congestive.

III. La promptitude de la mort est du reste justifiée dans cette circonstance par l'intensité des désordres que l'effusion du sang avait entraînés dans la structure de la substance cérébrale, et c'est aussi la gravité de ces altérations qui avait rendu inutiles tous les efforts de traitement auquel on avait cru devoir recourir.

CENT SOIXANTE-SEPTIÈME OBSERVATION. — Pendant un grand nombre d'années, bizarrerie dans le caractère, défaut de tenue dans les idées et dans les actions; de quarante à soixante ans, dérangement de plus en plus marqué dans les fonctions morales et intellectuelles; à soixante-huit ans, perte subite de connaissance avec hémiplégie à droite; bientôt après, état complet de coma, et mort au bout de quinze heures. — Coagulations fibrineuses dans le ventricule latéral gauche, destruction de toute la paroi inférieure de ce même ventricule par une extravasation abondante de sang.

Mademoiselle Adélaïde, âgée de soixante-huit ans, née à Arras, appartient à une classe aisée de la société, à une famille qui n'a rien négligé pour son éducation; mais elle a manifesté dès l'enfance une indépendance de caractère qu'on a vainement cherché à réprimer. Petite et difforme, douée d'un esprit incisif et mordant, d'une physionomie sarcastique, elle n'a jamais voulu se soumettre aux bienséances qu'impose le commerce de la société et a toujours pris plaisir à se singulariser par l'originalité de ses saillies, la bizarrerie calculée de sa mise, de ses allures et de ses reparties. Son frère, qui prend le titre d'homme de lettres et qui écrit d'ailleurs avec une grande facilité, se livre aussi, lui, par moments, à des actions tellement excentriques, qu'on pourrait le croire tout à fait en dehors de ses habitudes de raison.

Vers l'âge de quarante ans, les travers d'esprit de mademoiselle Adélaïde constituent presque une véritable aliénation : cette fille est devenue encore plus excitable, plus acerbe, plus querelleuse que par le passé; elle ne peut plus s'astreindre à aucune régularité dans ses habitudes, et passe la plus grande partie de son temps à parcourir les églises, les promenades, les rues, tous les lieux où elle espère trouver un aliment pour sa curiosité. Souvent elle se mêle aux groupes des oisifs qu'elle amuse par sa verve et par ses bons mots; elle n'est jamais plus heureuse que lorsqu'elle est parvenue à ameuter les enfants qui lui forment ensuite un cortége bruyant en l'accompagnant sur la voie publique. L'autorité, que la répétition de pareilles scènes de désordre ne laisse pas de mécontenter, ne prend aucune mesure pour y mettre un terme.

A soixante ans environ, mademoiselle Adélaïde se décide à quitter sa ville natale pour venir habiter à Paris avec la famille de son neveu : tous les efforts que l'on tente pour introduire une réforme dans sa manière de vivre ne font que l'irriter, que la rendre de plus en plus intraitable. Bref, elle continue à partager son temps entre la bouffonnerie et les pratiques d'une dévotion ridicule, et, dès qu'on l'oblige à rester pendant quelques secondes dans le cercle de sa famille, elle ne peut pas résister au besoin de quereller les domestiques, de tourmenter les enfants, de pousser à bout la patience des mères et des maris. Un jour qu'elle a maltraité sa petite-nièce, elle est enlevée de son domicile et amenée à Charenton.

Cette mesure de rigueur ne paraît ni la surprendre ni la contrarier. A peine est-elle installée dans les quartiers, qu'elle se met à reconnaître le monde au milieu duquel elle se trouve maintenant appelée à vivre, à rechercher comme à la piste les malades dont l'humeur railleuse, la gaieté et les saillies semblent convenir à ses propres inclinations, et bientôt elle s'estime heureuse d'être séquestrée dans un pareil asile.

Une période de sept années n'apporte pour ainsi dire aucun changement aux dispositions dont nous venons de donner un aperçu; quelquefois seulement les saillies de mademoiselle Adélaïde dégénéraient en invectives, ses plaisanteries en actes de méchanceté ou de violence, et on était obligé de recourir aux consignes et à l'usage des bains prolongés pour mettre un frein à l'insubordination de cette singulière malade.

Sa santé physique était rarement troublée; mais les battements de son cœur étaient parfois tumultueux, ses inspirations accompagnées d'une sensation d'étouffement et de malaise. Ces accidents n'empêchaient point mademoiselle Adélaïde d'aller d'une chambre à l'autre, de fréquenter la chapelle, les jardins, de prendre part à toutes les récréations qu'on s'applique à ménager à certaines classes d'aliénés; seulement, pendant les mois d'hiver, elle se plaignait de difficulté à respirer.

Vers la fin de la soixante-huitième année, au milieu de la nuit, en janvier 1833, cette demoiselle est atteinte tout d'un coup d'une attaque d'apoplexie. L'élève qui lui donne les premiers soins parvient à réveiller des mouvements dans le côté gauche du corps,

mais tout le côté droit est frappé d'insensibilité et d'immobilité : état comateux, embarras de la respiration. L'ouverture des veines ne procure qu'un écoulement insignifiant de sang ; des cataplasmes révulsifs ne rappellent nullement cette malade à la connaissance, et la mort s'accomplit au bout de quinze heures.

AUTOPSIE CADAVÉRIQUE. — Les os du crâne n'offrent qu'une épaisseur moyenne, mais ils sont le siége d'une injection, d'une coloration très-prononcées.

Les cavités de l'arachnoïde cérébrale sont comme desséchées, sans aucune trace d'humidité, d'exhalation séreuse.

La pie-mère se détache sans difficulté, à droite comme à gauche, de toutes les circonvolutions cérébrales : les tubes capillaires qui font partie de sa trame sont considérablement injectés.

La substance grise de la périphérie du cerveau est colorée en rose, la substance fibreuse sous-jacente est très-vasculaire, et les nombreux capillaires qui s'y distribuent sont remplis de sang liquide : la consistance du tissu nerveux ne s'éloigne pas sensiblement de l'état normal.

Les coupes que l'on pratique peu à peu dans l'épaisseur de chaque hémisphère cérébral permettent d'examiner les deux centres ovales, et d'arriver jusqu'à la cavité des deux ventricules latéraux ; le ventricule droit ne présente rien de particulier, mais il s'échappe du ventricule gauche d'énormes caillots de sang frais et beaucoup de sang liquide.

En lavant avec précaution cette partie de l'encéphale, on constate que toute la paroi inférieure et déclive du ventricule gauche est comme déchiquetée, et que la substance nerveuse y est comme malaxée avec des grumeaux de sang coagulé. Les parties qui conservent leur forme ordinaire dans le voisinage du foyer sont comme infiltrées par la matière colorante et par les corpuscules du sang. Plusieurs parcelles de matière cérébrale sont détachées sous forme de plaques et disséminées dans le vide qui s'est opéré au sein de la substance nerveuse désorganisée.

Toutes les autres parties de la masse encéphalique ont été épargnées : elles ne donnent lieu à aucune observation.

Le cœur est mou, chargé de graisse volumineux. Ses cavités sont toutes dilatées, mais la substance charnue des deux ventricules est épaissie et sensiblement hypertrophiée.

Des productions pseudo-membraneuses formées de très-ancienne date sont interposées entre les deux plèvres costales, à droite comme à gauche.

Le parenchyme pulmonaire est fortement congestionné et dans un état qui rappelle un commencement d'hépatisation aiguë.

La membrane muqueuse des bronches est partout rouge, épaissie, boursouflée, couverte d'une couche épaisse de mucus. La compression fait ressortir un liquide pareil des moindres ramifications bronchiques.

Les organes contenus dans l'abdomen sont sains.

I. La manière subite dont cette aliénée a encore été atteinte m'a porté à supposer que sa maladie n'était aussi vraisemblablement qu'à la période congestive, lorsque les capillaires du cerveau se sont brisés, et ce motif m'a décidé à placer ce fait à côté de celui de M. Jean-Baptiste.

II. La rupture des capillaires avait eu lieu chez mademoiselle Adélaïde, vers la paroi inférieure et postérieure du ventricule gauche, tandis qu'elle s'était effectuée à droite chez M. Jean-Baptiste; mais la promptitude de l'issue funeste avait été à peu près la même dans l'un comme dans l'autre cas,

III. Les prodromes avaient fait défaut chez le premier comme chez le second de ces individus; la paralysie avait également épargné dans ces deux cas les membres correspondants au côté du corps où le foyer morbide avait pris naissance; mais mademoiselle Adélaïde était atteinte de rachitisme, affectée d'une bronchite chronique, d'une hypertrophie du cœur et toutes ces circonstances défavorables, qui n'existaient pas chez M. Jean-Baptiste, avaient pu contribuer à faire naître l'état congestif de son cerveau : il reste toutefois à expliquer pourquoi dans les deux cas la localisation de la maladie s'était accomplie dans une région de la masse encéphalique plutôt que dans une autre région de la substance nerveuse.

DEUXIÈME SÉRIE

DES CAS OU LA MORT EST SURVENUE DANS L'ESPACE D'UN PETIT NOMBRE D'HEURES ET OU LA SUBSTANCE CÉRÉBRALE A ÉTÉ TROUVÉE NOTABLEMENT RAMOLLIE.

CENT SOIXANTE-HUITIÈME OBSERVATION. — Pendant plus de dix-sept ans, délire mélancolique qui se manifeste par accès et qui finit par ne plus offrir que des rémittences incom-

plètes; à soixante-quatre ans, attaque d'apoplexie avec hémiplégie à gauche; mort au bout de trente-deux heures. — Dépôt sanguin au sein de l'hémisphère cérébral droit, ramollisement des parois du foyer où le sang s'est accumulé sous la forme de caillots; — suffusions sanguines au-dessous de la pie-mère sur la convexité de l'hémisphère cérébral gauche; dépôt de sang dans le ventricule latéral gauche; ancienne cicatrice celluleuse au sein de l'élément nerveux, en dehors du corps strié. — Études microscopiques.

Mademoiselle Virginie, âgée de soixante-quatre ans, a reçu une bonne éducation; elle est grande, pâle et maigre plutôt que grasse. Son caractère est réservé et timide; elle a été dès l'enfance jalouse de ses frères, envieuse des moindres avantages qu'elle remarquait chez les autres. A la naissance de son plus jeune frère, elle ne put dissimuler son chagrin et son dépit, et on fut obligé de l'éloigner pendant quelque temps de l'habitation de son père.

A l'âge de quarante-sept ans, elle a eu une première atteinte de mélancolie; elle était alors en proie à une tristesse maladive; elle répétait souvent qu'on avait une mauvaise opinion de sa personne, qu'on la considérait comme une imbécile, qu'on cherchait à l'humilier et à la vexer. Elle se croyait entourée d'ennemis et était obsédée par des hallucinations de l'ouïe; elle se montrait emportée et colère lorsqu'on cherchait à lui persuader par le raisonnement que personne ne lui en voulait et que ses oreilles la trompaient : cet accès ne dura qu'une année.

A quarante-neuf ans, mademoiselle Virginie perd sa mère et recommence presque aussitôt à déraisonner. Tantôt elle aperçoit la Vierge qui lui annonce que sa mère est maintenant dans le ciel; tantôt elle croit voir celle qu'elle regrette assise parmi les bienheureux, tantôt elle se dit inspirée et favorisée de Dieu. Dans certains moments, elle se figure néanmoins que la Vierge l'accuse d'avoir fait périr sa propre mère, et elle menace alors de se tuer afin de débarrasser, dit-elle, ses parents et ses amis de la présence d'une fille qu'ils ne peuvent considérer que comme dénaturée. Mademoiselle Virginie est traitée dans différentes maisons de santé; mais, comme son état mental est loin de s'améliorer, on prend le parti de la faire admettre à Charenton, où elle entre vers l'âge de cinquante ans.

A cette époque, elle se croit en butte à des persécutions incessantes; elle répète souvent qu'on la méprise, qu'on la considère comme une imbécile, comme une personne dégradée; elle refuse

parfois de manger, prétendant qu'on mêle des excréments à sa nourriture; elle se croit menacée de tortures cruelles; le moindre bruit la fait frissonner; elle s'attend à être écorchée, coupée par morceaux, et à être ensuite brûlée : ses hallucinations sont des plus variées et des plus actives; elle sent autour d'elle des odeurs de pourriture; elle entend des hommes entrer dans son appartement; elle affirme que plusieurs hommes ont commis sur elle des actes de brutalité, qu'elle porte un enfant dans son sein, qu'on veut ajouter un nouvel outrage à tous les maux dont on l'accable. A la suite d'une médication très-active, ces idées délirantes disparaissent en grande partie, mais mademoiselle Virginie éprouve le besoin de vivre dans une sorte de retraite et de se tenir en garde contre toutes les préoccupations de la vie ordinaire.

A soixante-trois ans, mademoiselle Virginie est revenue chercher un gîte à Charenton; elle a pourtant cessé, depuis fort longtemps, de tenir aucun propos déraisonnable, mais elle se défie de son caractère, de sa timidité naturelle, et préfère le séjour d'une maison paisible à celui d'une famille où elle est obligée, dit-elle, de faire des frais pour répondre aux attentions et aux prévenances dont elle est sans cesse l'objet. Ses facultés mentales ne sont point affaiblies; elle est douce, polie, mais ombrageuse et peu communicative; elle accueille volontiers ses parents; elle ne prend jamais l'initiative pour leur écrire ou pour les demander; elle ne paraît pas s'ennuyer et emploie son temps soit à lire, soit à broder : son teint continue à être pâle; toutes ses fonctions physiques s'exécutent avec régularité.

A soixante-trois ans et onze mois, mademoiselle Virginie paraît depuis environ quinze jours plus confiante et plus gaie qu'à l'ordinaire, sa parole est plus animée que de coutume; elle met plus de recherche qu'autrefois dans le soin de sa toilette et de son appartement; elle se montre aussi plus exigeante et plus susceptible que par le passé envers ses inférieurs, mais elle se trouve plus heureuse et moins nulle que d'habitude.

Le 15 février, à la suite d'une nuit calme, elle est frappée d'apoplexie à sept heures et demie du matin.

Au moment de cet accident, la sensibilité et le mouvement se montrent abolis à gauche; la jambe gauche se montre cependant encore sensible à la douleur lorsqu'on la pince fortement.

Les membres du côté droit jouissent de toute leur mobilité et de toute leur sensibilité.

Mademoiselle Virginie a les yeux ouverts; elle n'a point perdu connaissance une seule seconde, peut comprendre les questions qu'on lui adresse, faire des efforts pour y répondre par quelques mots détachés. (Saignée, cataplasmes sinapisés, boissons purgatives.)

Le 16 février au matin, hémiplégie et insensibilité complète à gauche; affaiblissement du bras droit, articulation des sons impossible, intelligence très-obtuse, pouls fort, irrégulier, respiration très-difficile, un peu stertoreuse. (Lavement purgatif, deux cataplasmes sinapisés.)

La mort a lieu à quatre heures moins un quart de l'après-midi. L'agonie a été caractérisée par l'abolition de l'exercice intellectuel, avec pâleur de la face, occlusion des paupières, irrégularité du pouls, embarras considérable de la respiration.

Autopsie cadavérique. — La figure est pâle, le crâne d'une épaisseur moyenne, la face externe de la dure-mère cérébrale humectée de nombreuses gouttelettes de sang noir.

La cavité de l'arachnoïde est sèche, les circonvolutions des hémisphères cérébraux paraissent comme aplaties au-dessous de l'arachnoïde cérébrale.

Hémisphère cérébral droit. — La pie-mère, qui l'enveloppe de toute part, est d'une minceur remarquable; elle paraît surtout représentée par des capillaires d'une ténuité extrême, mais qui se sont injectés et qui se dessinent partout sous forme de filaments tortueux et rougeâtres. On aperçoit en outre, dans l'épaisseur de cette membrane, principalement sur la région convexe du lobule cérébral moyen plusieurs grosses veines remplies de sang noir.

Les incisions que l'on est d'abord à même de pratiquer dans l'épaisseur de plusieurs des circonvolutions de cet hémisphère ne laissent apercevoir qu'une substance saine et exempte d'injection; mais, quand le tranchant du scalpel a atteint la profondeur de trois centimètres à peu près, en s'enfonçant dans la direction du centre ovale, on découvre d'abord des couches de substance nerveuse fortement colorées par la matière colorante du sang, et bientôt on a sous les yeux le foyer d'un énorme épanchement sanguin.

En effet, toute la substance blanche qui forme le noyau central

de l'hémisphère droit se trouve maintenant convertie en une sorte de bouillie fortement teinte en rouge vif et mélangée avec du sang. La couche optique et le corps strié ont échappé à la désorganisation, mais la cloison ventriculaire a été rompue dans la plus grande partie de sa longueur, et tout le ventricule droit a été occupé par d'énormes caillots fibrineux à teinte brunâtre. Lorsqu'on lave avec précaution les parois du foyer hémorrhagique, on met en évidence une vaste surface molle, tomenteuse, fortement teinte par l'hématosine, mais où l'on aperçoit néanmoins des traînées vasculaires : l'altération que nous venons de décrire s'étend d'avant en arrière, depuis le centre du lobule antérieur jusqu'au centre du lobule postérieur.

Hémisphère cérébral gauche. — La pie-mère est couverte de larges suffusions sanguines au niveau de la région convexe du lobule moyen ; ses veines sont turgescentes sur cet emplacement.

La substance grise sous-jacente commence à prendre une teinte violacée dans l'épaisseur de cinq centimètres : partout ailleurs elle est saine.

Tout ce lobe est coupé avec soin ; il est jugé d'abord sain ; il ne pèche ni par un excès d'injection ni par un défaut de consistance, mais on découvre en dehors du corps strié un espace à teinte bistrée où la substance blanche paraît moins ferme que celle qui l'environne de toute part ; cet emplacement a dû contenir autrefois du sang extravasé. L'hémisphère que nous décrivons maintenant ne porte aucune trace d'hémorrhagie récente, mais la cloison qui sépare le ventricule latéral gauche du droit a été déchirée sur plus d'un point et une quantité de sang liquide, qu'on évalue à soixante grammes, a pu passer de droite à gauche : les parois du ventricule gauche sont d'ailleurs très-saines.

La pie-mère du cervelet est infiltrée de sang ; elle est en même temps sillonnée par de nombreuses veines turgescentes qui s'enfoncent jusque dans les sillons des deux hémisphères cérébelleux.

La substance grise du cervelet est colorée en violet, à sa superficie ; cet organe ne présente aucun autre changement dans son aspect.

La protubérance est à l'état normal.

Les plèvres, le cœur, les poumons, les organes digestifs sont exempts d'altération.

La surface de l'espace déchiqueté par l'hémorrhagie est immense : elle est représentée partout par de la substance nerveuse privée en partie de consistance et teinte en rouge par un dépôt de globules sanguins et d'hématosine. On peut à l'aide d'un linge humide enlever des couches de cette sorte de détritus, et l'on se trouve alors en présence d'une couche de substance blanche saine, mais teinte en rose.

Études microscopiques. — Les caillots hémorrhagiques sont mous, noirs, mêlés à des fibres nerveuses.

Sous la lentille grossissante, ces caillots fournissent d'une manière constante les produits suivants :

1° Des courants de sérosité mélangés à des nuages d'hématosine ;

2° Des globules du sang pâles, d'une petitesse remarquable;

3° Des granules moléculaires et des cellules granulées en voie de formation ;

4° Des débris de fibres cérébrales : ces fibres sont singulièrement minces et comme tortillées sur elle-mêmes.

La bouillie sanguinolente qu'on a détergée de la surface du cerveau déchiré est formée :

1° De globules de sang ;

2° De parcelles de fibres nerveuses;

3° De granules isolés ;

4° De granules qui commencent à se grouper par cinq, par sept, par neuf, et à se revêtir d'une enveloppe claire et mince. Ces disques ne sont pas très-répandus partout, mais avec de la patience on finit par en découvrir partout quelques-uns. Les veines de la substance blanche sont larges et plates : les capillaires sont en général difficiles à trouver.

On ne trouve aucune formation granuleuse dans la substance grise des circonvolutions qui correspondent à la plaque ecchymotique dont la pie-mère est devenue le siége vis-à-vis du lobule moyen gauche du cerveau: mais cette substance est comme teinte, à une profondeur de quatre millimètres, par un liquide rougeâtre qui a dû être fourni par les vaisseaux de la pie-mère.

On rencontre dans l'emplacement à teinte bistrée qui a été découvert sur ce même hémisphère cérébral, un peu en dehors du corps strié, de nombreux granules moléculaires, de nombreuses

sphères granulées à teinte brune, des troncs vasculaires incrustés de dépôts granulés et de longs chapelets à grains sphériques dont les grains sont de couleur bistrée et formés vraisemblablement d'hémato-cristalline. Les fibres de la substance blanche sont longues, ténues, bouclées et bien conservées dans cet ancien foyer morbide.

I. Dans ce fait, qui est des plus intéressants, les vaisseaux de la pie-mère étaient fortement congestionnés, tant sur les deux moitiés du cerveau que sur le cervelet, et même de vastes suffusions sanguines recouvraient et sur le lobule moyen gauche du cerveau et sur les deux hémisphères cérébelleux des espaces assez considérables : le sang s'était donc porté en abondance et en même temps sur cette malade vers un très-grand nombre de conduits vasculaires distincts.

II. Mademoiselle Virginie n'avait survécu que trente-deux heures à l'attaque d'apoplexie qui avait entraîné aussitôt chez elle la paralysie du côté gauche du corps ; la substance cérébrale qui se trouvait en rapport avec les éléments du sang extravasé, et qui occupait surtout le centre de l'hémisphère cérébral droit, n'en n'était pas moins réduite en une sorte de bouillie ou de magma de couleur violacée : nous inclinons à croire néanmoins que ce ramollissement n'avait pas précédé la formation des caillots fibrineux au sein de l'hémisphère droit.

III. La présence d'un assez grand nombre de produits granuleux, tant dans le dépôt du caillot que dans l'espèce de bouillie sanguinolente qui recouvrait l'espace où il se trouvait contenu, pourra peut-être sembler infirmer l'opinion que nous venons d'émettre ; mais nous ferons remarquer que les produits granuleux commencent quelquefois à se montrer dans les tissus imbibés de plasma quinze ou seize heures après la période d'extravasation, et que dans le fait dont il s'agit ici, ils ne faisaient que commencer à s'organiser, bien que trente-deux heures se fussent déjà écoulées depuis l'invasion de la maladie : ces deux considérations nous paraissent suffisantes pour justifier notre manière de voir sur la date du ramollissement de l'élément nerveux. Nous ne pouvons oublier surtout que les cellules agminées sont généralement d'une ampleur considérable dans les foyers de *ramollissement*, datant seule-

ment de sept ou huit jours. Si donc le *ramollissement* eût préexisté, dans cette circonstance, à la coagulation du caillot fibrineux, il n'eût précédé que de très-peu de temps la formation du gros épanchement.

IV. Les suffusions sanguines qui correspondaient sur cette ancienne mélancolique à la région convexe du lobule moyen gauche ne contenaient aucun vestige d'élément granuleux ; nous concluons de là que ces extravasasions avaient dû s'effectuer un certain nombre d'heures plus tard que l'épanchement de l'hémisphère cérébral droit.

V. La cicatrice à reflets bistrés qui a été découverte dans la profondeur de l'hémisphère cérébral gauche ne pouvait remonter qu'à une date très-ancienne, puisqu'on n'avait jamais aperçu, depuis douze ans qu'on observait cette demoiselle, aucun symptôme de paralysie dans son côté droit ; cette cicatrice recélait néanmoins encore les produits qu'on s'attend à rencontrer dans les vieux foyers inflammatoires, mais dans ce cas l'ancien foyer morbide était parfaitement consolidé, et, on ne peut plus deviner s'il avait été occupé pendant la période d'acuité ou par du sang en nature ou par du plasma mêlé de sérosité.

Cent soixante-neuvième observation. — Pendant plus de dix-huit ans, délire partiel avec hallucinations des plus bizarres ; à cinquante-trois ans, attaque d'apoplexie avec hémiplégie incomplète à droite ; au bout d'un certain temps, disparition de la paralysie et persistance des idées délirantes ; à cinquante-cinq ans moins trois mois, nouvelle attaque comateuse et mort au bout de deux heures. — Destruction du centre ovale droit du cerveau par une vaste extravasation sanguine, caillots fibrineux dans le ventricule droit, rupture de la cloison ventriculaire ; ramollissement de la substance cérébrale qui est en contact avec le produit de l'épanchement ; cicatrice celluleuse au sein de l'hémisphère cérébral gauche. — Études microscopiques.

M. Antonio, âgé d'un peu moins de cinquante-cinq ans, a perdu de bonne heure une fortune considérable et la place de caissier qu'il remplissait dans la maison de son père. Il n'avait guère que trente-trois ans lorsqu'il s'est trouvé livré à lui-même et maître de l'emploi de son temps. Il s'est alors mis à réfléchir, à combiner des idées, et s'est enfermé des journées, des semaines, des mois entiers, pour rêver aux moyens de faire quelques grandes découvertes : le magnétisme, l'électricité, la vapeur, les aérostats, l'occupaient tour à tour ; il ne faisait presque plus d'exercice, vivait

mal, se couchait à peine, entretenait autour de lui un grand feu sous le prétexte que sa chambre était humide, et consacrait beaucoup de temps à dessiner et à décrire des machines, qu'il se proposait d'appliquer ensuite à l'industrie.

A trente-six ans il était déjà en proie à des idées fixes, à des hallucinations très-actives et décidément en dehors de ses anciennes habitudes de raison Il passait quelquefois cinquante à soixante nuits sans vouloir se déshabiller ni se coucher, sous le prétexte que des magnétiseurs cherchaient à forcer l'entrée de son appartement pour lui tordre le cou et pour s'emparer ensuite de ses dessins et de ses notes. Il ne mangeait jamais que le pain qu'il allait acheter lui-même, tantôt chez un boulanger, tantôt chez un autre, prétendant qu'on épiait toutes ses habitudes, et qu'on ne manquerait pas de glisser de l'arsenic dans son pain s'il s'avisait de le prendre chaque jour dans la même maison. Il s'astreignait aussi à manger en pleine rue, craignant que l'air de sa chambre ne fût saturé de poudres délétères. Il se plaignait souvent à sa mère d'être rudement *secoué* par les magnétiseurs, de sentir dans le cou, dans le dos, dans tous les membres des tortures fatigantes, d'être fatigué par des odeurs désagréables, d'être bafoué sur la voie publique et jusque dans son logement par des lâches qui craignaient de se montrer à découvert, mais qui le persécutaient partout et sans cesse dans l'ombre.

Vers l'âge de trente-neuf ans, il prend l'habitude de se promener pendant la plus grande partie des nuits dans les quartiers les plus déserts de Paris, dans le but de se soustraire aux dangers dont il se croit menacé chez lui. Lorsqu'on fait des efforts pour l'empêcher de sortir de sa maison, il accuse ses parents de connivence avec ses ennemis, et il s'abandonne à des accès d'emportement qui deviennent inquiétants pour la sûreté de ses voisins et de sa famille ; la police, redoutant quelque catastrophe, se décida à le faire conduire à Charenton.

En arrivant dans cet établissement, il déclare qu'il est victime des machinations les plus indignes, et que ce sont ses ennemis qui l'ont fait arrêter; il refuse de prendre les aliments qu'on lui présente, en affirmant qu'ils sont empoisonnés.

Dès le second jour de son arrivée, il raconte qu'on le narcotise chaque nuit, qu'on l'oblige, lorsqu'il est endormi, à faire des des-

sins, des plans, à livrer ses secrets et ses découvertes, dont on tire ensuite parti à son insu, pour réformer les chemins de fer, les procédés de la navigation, diriger les ballons dans l'air et se procurer d'immenses capitaux. Il écrit au ministre de l'intérieur pour l'avertir que les *plans* qu'on pourrait lui soumettre ne sont point la propriété de ceux qui les ont entre les mains et qui les lui ont ravis.

Un soir, il tend dans sa chambre plus d'une centaine de fils, dont l'une des extrémités aboutit à un fil principal qu'il entortille ensuite autour de ses doigts : ces fils sont destinés, dit-il, à l'éveiller par leurs ébranlements si les magnétiseurs s'avisaient encore de chercher à pénétrer dans sa cellule pour le faire *travailler* et pour l'*exploiter* comme une machine à découvertes.

Un traitement de trois années ne change rien à l'expression de ce cruel délire, et, comme M. Antonio a fini par se persuader que les infirmiers de Charenton sont maintenant enrôlés dans la corporation des magnétiseurs, qu'il les poursuit sans cesse de ses menaces et de ses invectives, qu'il ne veut rien recevoir de leurs mains, sa famille prend le parti de le faire soigner à domicile, et il sort de l'établissement.

Il y est amené de nouveau à l'âge de cinquante-deux ans, et on nous confie alors qu'il a été séquestré à différentes reprises, soit à Bicêtre, soit dans des établissements privés depuis trois ou quatre ans, mais que la folie a résisté à tous les efforts de la médecine.

M. Antonio nous paraît aujourd'hui bien plus traitable que par le passé. Il se croit toujours en butte à des persécutions secrètes, il boit chaque jour beaucoup d'eau pour neutraliser les prétendus poisons qu'on pourrait lui faire avaler ; il tient sans cesse sa tête humide pour la préserver des étincelles électriques, mais il soigne passablement sa toilette ; il mange d'une manière régulière, il prend part aux distractions des autres malades et n'injurie plus ceux qui le soignent : ses cheveux, autrefois très-noirs, commencent à blanchir, il est doué encore néanmoins d'une constitution des plus robustes.

A cinquante-trois ans, quatre heures après le repas de midi, M. Antonio est renversé sous les yeux des autres pensionnaires par une attaque d'apoplexie qui l'a privé entièrement de connaissance. On s'empresse de l'emporter dans une infirmerie et de lui

pratiquer une copieuse saignée; il recouvre presque aussitôt l'usage de ses sens, mais on constate alors qu'il a la parole très-embarrassée, la commissure des lèvres abaissée à droite, et qu'il a beaucoup de peine à déplacer le bras et la jambe du côté droit. Il peut encore comprendre le sens des questions qu'on lui adresse, mais il n'y répond que par des mots incohérents. On le tient couché et on lui administre des tisanes purgatives.

Quatre jours après cet accident, il s'exprimait déjà avec plus de liberté qu'au moment où il avait été saigné; il pouvait imprimer aussi quelques mouvements à sa jambe droite et à son bras droit; ses idées étaient en même temps mieux enchaînées que l'avant-veille, et il nous donnait à entendre que c'étaient ses ennemis qui l'avaient mis dans l'état où il se trouvait : on applique de temps à autre quelques sangsues à l'anus et on nourrit d'abord M. Antonio avec des fécules et avec des fruits cuits. Au bout de trois mois il pouvait se lever et faire quelques pas dans l'infirmerie; au bout de dix mois, sa bouche avait cessé d'être déviée, il pouvait manger et s'habiller seul, marcher sans bâton, articuler la plupart des mots sans difficulté, et il ne restait pour ainsi dire plus aucun symptôme d'hémiplégie : cette maladie inflammatoire n'apporta aucune modification dans la nature et dans l'expression du délire de M. Antonio; elle ne fut pas suivie non plus de symptômes de démence.

Le 27 octobre 1857, vingt et un mois après la manifestation de l'attaque comateuse dont nous venons de rendre compte, M. Antonio fut surpris tout à coup, vers les cinq heures et demie du soir, d'une perte de connaissance avec abolition de l'intelligence, et il succomba après deux heures de coma, sans avoir fait aucun effort pour changer ses membres de place. Ses yeux étaient fermés, ses pupilles égales, à peine dilatées; son pouls était petit, irrégulier, sa respiration lente, semblable à celle d'un homme qui est profondément endormi : la sensibilité tactile était abolie; les bras retombaient comme une masse inerte lorsqu'on les abandonnait à leur propre poids, après les avoir soulevés. M. Brunnet fit entourer de cataplasmes sinapisés les membres inférieurs de M. Antonio; mais bientôt la persistance des battements du cœur annonça seule que la vie n'avait pas encore entièrement cessé, et avant huit heures du soir la mort avait eu lieu.

AUTOPSIE CADAVÉRIQUE. — Teint pâle, embonpoint médiocre, système musculaire fortement prononcé.

Les os du crâne sont minces, très-faciles à briser, très-injectés dans leur épaisseur.

La face externe de la dure-mère cérébrale est sillonnée par des ramifications capillaires bleuâtres et humectée de sang : cette membrane est singulièrement mince.

Il n'existe aucune trace de liquide dans les cavités de l'arachnoïde cérébrale ou cérébelleuse.

Les vaisseaux de la pie-mère cérébrale ne sont que médiocrement injectés; le sang qui s'y trouve contenu est d'un noir violacé.

Cette pie-mère se sépare sans difficulté de la substance corticale, quel que soit l'emplacement où l'on s'applique à l'en détacher.

Les circonvolutions du cerveau sont amples, mais effacées; on juge tout de suite qu'elles sont soumises à un effort de compression qui s'exerce de l'intérieur à l'extérieur des hémisphères cérébraux.

Les incisions que l'on pratique dans l'épaisseur de l'hémisphère cérébral gauche ne donnent lieu d'abord qu'à un écoulement médiocre de sang, et les deux substances de cet hémisphère ne sont ni très-colorées ni très-injectées.

Lorsqu'on est parvenu à la cavité ventriculaire gauche, il s'écoule de cette cavité environ soixante grammes d'un sang foncé en brun qui se trouve mêlé à des caillots noirâtres : la paroi externe de ce ventricule paraît éraillée dans la profondeur d'un millimètre seulement.

Dans un point qui correspond à l'intervalle qui sépare le corps strié de la couche optique gauche, on aperçoit une légère dépression dont la couleur tire sur le jaune clair. En pratiquant des incisions sur cet emplacement, on distingue quelques brides grisâtres qui forment des irradiations en différents sens et qui sont comme perdues dans l'épaisseur de la substance cérébrale dont la couleur continue à être jaune : cette région n'est pas molle; elle nous paraît correspondre à une ancienne cicatrice de moyenne grandeur.

Le ventricule droit contient une quantité énorme de sang soit liquide, soit coagulé. Sa cavité représente maintenant une poche

idérable qui a dû se former au fur et à mesure que l'accumu-
n du sang dans cette région a entraîné le déchirement de la
tance blanche : les parois de cette vaste poche sont humides et
notablement ramollies.

espace qui sépare le corps strié et la couche optique droite est
ré de sang noir et comme stigmatisé par des éraillures diver-
es. Les coupes que l'on est à même de pratiquer dans les par-
ie l'hémisphère droit, qui semblaient d'abord avoir été épar-
s, mettent cependant à découvert de nouveaux petits espaces
rés de sang et qui ne communiquent point avec les foyers
ipaux.

ı sang liquide existe dans le ventricule moyen.

ı partie centrale du cervelet est infiltrée de sang noir tant à
e qu'à gauche, dans l'étendue d'un centimètre de chaque côté.

ı protubérance annulaire est elle-même infiltrée de sang vers
ce supérieure, mais dans la profondeur de quelques millimè-
seulement.

ı quatrième ventricule contient une cuillerée à peu près de
à moitié liquide.

ı moelle cervicale est à l'état sain.

s poumons sont très-amples : ils sont notablement congestion-
n arrière.

ı cœur est singulièrement robuste sans être très-volumineux :
arois mesurent trente millimètres d'épaisseur dans le centre
entricule gauche, dont les orifices aortiques sont libres.

ıus les viscères abdominaux sont dans l'état le plus normal.

udes microscopiques. — La bouillie sanguinolente qui tapisse
l'emplacement où la matière de l'épanchement principal se
ve accumulée est représentée par un fond de substance ner-
e ramollie et fortement infiltrée de sérosité teinte en violet.

ıus la lentille microscopique, elle laisse voir des débris de
s cérébrales, des fibres nerveuses intactes, mais isolées les
des autres, des myriades de globules sanguins, des courants
érosité chargés d'hématosine, des nuages de fibrine à demi
ulée, mais point d'autres produits : toutes les préparations
nous exécutons pendant plusieurs heures donnent constam-
t le même résultat.

es caillots de sang sont examinés avec soin de leur côté ; ils ne

contiennent absolument que les éléments du sang, et les produits granuleux font partout défaut dans les divers foyers où le sang s'est répandu.

L'abondance de l'hématosine extravasée rend difficile, dans ce cas, l'examen des capillaires dont il nous est impossible de suivre le parcours.

Les espèces de brides comme digitées qui ont leur siége à gauche, entre la couche optique et le corps strié, sont composées de fibrilles celluleuses mélangées à de gros granules, à de grandes cellules agminées et à des globules sanguins atrophiés.

La substance nerveuse *jaunâtre* qui confine à cette cicatrice contient encore un assez bon nombre de cellules granulées et des granulations d'hémato-cristalline dont la couleur tire sur le jaune serin. Les capillaires de cette région sont comme incrustés de granules moléculaires très-fines.

I. Ce malade n'a survécu qu'un peu moins de deux heures à l'attaque d'apoplexie qui a entraîné sa perte; déjà cependant la substance cérébrale était convertie chez lui en une sorte de pulpe sanguinolente dans toute la circonscription du principal foyer morbide : on a vu, d'après nos recherches microscopiques, que dans cette circonstance la substance nerveuse, réduite en *magma*, ne contenait absolument que les éléments du sang et des débris de fibres nerveuses.

II. Donc ce *ramollisement* était des plus récents; car, s'il eût précédé l'hémorrhagie seulement de quinze à vingt heures, il eût contenu des cellules agminées en voie de formation.

III. Donc cet épanchement de sang a dû se former pendant la période où le sang a commencé à affluer dans les capillaires qui se sont ensuite brisés.

IV. On remarquera que différents emplacements qui ne communiquaient point par voie de continuité avec le foyer du lobe cérébral droit étaient occupés néanmoins, sur cet ancien mélancolique, par des espèces d'infiltrations sanguines : la présence de ces foyers multiples, dans beaucoup de cas d'encéphalite avec caillot, prouve que les *capillaires*, qui participent au premier mouvement fluxionnaire, sont en général beaucoup plus nombreux qu'on est tenté de le croire communément.

V. La *cicatrice*, qui avait dans ce cas son siége à gauche de la ligne médiane, devait correspondre à un ancien foyer d'encéphalite, avec ou sans caillot : on s'attendait à rencontrer la trace de cet ancien foyer, puisque M. Antonio avait été *hémiplégique* avant l'invasion de sa seconde attaque d'apoplexie.

VI. Cette cicatrice n'était point *creusée* en mode de caverne; elle était déjà solidement consolidée.

SOIXANTE-DIXIÈME OBSERVATION. — Constitution saine et santé parfaite jusqu'à l'âge de cinquante-quatre ans; à cette époque, sensation de douleur dans la tête pendant quinze jours et tendance à la tristesse; le seizième jour, efforts de vomissement et commencement de somnolence; bientôt après, paralysie des quatre membres, contracture dans le bras gauche, abolition de la vue et de la sensibilité tactile, état comateux et mort en moins d'une heure de temps. — Vaste épanchement sanguin au centre de l'hémisphère cérébelleux gauche, de l'hémisphère cérébelleux droit, accumulation de sang dans le quatrième et dans le troisième ventricule, ainsi que dans les deux ventricules latéraux; ramollissement jaunâtre de la substance nerveuse du cerveau, ecchymose dans la moitié droite de la protubérance annulaire.

M. Renault est doué d'un embonpoint ordinaire; il s'est constamment bien porté jusqu'à l'âge de cinquante-quatre ans. A cette époque, il commença à souffrir de la tête et à manifester une disposition à la tristesse, sans cesser cependant de vaquer à ses occupations habituelles. Cette indisposition durait depuis quinze jours, lorsqu'il fut pris, le 21 avril, une heure après son repas de midi, d'un violent malaise d'estomac accompagné de vertiges et d'efforts de vomissement. On s'empressa de le coucher et de lui administrer des boissons légèrement aromatiques : le vomissement ne tarda pas à survenir, mais on s'aperçut que les extrémités de ce malade commençaient à se refroidir, tandis que l'embarras de sa respiration semblait s'accroître d'une seconde à l'autre.

Un médecin, qu'on appela en toute hâte, constata les symptômes suivants : cécité complète, oblitération de la sensibilité dans tout le côté droit du corps, abolition de la sensibilité à gauche, contracture du bras gauche, paralysie des quatre membres, suspension de l'exercice intellectuel, embarras considérable de la respiration, efforts de vomissement. Des sinapismes sont appliqués aux pieds; on ouvre une veine d'où il s'écoule à peine cent cinquante grammes de sang : la mort survient cinquante-cinq minutes après l'invasion des premiers accidents gastriques et des étourdissements; les organes génitaux restèrent constamment flasques et pendants.

AUTOPSIE CADAVÉRIQUE. — Le cadavre, étendu sur le dos et reposant sur une dalle en pierre, offre une couleur vineuse qui fait paraître les téguments comme cyanosés.

Les os du crâne sont très-injectés; les méninges semblent à peu près dans leurs conditions normales.

En soulevant les lobules postérieurs du cerveau, on aperçoit auprès des tubercules quadrijumeaux une petite éraillure dans la substance nerveuse : des coupes que l'on pratique en différents sens mettent à découvert des altérations considérables autant que nombreuses.

L'hémisphère gauche du cervelet est *très-ramolli* et comme teint en jaune. Un caillot de sang noir volumineux en occupe le centre; la substance placée dans le voisinage de ce caillot est infiltrée de globules sanguins.

L'hémisphère cérébelleux droit est comme malaxé avec du sang; ses fibres sont en même temps *très-ramollies* et imprégnées d'hématosine.

La moitié droite de la protubérance annulaire est occupée par une petite extravasation sanguine lenticulaire.

Le ventricule cérébelleux, le troisième ventricule, les deux ventricules latéraux sont distendus par du sang en partie liquide, en partie coagulé; quelques petites éraillures de peu d'importance se laissent voir à la surface des grands ventricules.

La moelle allongée, la moelle épinière, les parties centrales des hémisphères cérébraux, sont à l'état normal.

Rien de particulier dans l'appareil respiratoire.

Le ventricule gauche du cœur est épais, robuste et charnu; les orifices artériels ou veineux de cet organe sont libres et exempts d'altérations.

La membrane intérieure de l'estomac est recouverte par une couche de mucus grisâtre; elle est exempte de rougeur.

Le reste du canal alimentaire, l'appareil urinaire, la rate et le foie sont jugés parfaitement sains.

I. M. Renault n'a pas survécu tout à fait une heure à l'attaque d'apoplexie qui l'est venue frapper presque tout de suite après son repas, et, dans ce cas, la promptitude de la mort s'explique très-bien [illegible] et par la gravité des altérations qui ont été signa-

ées dans l'appareil nerveux encéphalique. Non-seulement, en effet, les deux moitiés du cervelet, le ventricule cérébelleux, les deux ventricules latéraux et le troisième ventricule étaient comprimés par des coagulations fibrineuses; mais les fibres de la protubérance, la valvule de Vieussens, la surface des ventricules latéraux, étaient encore le siége de véritables éraillures, tandis que la plus grande partie des fibres du cervelet étaient affectées de ramollissement ; or la compression de la moelle allongée eût pu suffire à elle seule pour entraîner la perte de la vie ; mais les autres lésions n'ont pas manqué de contribuer, de leur côté, à précipiter ce dénoûment funeste.

II. Dans cette circonstance, la sensibilité, les mouvements généraux, l'exercice intellectuel, ont été simultanément abolis du même coup ; mais il en devait être ainsi, par la raison que les altérations étaient doubles et à peu près égales des deux côtés de l'encéphale; la contracture qui a été notée dans le bras gauche seulement a pu tenir à la lésion de la moitié droite de la protubérance ou à celle de la valvule de Vieussens, mais cette légère différence dans les symptômes mérite à peine d'être signalée.

III. On doit se rappeler que M. Renault inclinait à la mélancolie, se plaignant de céphalalgie depuis environ quinze jours, lorsqu'il fut frappé d'apoplexie ; cette considération pourrait faire croire, conjointement avec la teinte jaunâtre et l'intensité du ramollissement de l'élément nerveux, que l'épanchement sanguin avait pris naissance, dans ce cas, au sein d'un foyer de *ramollissement* déjà bien formé et de date ancienne, mais on manque de preuves solides pour confirmer cette supposition.

IV. Il n'en serait plus ainsi si on eût examiné au microscope et la substance nerveuse ramollie et le sang coagulé en caillots. Si les dépôts fibrineux n'eussent contenu aucun vestige de cellules agminées, et si ces produits se fussent trouvés au contraire en abondance dans les parois ramollies et jaunâtres de la caverne hémorrhagique, on aurait été en droit de conclure que le ramollissement appartenait à une période moins récente que la grosse extravasation sanguine, mais ces recherches n'ont pas été faites, et il faut rester dans le doute sur l'époque où le ramollissement a pris naissance.

CENT SOIXANTE ET ONZIÈME OBSERVATION. — Prédispositions héréditaires à la folie. A quarante ans, accès passager de délire érotique suivi de guérison; à quarante-deux ans, lypémanie, tentative de suicide; de quarante-deux ans à soixante ans, alternatives de calme, de mélancolie religieuse et de mélancolie avec penchant au suicide; passé soixante ans, commencement de démence. A soixante-huit ans, abolition subite de tous les mouvements et mort dans l'espace de six heures. — Ramollissement des deux couches optiques et des corps striés, foyers hémorrhagiques dans ces mêmes corps striés, désorganisation des pédoncules du cerveau et de la protubérance annulaire avec effusion de sang dans la pulpe nerveuse.

Mademoiselle Sophie, âgée de soixante-huit ans, est atteinte d'aliénation mentale depuis au moins trente ans. La sœur de son père a été également aliénée et la fille de cette dernière tante s'est tuée dans un accès de lypémanie. Mademoiselle Sophie a toujours été douée d'un caractère entier et taciturne ; elle vivait presque toujours dans l'isolement, s'occupant à broder, à prier et à chanter des hymnes religieux.

Étant jeune, elle a été très-éprise d'un jeune homme qui fut congédié par sa famille ; elle ne voulut plus par la suite entendre parler de propositions de mariage.

A quarante ans, elle conçoit une passion ridicule pour un prêtre âgé, qu'elle fatigue de ses visites et de ses assiduités ; elle l'assiége à l'église, au presbytère, à la campagne ; l'extravagance de ses actions et de ses idées constituant un véritable délire, elle est soumise pendant quelque temps à un traitement méthodique, et rentre bientôt dans ses habitudes de raison.

Au bout de deux ans, nouvelles conceptions maladives, hallucinations de l'ouïe; elle se figure qu'on en veut à son existence, à la vie de ses proches ; elle s'imagine entendre les pas des personnes qui viennent pour lui faire du mal, et elle se précipite par la fenêtre d'un second étage sans se faire aucune fracture ; elle est séquestrée pour la seconde fois.

De quarante-deux à soixante ans, l'état intellectuel et moral de mademoiselle Sophie a subi de nombreuses variations. Tantôt cette malade se montrait d'un commerce de vie assez facile, passant son temps à broder, à coudre et à chanter; tantôt, au contraire, elle se montrait ombrageuse, défiante, disposée à la haine et aux interprétations sinistres, consacrant la plus grande partie de ses loisirs aux pratiques d'une dévotion ridiculement exagérée, se créant des opinions et des doctrines bizarres, sans se mettre en peine des

doctrines de l'Église et du clergé ; tantôt enfin, elle était en proie à une sorte de rage du suicide, épiant toutes les occasions pour mettre la surveillance en défaut, épuisant toutes les ressources de son esprit pour se procurer des liens, des cordes, des morceaux de verre ou des instruments tranchants ; quelquefois encore elle refusait obstinément de manger, et on se voyait obligé de recourir à la force pour la contraindre à prendre ses aliments.

Passé soixante ans, les facultés mentales de mademoiselle Sophie tendent à s'affaiblir ; elle est moins déraisonnable que par le passé, mais elle continue à être très-excentrique et très-peu sociable. Il semble que les liens de famille et toutes les choses de ce monde lui soient devenus indifférents ; elle vit seule à l'écart, employant des journées entières à broder et à fredonner des airs monotones.

Le 20 mai 1851, vers les quatre heures du soir, mademoiselle Sophie est renversée sur le sol par une attaque subite d'apoplexie. M. Denoulx, qui est appelé aussitôt pour lui donner des soins, la trouve immobile et sans connaissance. La respiration est déjà embarrassée, les battements du cœur sont forts et comme tumultueux : une saignée de cinq cents grammes est immédiatement pratiquée, les membres inférieurs sont entourés de cataplasmes révulsifs ; la dyspnée ne laisse pas de faire des progrès inquiétants, et une seconde saignée est encore pratiquée ; les phénomènes de l'agonie ne sont cependant point conjurés par cette nouvelle émission sanguine, et la mort s'effectue à dix heures du soir.

Autopsie cadavérique. — Les os du crâne sont doués d'une épaisseur considérable et difficiles à briser ; ils adhèrent par leur face interne aux fibres de la dure-mère vis-à-vis de la région convexe des hémisphères cérébraux.

Les vaisseaux de la pie-mère cérébrale sont le siége d'une injection très-prononcée ; cette membrane est en même temps infiltrée d'une légère couche de sérosité, mais elle se détache facilement des circonvolutions du cerveau.

La masse cérébrale présente un volume plus qu'ordinaire ; sa consistance se montre en général très-ferme. Les coupes que l'on pratique en tous sens et d'une manière méthodique dans son épaisseur mettent à découvert une foule de petits points rouges, correspondant à l'axe des petits vaisseaux qui ont été divisés par le tranchant du scalpel.

La substance nerveuse des deux corps striés et des couches optiques est dénuée de consistance ; les corps striés, celui du côté gauche principalement, sont en outre maculés par une foule de taches qui correspondent à autant de petits foyers hémorrhagiques siégeant dans leur épaisseur.

Les deux pédoncules du cerveau sont représentés par une sorte de détritus formé en partie par du sang, en partie par des débris de fibres nerveuses désorganisées.

La partie centrale de la protubérance annulaire est également désorganisée et remplacée maintenant par un mélange de sang et de détritus nerveux.

Le cervelet, le bulbe rachidien et les tubercules quadrijumeaux ont été épargnés par l'hémorrhagie.

I. Bien que cette demoiselle n'ait survécu que six heures à la manifestation des phénomènes apoplectiques qui ont annoncé que sa fin ne pouvait être que prochaine, la substance nerveuse des corps striés, des couches optiques, des pédoncules cérébraux et de la protubérance annulaire a été trouvée chez elle considérablement ramollie. Cette dernière circonstance me paraissait presque suffire anciennement pour faire supposer que le ramollissement avait dû, dans les cas de ce genre, précéder nécessairement la formation des caillots sanguins, mais cette conséquence est exagérée.

II. Nous n'avons trouvé, en dernier lieu (observation 163e), que les éléments du sang dans un foyer de ramollissement, avec épanchement sanguin qui datait seulement de onze heures. Nous y aurions rencontré des produits granuleux, si le ramollissement de l'élément nerveux eût précédé seulement de vingt-quatre heures l'apparition de l'hémorrhagie : ce fait suffit pour prouver que les ramollissements qui accompagnent les hémorrhagies récentes ne sont pas nécessairement plus anciens que les caillots ; le microscope peut donc indiquer seul, dans les cas de cette nature, si l'épanchement sanguin s'est formé ou dans un emplacement resté jusque-là complétement sain ou dans un emplacement déjà enflammé et ramolli.

III. Il est évident, du reste, que cette malade ne pouvait pas survivre longtemps à une affection qui avait entraîné la désorganisation de la protubérance annulaire, celle des pédoncules cérébraux,

des corps striés, des couches optiques, et qui se compliquait encore d'un état congestif des capillaires : on est même tenté de s'étonner qu'elle n'ait pas entraîné une mort immédiate.

CENT SOIXANTE-DOUZIÈME OBSERVATION. — Vers l'âge de cinquante ans, contrariétés d'intérêts et abus des liqueurs stimulantes; à cinquante et un ans, commencement de désordre dans les fonctions de l'intelligence, et bientôt après symptômes de gêne dans la prononciation; à cinquante-deux ans, explosion de la manie et mort en moins de quelques heures dans un état comateux. — Congestion des vaisseaux de la pie-mère, au pourtour du lobe cérébral gauche; vaste extravasation de sang avec coagulation fibrineuse au sein de ce même hémisphère cérébral.

M. Paulin, âgé de cinquante-deux ans, est fils d'une mère aliénée ; il s'est voué de bonne heure et par goût à un commerce actif, mais il n'a jamais possédé qu'une intelligence médiocre et n'a jamais bien mené ses affaires. Sa constitution est des plus robustes, son caractère entier, ses manières sont brusques, ses habitudes excentriques.

A cinquante ans, il s'engage, malgré toutes les observations qu'on s'empresse de lui faire, dans des spéculations absurdes et compromet sa position de fortune. Bientôt les réflexions auxquelles il se livre sur la légèreté de sa conduite et les embarras qu'il éprouve pour faire face à ses engagements le plongent dans un découragement profond, et dont il espère se tirer, en ayant recours à une stimulation alcoolique journalière; les écarts auxquels il se laisse entraîner l'irritent jusqu'à la violence sans relever son courage, et, au bout de quelques mois, il saisit les prétextes les plus futiles pour s'abandonner à des emportements qu'on cherche vainement à prévenir.

A cinquante et un ans, la continuité d'un état de demi-ivresse a produit un ébranlement profond dans les fonctions de son intelligence, et il n'est plus capable d'apprécier la portée de ses déterminations et de ses actions ; jusqu'ici, néanmoins, tous les efforts qu'on a tentés pour l'éloigner des affaires ont complétement échoué, et personne n'ose prendre l'initiative pour le faire séquestrer.

A cinquante et un ans dix mois, il est habituellement en proie à une loquacité, à une pétulance, à un besoin d'activité et de mouvement qu'il ne peut réprimer. Il confesse qu'il n'est plus maître d'exercer aucun contrôle sur ses idées et qu'il se sent entraîné malgré lui à commettre les actes les plus désordonnés. Un embarras très-marqué de la prononciation complique déjà le trouble

des fonctions intellectuelles et morales. Un médecin, qu'il consent enfin à consulter, insiste sur le danger d'une semblable position, et parvient à lui faire appliquer un vésicatoire à la nuque.

A cinquante-deux ans, explosion définitive de la manie ; M. Paulin parle seul et tout haut, ses idées sont tout à fait incohérentes ; il ne prête plus aucune attention aux paroles qu'on lui adresse et menace de terrasser ceux qui s'opposeront à ses volontés. On parvient cependant, après une nuit orageuse, à le décider à faire une promenade en voiture, et on s'achemine en toute hâte dans la direction de Charenton ; mais à peine avait-on parcouru quelques centaines de mètres qu'on se trouva dans la nécessité de fixer ses membres avec des liens. Pendant le reste du voyage, qui ne dura pas une heure, on dut déployer beaucoup de force pour l'empêcher de se blesser.

En arrivant dans l'établissement, il se débattait avec violence et poussait des rugissements furieux. La soirée étant déjà avancée, on prit le parti de le coucher et de l'attacher convenablement dans son lit. Bientôt il parut dormir d'un sommeil profond, mais son état d'immobilité ayant fini par donner de l'inquiétude au domestique qu'on avait chargé de passer la nuit à ses côtés, cet homme fut bientôt à même de constater que M. Paulin avait cessé d'exister.

Autopsie cadavérique. — Taille de plus de cinq pieds et demi ; la barbe et les cheveux se sont conservés noirs et abondants comme dans la jeunesse. L'ovale de la figure est d'une grande régularité, la tête ample et bien conformée.

Les os du crâne n'offrent qu'une épaisseur ordinaire ; leur substance diploïque contient une quantité énorme de sang.

A gauche, la dure-mère paraît colorée en brun, et, en appuyant le doigt sur sa face externe, on sent dans la cavité de l'arachnoïde correspondante la fluctuation d'un liquide.

L'hémisphère droit, au contraire, paraît remplir tout l'espace qui le sépare de la face interne de la dure-mère, et rien n'indique qu'il y ait de ce côté un liquide accumulé à la surface du cerveau.

Lorsque la dure-mère cérébrale a été convenablement incisée et la convexité des deux hémisphères cérébraux mise à découvert, on aperçoit sur le feuillet pariétal de l'arachnoïde, à gauche, une concrétion fibrineuse récemment coagulée.

On constate en même temps la présence d'un certain nombre de

caillots sanguins dans la cavité arachnoïdienne gauche, d'où il s'écoule cinquante grammes environ de sang liquide.

Des vaisseaux dilatés et innombrables enveloppent et masquent pour ainsi dire toute la périphérie de ce lobe cérébral auquel ils communiquent aussi une teinte noirâtre ; ces vaisseaux sont turgescents, tortueux et dessinés comme des cordonnets ; le sang qui les remplit offre un reflet bleuâtre.

Des incisions sont pratiquées avec ménagement dans l'épaisseur de ce lobe cérébral ; sa substance grise extérieure est partout violacée et injectée ; les vaisseaux de la substance fibreuse sont aussi partout distendus par du sang.

Tout le lobule postérieur gauche est en outre converti en une sorte de détritus, représenté par du sang et par les débris de la substance nerveuse. L'hémorrhagie, en s'avançant jusqu'à l'arachnoïde, dans l'interstice du lobule moyen, a rompu la trame de la pie-mère et elle s'est ensuite propagée jusqu'au sac de l'arachnoïde, où nous avions commencé par signaler son existence.

Le sang s'est encore avancé sous le corps strié gauche, sous la région latérale du grand ventricule, et une portion considérable de l'hémisphère est ramollie et comme infiltrée d'une couche de liquide sanguinolent.

L'hémisphère droit est à peine injecté à l'extérieur ; la pie-mère n'est ni infiltrée ni épaissie ; elle se détache sans difficulté des circonvolutions qu'elle tapisse.

La substance grise, examinée sur beaucoup de points, est moins rouge que du côté gauche ; elle est pourtant injectée ainsi que toute la substance blanche.

La voûte à trois piliers et la cloison ventriculaire manquent de fermeté ainsi que le corps calleux, sans offrir l'aspect qui caractérise le véritable ramollissement inflammatoire.

Le cervelet n'est pas ferme ; il est humide et facile à déformer par le maniement.

Il existe au centre de la protubérance une petite cavité aréolaire, obstruée par des brides celluleuses d'une couleur rouillée, mêlées à un petit noyau d'une substance grenue, comme crétacée, friable, dont la nature est difficile à déterminer : cette petite caverne s'enfonce à droite et à gauche dans les parties latérales de l'organe.

La moelle allongée est exempte d'altération. Tous les sinus ver-

tébraux sont distendus par du sang foncé en couleur, mais la substance grise est seule violacée dans tout le parcours du prolongement rachidien. Quelques expansions pseudo-membraneuses anciennes font adhérer la plèvre diaphragmatique au poumon gauche ; le parenchyme des deux organes pulmonaires ne laisse d'ailleurs rien à désirer.

Le volume du cœur est sensiblement augmenté ; les parois du ventricule gauche sont considérablement hypertrophiées, tandis que la cavité du ventricule est diminuée de capacité et remplie de sang.

La membrane muqueuse de l'estomac ne paraît pas saine ; d'abord, vers la grande courbure, on y remarque une coloration rouge uniforme très-marquée, un degré d'épaississement sensible et un défaut de consistance qui fait qu'elle se détache avec une certaine facilité dès qu'on la presse avec quelque force. Il existe encore dans le voisinage du pylore une large plaque d'un gris brunâtre, mais sans ramollissement de la membrane interne.

Les autres portions du canal alimentaire sont à l'état normal ainsi que tout l'ensemble des viscères abdominaux.

I. Ce vaste épanchement nous paraît devoir être classé parmi les cas d'hémorrhagie cérébrale qui ont pris naissance dans des milieux déjà *ramollis* ou enflammés depuis quelque temps.

II. Il nous semble rationnel d'admettre que l'espèce de délire frénétique auquel M. Paulin était déjà en proie dès la veille de sa mort avait dû tenir à un commencement de phlegmasie diffuse de la périphérie du cerveau, que le travail inflammatoire avait dû se localiser plus particulièrement ensuite au sein du *lobule postérieur gauche* pour y occasionner un commencement de *ramollissement*, et que la rupture des capillaires qui avait donné lieu à l'effusion d'une grande quantité de sang et entraîné immédiatement la mort n'avait dû être que consécutive aux autres altérations : nous convenons néanmoins que nos suppositions auraient dû être appuyées par des arguments encore plus solides et c'est aux études microscopiques qu'il aurait fallu les demander.

III. La petite cavité, en partie comblée par des brides celluleuses et par des incrustations d'apparence calcaire, qui occupait sur ce manque le centre de la protubérance annulaire, avait dû se

former sur un foyer d'encéphalite ancien; c'était vraisemblablement à l'action de ce petit centre d'inflammation qu'avaient été dus l'embarras de la parole et le trouble des idées qu'on avait notés déjà sur M. Paulin deux mois environ avant l'accident qui causa sa perte.

IV. Nous avons déjà dit que M. Paulin nous avait paru affecté aussi d'un commencement de périencéphalite diffuse; cette manière de voir nous semble tout à fait justifiée par l'état de turgescence où l'on a trouvé chez lui les vaisseaux des méninges et les capillaires des circonvolutions cérébrales; il n'aurait donc pas été possible, même en déployant toutes les ressources d'un traitement énergique, de conserver longtemps la vie à cet individu.

TROISIÈME SÉRIE

DES CAS OU LES MALADES ONT SURVÉCU A L'INVASION DE L'ENCÉPHALITE LOCALE AVEC CAILLOT DEPUIS QUATRE JUSQU'A QUINZE JOURS, ET OU L'ÉLÉMENT NERVEUX RAMOLLI S'EST TROUVÉ MÉLANGÉ AUX PRODUITS GRANULEUX LES PLUS ABONDANTS.

CENT SOIXANTE-TREIZIÈME OBSERVATION. — Plusieurs accès de mélancolie terminés par le retour à la raison; à soixante-trois ans, nouvel accès de délire partiel; à soixante-sept ans moins quinze jours, attaque avec affaiblissement de la jambe droite; embarras de la parole et des idées; au bout de cinq heures, perte complète de connaissance, hémiplégie à droite; au bout de sept jours, mieux relatif; au bout de treize jours, aggravation des accidents cérébraux; mort au bout de quinze jours. — Suffusions sanguines à la surface du cerveau, surtout à droite; injection considérable de la pie-mère, injection de la substance corticale à droite, cicatrice ancienne dans le corps strié droit; vaste foyer d'encéphalite avec déchirure et caillot au sein de l'hémisphère cérébral gauche. — Exploration faite à l'aide du microscope.

Madame Catherine, âgée de soixante-sept ans, est soignée à Charenton depuis trois ans et demi; elle est veuve, mère de deux enfants, douée d'une constitution bilieuse et d'un embonpoint ordinaire; sa santé physique est habituellement bonne. Elle a toujours vécu dans une grande aisance, mais elle était avare et craignait toujours de perdre sa fortune.

Elle a été réglée depuis l'âge de seize ans jusqu'à l'âge de cinquante-neuf ans; son âge critique n'a donné lieu à aucun dérangement fonctionnel.

Deux fois dans le cours de sa vie elle a été en proie à des idées

de tristesse avec penchant au suicide. Elle n'avait que trente-quatre ans, lorsqu'elle éprouva un premier accès de mélancolie dont la durée ne fut que de six mois; elle était déjà veuve lorsqu'elle fut atteinte d'un second accès de lypémanie qui se termina d'une manière heureuse au bout de quatre mois de soins : ces dérangements de l'intelligence n'avaient point affaibli ses facultés, car elle avait pu continuer jusqu'à près de soixante ans à veiller par elle-même sur l'éducation de son fils et à diriger ses affaires d'intérêt.

A soixante-trois ans, la baisse des valeurs industrielles devint pour elle un grave sujet de préoccupation ; elle ne pouvait pas dissimuler son chagrin et ses émotions chaque fois qu'elle apprenait que les fonds publics avaient subi une nouvelle dépréciation. D'abord elle n'est que triste, mais bientôt elle répète qu'elle est ruinée, qu'elle va manquer du nécessaire, que ses enfants seront condamnés comme elle à mourir de faim et de froid. Un peu plus tard, elle cesse de dormir, s'imagine qu'on entre chez elle pour la voler et veut courir chez les magistrats pour dénoncer ceux qui pillent sa maison. Des hallucinations très-actives, un penchant assez prononcé au suicide compliquent ce troisième accès d'aliénation mentale qui résiste à tous les moyens de traitement.

Pendant l'automne de 1857, madame Catherine sort à plusieurs reprises de son apathie habituelle pour apostropher d'une manière grossière et par des gestes menaçants les personnes qui la soignent; elle paraît mue par des hallucinations très-impérieuses, mais ses accès d'emportement ne sont jamais de longue durée. Néanmoins, ses dispositions à la violence forment un singulier contraste avec sa timidité d'autrefois, qui était presque toujours poussée jusqu'à la panique; ses fonctions physiques continuent du reste à s'accomplir avec une parfaite régularité.

Le 2 février 1858, à la suite du repas de onze heures, ses jambes se dérobent sous le poids de son corps et elle fait une chute sur le parquet : elle n'a pas perdu connaissance. On se hâte de la relever, de la soutenir, et elle se rend à pied dans sa chambre, mais en traînant la jambe droite.

L'interne de service, qui est mandé tout de suite auprès d'elle, note les symptômes suivants : altération des traits, de la physionomie, pâleur du visage, petitesse du pouls. La malade comprend

les questions qu'on lui adresse, elle y répond en bégayant, mais son intelligence est bien plus embarrassée que dans l'état ordinaire. Repos. (Applications révulsives.)

Au bout de cinq heures, madame Catherine perd complétement connaissance. Tout son côté droit est frappé d'une immobilité presque complète. Lorsqu'on éloigne son bras de la couverture, en le soulevant par un effort graduel et qu'on l'abandonne à son propre poids, il retombe aussitôt, mais avec moins de précipitation que dans les cas où l'action de la volonté est tout à fait abolie. Ce membre est absolument insensible ainsi que la jambe qui lui correspond.

La commissure gauche de la bouche est tirée en haut; la commissure droite est très-abaissée du côté du menton; la joue droite est flasque et soulevée par l'air qui tend à s'échapper par l'intervalle des lèvres: dilatation relative de la pupille droite.

Le mouvement et la sensibilité ne sont pas lésés à gauche. Pouls petit, faible, à soixante pulsations par minute. (Saignée du bras. Julep avec dix centigrammes de tartre stibié.)

Le 3 février, état habituel de somnolence, insensibilité des téguments à droite, hémiplégie à peu près complète du même côté, paralysie des muscles de la joue droite, dilatation de la pupille droite: pouls lent, petit, peau froide. (Limonade purgative, cataplasmes révulsifs, diète absolue.)

Le 4 février, les symptômes se présentent sous le même aspect que la veille. (Dix sangsues derrière les oreilles, julep avec émétique, lavement purgatif.)

Le 5 février, les phénomènes fonctionnels n'ont subi aucune amélioration depuis le 4: eau de veau pour boisson.

Le 6 février, madame Catherine a les yeux ouverts; elle prête une certaine attention aux demandes qu'on lui adresse et cherche à articuler quelques réponses; elle imprime de légers mouvements aux doigts de sa main droite; elle se montre un peu sensible lorsqu'on la pince à la jambe droite; elle retombe cependant dans la somnolence dès qu'on la perd de vue. (Potion avec extrait d'opium, eau de veau.)

Le 8 février, madame Catherine commence à changer ses membres paralysés de place, mais elle articule très-difficilement les mots: elle se cautérise l'épiderme des pieds, ne s'apercevant pas

que l'eau qui réchauffe la boîte sur laquelle ses pieds sont posés est à un degré de température un peu trop élevé. (Tisane purgative, bouillon.)

Du 9 au 11 février, continuation du mieux. (Lavements purgatifs. Eau de veau, bouillon gras.)

Le 12 février, madame Catherine a cessé d'être assoupie; elle donne des signes de douleur lorsqu'on pince son bras droit; elle imprime à la jambe et au bras droits des mouvements assez faciles et assez étendus; elle peut contracter les muscles de la joue droite et exprimer son mécontentement par de l'impatience lorsqu'on pousse les explorations trop loin. Le pouls est exempt de fréquence, mais l'emploi des purgatifs n'a produit aucune évacuation depuis bientôt huit jours. (Lavement avec l'huile de ricin et l'huile de croton; pour aliments de la semoule, de la fécule de pomme de terre et des fruits cuits.)

Le 14 février, même situation; la malade est allée une fois sur le bassin.

Le 15 février, madame Catherine est dans un état voisin du coma; elle a cessé d'imprimer des mouvements aux membres du côté droit; sa figure est plus rouge que les jours précédents. (Eau de veau, lavement purgatif.)

Le 16 février, sorte de torpeur intellectuelle, madame Catherine avale difficilement; sa figure est animée; cette malade ne prend plus l'initiative pour ouvrir les yeux et pour faire des mouvements.

La mort a eu lieu le 17 février à huit heures du matin.

Autopsie cadavérique. — Embonpoint conservé, crâne épais, dure-mère cérébrale très-adhérente à la surface interne de la voûte crânienne; point de liquide séreux ou sanguinolent dans les grandes cavités de l'arachnoïde.

Les veines qui rampent sur les côtes et sur la face supérieure de chaque hémisphère cérébral sont volumineuses, très-rapprochées les unes des autres et remplies de sang. Des suffusions sanguines considérables se sont effectuées à gauche, mais à droite principalement, au niveau de la région latérale des lobules antérieur et moyen du cerveau. Dans l'enfoncement des scissures de Sylvius, le réseau celluleux de la pie-mère est fortement infiltré de sérosité rougeâtre, et cette membrane est comme teinte en violet. On s'a-

perçoit, au fur et à mesure, qu'on procède à son enlèvement, qu'il s'est formé des espèces d'infiltrations de même nature dans l'intervalle de plusieurs anfractuosités.

A droite, la substance corticale du lobule antérieur est violacée dans la profondeur de trois millimètres ; ailleurs elle paraît saine.

La substance blanche qui forme le centre de l'hémisphère droit est sablée de sang ; elle n'est pas autrement altérée.

Elle offre cependant au niveau et en dehors du corps strié, une dépression jaunâtre, d'un centimètre de long, d'un centimètre et demi de large, qui paraît correspondre à un ancien foyer inflammatoire ; sur ce point, elle est moins ferme que partout ailleurs.

L'hémisphère cérébral gauche est incisé à l'aide d'une coupe nette d'avant en arrière et dans toute son épaisseur : cette coupe laisse en dedans toute la cavité du ventricule latéral. Lorsque l'instrument a atteint le centre du lobule antérieur, on s'aperçoit que la substance nerveuse est infiltrée de sang : on peut bientôt constater que le corps strié gauche a été converti, ainsi que la partie contiguë de la couche optique, en une sorte de magma noirâtre composé de sang coagulé et de matière cérébrale réduite en fines parcelles.

Tout le ventricule gauche est rempli de sang ou liquide ou coagulé ; la cloison transparente ayant été rompue en avant par le poids des produits de l'hémorrhagie, plus de cent grammes de sang liquide ont pu s'introduire dans la cavité du ventricule latéral droit, mais les parois de ce ventricule se trouvaient cependant saines.

Lorsqu'on a eu détergé l'espace où le sang s'était combiné avec les fibres cérébrales réduites en fragments, on a sous les yeux une cavité tomenteuse peinte en violet par la matière colorante du sang.

La substance de ce lobe était ferme en arrière : les vaisseaux qui lui distribuent le sang étaient partout injectés.

Les veines et les capillaires du cervelet étaient dans un véritable état de turgescence ; il était même sorti du sang de ces vaisseaux, car au fond des sillons cérébelleux la trame de la pie-mère était de couleur violacée et notablement épaissie.

La substance grise du cervelet était rosée ; la substance blanche était injectée.

La protubérance annulaire était piquetée de rouge à l'intérieur, et les piquetures que nous signalons étaient assez confluentes pour représenter des taches ecchymotiques violacées.

La moelle épinière n'a pas pu être examinée.

Le cœur est chargé de graisse, mais d'un volume ordinaire. — Les poumons offrent à leur sommet quelques tubercules endurcis; ils sont parfaitement sains du reste.

La membrane muqueuse est jugée saine tant dans la cavité de l'estomac que dans les autres régions du canal digestif.

Le foie contient plus de sang que dans l'état naturel; il est considéré comme exempt d'altérations.

Quand on explore à l'aide d'une loupe toutes les surfaces déchirées par l'hémorrhagie, on s'assure qu'elles sont partout représentées par une sorte de bouillie composée de sang et de matière cérébrale ramollie.

Quand on soumet les tampons fibrineux à la même exploration, on juge qu'ils contiennent beaucoup de fibres cérébrales.

Études microscopiques. — Sous la lentille microscopique, voici ce que l'on est à même d'apercevoir :

1° Les caillots fournissent de nombreux globules de sang crénelés et aplatis ·

2° Une quantité considérable de matière colorante qui est entraînée sur les bords des préparations par des courants de sérosité;

3° Des fibres cérébrales fines, nombreuses, renflées d'espace en espace et brisées par parcelles : cette sorte de morcellement est poussée très-loin;

4° Des granules moléculaires innombrables, fins comme de la poussière;

5° Des cellules grenues soit en voie de formation, soit déjà bien formées : ces cellules abondent; elles forment des nuages dans quelques-unes de nos préparations.

La bouillie sanguinolente qui tapisse la voûte et la base de la caverne hémorrhagique est étudiée à son tour.

Elle contient exactement les mêmes produits, les mêmes éléments que les grumeaux de sang détachés, seulement les cellules agminées qui foisonnent dans son épaisseur sont plus chargées de granulations et plus larges et plus épaisses que celles qui ont jusqu'ici attiré notre attention.

En multipliant le nombre des préparations, on tombe sur des régions où la formation des cellules ne fait au contraire que commencer, et où elles ne sont encore représentées que par de petits disques minces, transparents comme des ombres et à peine ponctués; mais les études les plus variées ne donnent jamais d'autres résultats.

La substance grise, qui appartient aux lobes antérieur et moyen, du côté droit, et qui était en rapport avec la large ecchymose qui rendait la pie-mère rutilante en cet endroit, contient presque autant de cellules granulées que les parois mêmes du foyer hémorrhagique dont il vient d'être question : ces cellules sont pâles, mais d'une largeur énorme; plusieurs d'entre elles contiennent plus de vingt granulations. Les capillaires ne se distinguent point ici par leur ampleur.

La substance jaunâtre contenue dans le petit espace déprimé qui existait en dehors du corps strié, sur ce même hémisphère, est traversée par d'énormes vaisseaux incrustés de granules moléculaires noirâtres; elle recèle des cellules granulées à teintes jaunes, à granules gros, bien accentués, mais peu nombreux dans chaque enveloppe; elle contient aussi des cristaux d'hémato-cristalline et de nombreux grains sphériques qui nous semblent composés par la même matière que ces cristaux.

I. On avait pensé, en se fondant sur le mode de manifestation des principaux phénomènes fonctionnels et sur la durée de l'hémiplégie, que cette dame devrait présenter un vaste foyer d'encéphalite avec caillot sanguin et ramollissement local au sein de la moitié droite des centres nerveux intra-crâniens : cette supposition s'est vérifiée de point en point.

II. On s'est assuré que les éléments granuleux existaient en même abondance, dans ce cas, et dans la fibrine du caillot et dans la substance nerveuse ramollie : il faut inférer de cette double vérité que le ramollissement cérébral et le caillot dataient déjà, l'un comme l'autre, dans cette circonstance, d'un certain nombre de jours, mais on ne peut pas affirmer d'une manière certaine que la formation du caillot avait précédé l'invasion du ramollissement.

III. Beaucoup de fibres nerveuses appartenant au lobule moyen

gauche avaient été réduites, chez cette femme, en menues parcelles : cette circonstance suffit pour expliquer l'oblitération de la sensibilité à droite, la manifestation de l'hémiplégie de ce côté, et l'espèce d'engourdissement de l'intelligence. Cette perte de substance ne constituait point, néanmoins, un mal sans remède, car on a vu que l'exercice fonctionnel avait commencé à se rétablir vers le huitième jour de la maladie, et ce rétablissement n'en serait pas resté là si madame Catherine n'eût pas succombé d'une manière aussi rapide.

IV. Le foyer morbide qui s'était formé à la superficie du lobule antérieur droit du cerveau ne contenait point de *caillot;* il contenait des éléments fibrineux, car les cellules granulées y avaient pris naissance tout aussi bien que dans le grand foyer morbide du lobe cérébral gauche.

V. Il n'avait point entraîné la paralysie du côté droit du corps : aussi la substance grise ne s'y trouvait point encore désagrégée.

VI. Il y a tout à parier que la mort de madame Catherine avait été occasionnée par l'état fluxionnaire du cervelet, car l'état congestif de cet organe nous a paru des plus récents.

CENT SOIXANTE-QUATORZIÈME OBSERVATION. — Vers l'âge de soixante-neuf ans, symptômes de manie avec lenteur dans la démarche; au bout de quelques mois, incohérence habituelle dans les idées, affaiblissement des jambes; à soixante-neuf ans huit mois, attaque à forme apoplectique, paralysie plus prononcée à gauche, contracture de ce côté, soubresauts et convulsions à droite, puis variations fréquentes dans l'expression des phénomènes musculaires et mort au bout de cinq jours. — Suffusion sanguine récente dans la pie-mère cérébrale, à gauche; suffusion sanguine plus considérable à droite et turgescence des vaisseaux de la pie-mère; adhérence de cette même membrane avec la couche corticale la plus superficielle sur différentes régions du cerveau; vaste dépôt de sang coagulé au sein du centre ovale de l'hémisphère cérébral droit. — Sous la lentille microscopique, cellules granulées et granules moléculaires, globules sanguins extravasés en abondance, turgescence des capillaires, disgrégation des fibres cérébrales.

M. Léopold, âgé de soixante-neuf ans et huit mois, ancien sergent, a quitté l'hôtel des Invalides pour entrer à Charenton, vers la fin d'octobre 1854; nous ne pûmes obtenir aucun renseignement sur sa vie antérieure, mais il obéissait, au moment de son admission dans l'établissement, à une excitation intellectuelle qui le portait à parler seul, à marcher devant lui sans aucun but déterminé et à commettre une foule d'actions déraisonnables. On parvenait

difficilement à fixer son attention pendant quelques secondes; ses propos étaient habituellement incohérents; il cherchait à se lever pendant la nuit et négligeait beaucoup pendant le jour le soin de sa personne. Sa prononciation était exempte d'embarras ; il se servait sans peine de ses mains, marchait d'un pas assez ferme. Certains jours, cependant, sa marche était lente et il se laissait dépasser en allant à la promenade par des malades qui étaient déjà affaiblis par la paralysie. Il paraissait jouir d'une bonne santé physique, n'accusait jamais aucune souffrance, mangeait bien, conservait de l'embonpoint, ne présentait ni fièvre ni chaleur insolite à la peau. On s'attacha à lui procurer une nourriture convenable, on fit en sorte de l'entourer de soins, de lui procurer de l'exercice; on lui fit prendre en même temps un certain nombre de bains tièdes et des potions calmantes; il ne tarda pas à rentrer dans ses anciennes habitudes de calme, mais on put alors se convaincre qu'il était dans un état complet de démence.

L'état que nous venons de caractériser persista sans offrir de changements importants pendant environ sept mois. M. Léopold restait chaque jour levé depuis le matin jusqu'au soir; il pouvait manger seul, circuler sans se perdre dans le voisinage de l'infirmerie; mais il n'était pas capable de se tenir propre et de répondre avec suite aux questions qu'on était amené à lui adresser. Sa prononciation continuait à être libre, sa démarche était lourde, et il restait comme par instinct presque continuellement assis : figure pleine, fonctions digestives parfaitement régulières.

Le 5 juillet 1856, M. Léopold est trouvé immobile et comme assoupi dans son lit : on lui adresse la parole; il fait attendre longtemps sa réponse et ne répond que d'une manière très-brève; on s'aperçoit aussitôt que sa prononciation est gênée; on le place sur son séant; il ne peut pas s'y maintenir, retombe sur son oreiller et perd connaissance.

Au bout de deux heures, il a repris l'usage de ses sens; il reste dans la somnolence lorsqu'il est livré à lui-même; il répond par des monosyllabes et d'une voix mal articulée lorsqu'on l'interpelle avec force. Ses yeux sont fermés, ses pupilles étroites, immobiles; les traits de son visage sont vultueux, déviés à gauche; le globe de l'œil gauche est convulsé en dehors; des tressaillements presque continuels agitent les muscles des joues, surtout ceux du côté gau-

che; ce malade fait entendre pendant l'expiration un bruit particulier et comme s'il fumait avec une pipe.

Son bras gauche est dans l'adduction, l'avant-bras dans la pronation, demi-fléchi : les doigts sont fléchis, immobiles, affectés de contracture, ainsi que tous les muscles des membres. Lorsqu'on est parvenu, par un effort prolongé, à étendre ces parties, elles reprennent leur première attitude dès qu'on les abandonne à elles-mêmes. La jambe gauche est dans un état voisin de la résolution.

Les membres du côté droit, mais surtout le bras, sont agités de soubresauts musculaires et même de mouvements convulsifs. M. Léopold peut encore exécuter quelques mouvements volontaires avec ce bras; ces mouvements sont toutefois lents, limités, très-incomplets.

La sensibilité est presque éteinte à gauche; elle est obtuse à droite.

La respiration est stertoreuse, haletante, entrecoupée de soupirs et de plaintes. Le pouls est plein, fort accéléré, la peau chaude et halitueuse. (Saignée générale, boissons acidulées, cataplasmes aux jambes, diète absolue.)

Le 6 juillet, les accidents cérébraux persistent avec le même caractère que la veille. On peut encore tirer M. Léopold de la somnolence en imprimant une forte secousse à son corps et obtenir de lui une réponse qui ressemble à un grognement, mais il ne paraît plus avoir de conceptions suivies. Les tressaillements de sa face sont maintenant peu intenses; la déviation des traits à gauche est à peine sensible; les mouvements volontaires s'accomplissent à droite avec moins de difficulté que le 5 juillet; la sensibilité s'y trouve aussi moins émoussée. La déglutition est devenue difficile, les déjections coulent à l'insu du malade. (Deux vésicatoires aux cuisses, boissons acidulées.)

Le 7 juillet, les traits de la figure ne sont plus déviés; la somnolence est moins profonde qu'hier; M. Léopold ouvre les yeux quand on lui parle et fait des efforts pour répondre; les mouvements du bras droit sont encore lents, mais passablement étendus; la jambe droite se déplace sans trop de difficulté.

La contracture du bras gauche a cessé; le malade peut exécuter de très-faibles mouvements avec les mains et les doigts de ce côté : la jambe gauche continue à être frappée d'immobilité; la sensibilité

est en partie rétablie partout. Le pouls est moins fréquent, la respiration plus calme qu'au début. (Lavement purgatif, tisane, bouillon.)

Le 8 juillet, le mieux relatif continue et M. Léopold reconnaît et nomme certains objets qu'on présente à sa vue.

Le 9 juillet, retour des accidents apoplectiformes ; hémiplégie à gauche, paralysie de la sensibilité cutanée, commencement de résolution et sensibilité oblitérée à droite; déglutition difficile, respiration gênée, accélération du pouls. (Sinapismes, lavements purgatifs.)

Le 10 juillet, les symptômes de compression et de paralysie se sont amendés ; la situation de M. Léopold peut être comparée à celle du 7 juillet. (Vésicatoire au mollet.)

Le 11 juillet, état comateux, hémiplégie complète à gauche, quelques mouvements possibles dans le bras droit, gêne de la respiration, engouement pulmonaire, accumulation de mucus dans les bronches, expectoration nulle, pouls fréquent et développé. (Saignée de deux cent cinquante grammes.)

La mort a lieu vers la fin de la journée; elle a été précédée par un état comateux profond, accompagné d'insensibilité et d'immobilité.

Autopsie cadavérique. — Embonpoint général, constitution d'une force plus qu'ordinaire. Crâne épais, très-lourd et très-compacte.

Il n'existe aucun liquide, aucune apparence de vide dans les cavités de l'arachnoïde.

Hémisphère gauche du cerveau. — Il existe au-dessous de l'arachnoïde qui recouvre les régions latérales et un peu supérieures des lobules antérieur, moyen et postérieur, une couche de sang de plusieurs millimètres d'épaisseur ; ce sang s'écoule en grande partie lorsqu'on pratique des mouchetures dans l'interstice des circonvolutions ; il est donc encore à l'état liquide.

La pie-mère est adhérente sur la plupart des circonvolutions de cet hémisphère à la substance corticale sous-jacente, et la substance nerveuse s'enlève par plaques minces et humides, au fur et à mesure qu'on poursuit la dissection de la pie-mère : cette espèce de décortication s'opère notamment sur les circonvolutions qui correspondent au parcours de la grande scissure interlobaire, sur les circonvolutions de la face externe, sur celles de la face inférieure.

La substance grise contient beaucoup de vaisseaux ; elle présente dans son épaisseur des teintes qui tirent sur le rose. La substance médullaire est humide, grisâtre, traversée par des filaments vasculaires nombreux, mais médiocrement injectés.

Le corps strié et la couche optique présentent un aspect jaunâtre ; ils ne sont pas ramollis.

Hémisphère droit.— Il est en grande partie enveloppé, lui aussi, par une large suffusion sanguine ; le sang, qui est à l'état d'infiltration dans le réseau de la pie-mère, est resté liquide. Au fur et à mesure qu'on force ce sang à couler au dehors, en pratiquant des incisions sur le feuillet viscéral de l'arachnoïde, on s'aperçoit que les veines de la pie-mère sont turgescentes et remplies de sang noir.

Cette dernière membrane ne se sépare que très-difficilement de la substance corticale superficielle, et on enlève sur toutes les régions de cet hémisphère des plaques minces, mais souvent très-larges, de substance grise, en faisant des efforts inutiles pour en séparer les méninges. Ces adhérences n'ont point lieu dans les anfractuosités qui séparent les circonvolutions.

Tout l'espace qui est désigné sous le nom de centre ovale de Vieussens est occupé ici par une sorte de détritus représenté par du sang liquide, par du sang coagulé et par de la matière cérébrale réduite en bouillie. Quand on a enlevé cette sorte de magma, dont la couleur est tantôt noire, tantôt violacée, on a sous les yeux une énorme cavité, dont le plancher correspond à la base de cet hémisphère et dont la partie supérieure est en rapport avec la base des circonvolutions du cerveau : toute la cavité du ventricule droit est obstruée par le produit de l'hémorrhagie.

En plaçant sous l'eau l'hémisphère que nous étudions, on constate que le plasma du sang a pénétré partout dans l'interstice des fibres cérébrales qui sont maintenant teintes en rose par de l'hématosine : une bouillie humide, composée de matière cérébrale, d'hématosine, de sang à moitié coagulé, forme partout une sorte de dépôt ou de couche plastique à la surface ramollie de la cavité hémorrhagique que nous décrivons : il ne nous est pas possible de découvrir la région d'où le sang a dû s'échapper pour se répandre ensuite dans toute l'épaisseur du centre ovale.

Le cervelet s'éloigne peu de l'état norm . Il existe dans le côté

droit de la protubérance annulaire une cavité lenticulaire cicatrisée.

Études microscopiques. — La substance grise que l'on puise dans les foyers inflammatoires les plus superficiels du lobe cérébral gauche paraît imbibée par un sérum peu abondant; elle n'est pas désorganisée, mais elle offre dans son épaisseur un certain nombre de globules sanguins extravasés. On y voit aussi de grands disques granuleux bien formés, finement ponctués et comme enchâssés entre les fibres cérébrales : je compte jusqu'à trente de ces disques dans une seule préparation. Dans une seconde préparation, qui est faite avec de la substance qu'on a détachée de la pie-mère, où elle était restée comme collée, on observe ces mêmes disques, groupés de différentes manières ; il existe aussi dans le voisinage des vaisseaux des traînées de granules moléculaires.

Nous examinons ensuite au microscope un atome de substance blanche appartenant au lobe cérébral droit et pris dans le voisinage du foyer hémorrhagique. Cette substance est intacte, mais les vaisseaux qui la traversent sont fortement dessinés et obstrués par du sang ; on voit aussi sur leur parcours beaucoup de globules sanguins extravasés.

L'espèce de bouillie sanguinolente qui forme comme un commencement d'incrustation sur les parois de la cavité, qui a remplacé le centre ovale, est représentée par les éléments suivants : 1° par le plasma du sang ; 2° par ses globules ; 3° par de l'hématosine ; 4° par des fibres cérébrales à renflements ; 5° par des corpuscules de matière cérébrale ; 6° par des disques granuleux assez nombreux. Je répète souvent le même examen ; les résultats ne varient jamais. Les globules sanguins, et les fibres cérébrales détachées occupent ici la principale place; les disques granuleux nagent dans les courants comme les autres éléments qu'on étudie ; on y aperçoit aussi quelques granules isolés.

Des fibres blanches prises dans les régions où elles semblent le plus compromises, sont uniquement désunies ; elles sont mêlées aux éléments que nous venons d'énumérer tout à l'heure.

Un grumeau de sang détaché d'un caillot noir et volumineux se réduit finalement en plasma fortement chargé d'hématosine, en myriades de globules sanguins, en disques granuleux, en fibres cérébrales nombreuses et renflées. Les disques de l'inflammation ont

donc pris naissance aussi dans la partie du sang coagulé, et l'élément nerveux a été enveloppé avec les globules du sang au moment où la coagulation de la fibrine s'est effectuée. Des études microscopiques prolongées ne donnent jamais que les résultats que nous venons de signaler ; la source de l'hémorrhagie reste inconnue après comme avant ces recherches.

I. Il y avait huit mois environ que cet invalide avait commencé à présenter quelques signes de périencéphalite chronique diffuse ou de paralysie générale incomplète, lorsqu'il offrit des signes d'hémiplégie à gauche, avec contracture du bras gauche et tressaillements convulsifs généraux; il succomba sous l'influence de ces phénomènes incidents.

II. L'autopsie a démontré que la mort de ce militaire avait été occasionnée surtout par la formation d'un vaste foyer d'encéphalite aiguë locale, avec caillot, dont le siége se trouvait correspondre au *centre ovale* de l'hémisphère cérébral droit.

III. A l'aide du microscope, on a pu observer, comme on devait s'y attendre, un certain nombre de petits disques granulés dans la substance nerveuse qui correspondait aux foyers d'encéphalite chronique diffuse.

IV. Mais on a pu observer, en outre, dans le *détritus* du foyer hémorrhagique et dans les caillots fibrineux qui gisaient au sein du lobe cérébral droit des cellules granuleuses très-nombreuses et de formation récente : on devait s'attendre encore à ce dernier résultat, vu que l'*hémiplégie* et les phénomènes de contracture qui avaient été notés à gauche dataient déjà de quatre jours au moment du décès.

V. Mais il n'est plus possible de décider d'une manière positive, précisément à cause de cette même durée, si la formation du ramollissement de la substance cérébrale avait précédé ou suivi dans cette circonstance la formation du caillot hémorrhagique ; il nous semble probable néanmoins que c'était une grosse hémorrhagie qui avait donné lieu d'abord, dans ce cas, à l'*hémiplégie*, car des disques agminés avaient eu le temps de se former dans l'épaisseur même du caillot, et on sait que cette formation n'a jamais lieu que trente à quarante heures après le moment de l'extravasation du sang.

CENT SOIXANTE-QUINZIÈME OBSERVATION. — A soixante-six ans moins trois mois, violente attaque apoplectique; au bout de trois jours, disparition des accidents cérébraux, à part un peu d'embarras passager de la parole. Au bout de trois mois, nouvelle attaque avec paralysie du mouvement et de la sensibilité à gauche; aggravation rapide des accidents et mort dans le coma le cinquième jour. — Vaste dépôt de sang coagulé au centre de l'hémisphère cérébral droit. Substance cérébrale sous-jacente ramollie et très-injectée, infiltrations sanguines sous la forme de taches ecchymotiques dans le voisinage des surfaces ramollies; cicatrice grisâtre dans le lobule postérieur droit. — Sous la lentille microscopique, tubes vasculaires dilatés, remplis de corpuscules sanguins. Nombreux globules sanguins extravasés; nombreux disques agminés; nombreuses fibres cérébrales détachées et flottantes, au milieu d'amas de fibrine pulpeuse.

M. Stéphanin, âgé de soixante-six ans, ancien employé du Mont-de-Piété, d'une constitution très-pléthorique, vivant à la campagne, où il s'est créé des occupations très-simples qui lui permettent d'échapper à l'ennui, s'est bien porté jusqu'au 12 juillet 1854.

Le 13 juillet, il est subitement frappé d'apoplexie, et tombe de toute sa hauteur sur le parquet de sa chambre; on se hâte de le déshabiller, de le coucher et d'appeler auprès de lui le médecin qui a la confiance de sa famille.

M. le docteur Josias, qui l'examine sans délai, constate les symptômes suivants : décubitus dorsal, écume à la bouche, turgescence de la face, absence de toute connaissance, abolition de la sensibilité tactile et de l'exercice intellectuel, suspension de l'exercice musculaire. Une saignée qu'on pratique au bras gauche ne donne pas de sang ; application de huit sangsues au cou, de quinze sangsues à l'anus; sinapismes aux cuisses ; vésicatoires aux mollets.

Dans l'après-midi du même jour, les yeux sont renversés dans les orbites, le tronc et les membres sont agités par instants de mouvements violents et comme automatiques ; M. Stéphanin salit son lit à son insu.

Le 14 juillet au matin. Les mouvements automatiques du tronc et des membres ont cessé depuis le lever du jour ; le malade a donné quelques signes de connaissance, il a proféré quelques mots, sa parole est très-embarrassée, son côté gauche est plus faible que le droit. — Eau de Sedlitz et bouillon aux herbes, tisane miellée.

Le 15 juillet on constate un mieux sensible ; M. Stéphanin peut se lever et marche ; il conserve de l'embarras dans la prononciation, mais il ne paraît pas apprécier l'importance des accidents

qu'il vient d'éprouver, et dès le 16 il va faire des excursions et cueillir des herbes dans la campagne.

Le 19 octobre 1854, lorsqu'on le croyait tout à fait rétabli, il tombe sur le sol étant à cueillir de l'herbe, privé de connaissance et de mouvement : lorsqu'on l'a rapporté chez lui, il remue d'abord les mains, donne quelques signes de connaissance et cherche à parler, mais sa parole est très-gênée. (On applique des sangsues à l'anus, des sinapismes aux jambes.)

Au bout de quelques heures, aggravation des accidents, la langue est immobile, l'intelligence oblitérée, le malade n'a presque plus de connaissance, il n'accomplit plus aucun mouvement spontané.

Une saignée est alors pratiquée au bras gauche ; d'abord ce membre paraît obéir à la volonté du malade, mais avant la fin de la saignée il se trouve frappé d'une complète résolution. Bientôt un état voisin du coma se déclare. — (Sangsues aux apophyses mastoïdes, lavement purgatif.)

Le 20 octobre au matin, l'hémiplégie est complète à gauche, les muscles de ce côté sont agités par instants de tressaillements convulsifs. Les manifestations intellectuelles sont nulles, les symptômes généraux de la dernière gravité.

Le soir, décubitus dorsal, face vultueuse, contraction des pupilles, turgescence de la face et des carotides, ampleur et fréquence du pouls, chaleur à la peau, accélération de la respiration.

Abolition de la sensibilité et du mouvement volontaire à gauche; liberté des mouvements à droite, conservation de la sensibilité de ce côté, reste de connaissance; ce malade cherche à répondre à quelques-unes des questions qu'on lui pose, mais ses conceptions sont lentes, ses idées peu nettes; parole embarrassée, déglutition difficile; constipation, saignée, sinapismes, lavement purgatif, vésicatoire.

Le 21 octobre. Somnolence habituelle, réponses monosyllabiques rares, même état des membres gauches ; la sensibilité et le mouvement se manifestent à peine à droite.

Le soir l'état comateux devient habituel, la déglutition n'est plus possible, le pouls est moins accéléré, la respiration plus gênée.

Le 22, persistance d'un coma profond et mort le 23 octobre.

AUTOPSIE CADAVÉRIQUE. — Les os du crâne se brisent sans diffi-

culté ; il n'existe aucun produit morbide dans le double espace interarachnoïdien.

Le lobe droit du cerveau est comme enveloppé par une couche de sang liquide, ce sang se trouve épanché entre la face interne de la pie-mère cérébrale et le relief des circonvolutions qui en sont comme humectées.

Lorsque la pie-mère cérébrale a été enlevée avec soin, on aperçoit sur le milieu de la face supérieure du lobule cérébral antérieur droit une déchirure d'un demi-millimètre de long et qui est étroite comme une simple raie ; c'est par cette petite fente, qui communique avec un vaste foyer d'épanchement, que le liquide qui a été trouvé au-dessous de la pie-mère a dû s'échapper pour se répandre à la surface du cerveau.

Le foyer hémorrhagique dont il vient d'être question occupe toute la partie centrale des lobules antérieur et moyen. Il est représenté par du sang liquide, par de gros tampons de fibrine coagulée, de couleur noirâtre, par un mélange de matière cérébrale et de fibrine.

Lorsqu'on a retiré du foyer morbide tout ce qui s'y trouve contenu, on a sous les yeux, tant du côté du ventricule que du côté des circonvolutions, un fond de substance cérébrale humide, peu résistant, infiltré de globules sanguins et rappelant à l'idée une large caverne ecchymotique : la membrane ventriculaire n'a cependant point été rompue.

Le lobule postérieur droit contient dans son épaisseur une petite cavité à teinte de rouille ; elle est circonscrite par un produit celluleux qu'on peut enlever tout d'une pièce ; ses parois ne sont point ramollies.

L'hémisphère cérébral gauche n'est ni injecté ni coloré ; il ne paraît pas s'éloigner de l'état normal.

Le cervelet et la protubérance annulaire ne donnent lieu à aucune remarque.

Les viscères thoraciques et abdominaux sont dans l'état le plus normal.

Études microscopiques. — Le caillot contient de nombreux globules sanguins colorés en violet; ils n'ont subi aucune altération; ils nagent sur un liquide chargé d'hématosine ; une partie de ce liquide finit par se coaguler sous la forme d'une pellicule fibrineuse.

Les *caillots* qu'on a retirés du foyer sont composés de fibrine pulpeuse, de globules sanguins et d'hématosine. Ils contiennent aussi de très-belles fibres cérébrales qui ont été détachées et entraînées avec le produit hémorrhagique au moment de l'extravasation sanguine.

Déjà de grandes cellules granulées commencent à se former et à se dessiner dans ce blastème fibrineux ; elles sont encore grisâtres et finement ponctuées, mais elles sont assez consistantes pour se laisser comprimer et pour suivre les courants de sérosité qui emportent en masse les globules sanguins qui prédominent dans toutes les préparations.

La substance nerveuse réduite en bouillie rougeâtre qui recouvre la région la plus déclive du foyer hémorrhagique est représentée par des globules sanguins, par de la fibrine pulpeuse, par de l'hématosine, par une immense quantité de fibres cérébrales, soit intactes, soit rompues, par un nombre considérable de grands disques granulés; ces cellules sont libres, flottantes et parfaitement constituées.

La substance qui forme les contours du foyer et qui est infiltrée de sang contient les mêmes éléments que le *détritus* que nous venons d'analyser, mais on y découvre en outre des ramifications vasculaires turgescentes et encore remplies de globules sanguins, accumulés les uns sur les autres ; plusieurs de ces vaisseaux réfléchissent une teinte rosée qui permet d'en suivre tous les parcours : les fibres cérébrales qui n'ont pas été complétement séparées de leur trame se trouvent cependant distancées de leurs congénères par des traînées de globules sanguins : les disques agminés sont enchâssés comme de petites étoiles dans cette région du foyer morbide.

I. M. Stéphanin a été frappé d'apoplexie le 19 octobre; le 20, il présentait des symptômes d'*hémiplégie à gauche*, des tressaillements convulsifs dans les membres paralysés et des signes de torpeur intellectuelle ; l'*hémiplégie* a persisté le 22 et le 23 octobre et M. Stéphanin a expiré le 23 octobre dans un état comateux.

II. On a trouvé, au moment de l'autopsie, tout le centre des lobules antérieur et moyen du côté droit du cerveau converti en une sorte de *détritus* formé par des caillots de sang et par des dé-

bris de substance nerveuse ramollie ; l'analyse microscopique a établi en outre que de nombreux granules moléculaires, que de nombreuses cellules granulées, avaient déjà commencé à se former tant dans l'interstice des fibres cérébrales qui figuraient au sein de ce vaste foyer morbide que dans l'épaisseur même des caillots fibrineux qui s'y trouvaient aussi contenus.

III. On est en droit d'inférer de ce qui vient d'être exposé que M. Stéphanin a dû succomber à la formation d'une encéphalite locale aiguë avec caillot. Il est presque certain aussi que l'effusion du sang qui avait fourni les *caillots* avait eu lieu dès l'invasion des phénomènes apoplectiques, car les *caillots* contenaient eux aussi des cellules granulées, et on sait que ces cellules ne commencent à se constituer que quelques jours après la rupture des capillaires ; or, comme M. Stéphanin n'avait survécu que quatre jours à l'apoplexie, il est évident que l'*hémorrhagie* avait dû s'effectuer chez lui pendant la période congestive de l'encéphalite.

IV. Quant au *ramollissement* de la substance cérébrale du foyer inflammatoire, il devait être, dans ce cas, consécutif à la grosse extravasation sanguine.

V. L'attaque à forme apoplectique, compliquée d'un commencement d'*hémiplégie à gauche*, qui avait compromis l'existence de M. Stéphanin, le 13 juillet, *trois mois* avant l'accident qui avait entraîné sa perte, avait dû être causée par la formation du *foyer local* dont on a trouvé la trace dans le lobule postérieur de l'hémisphère cérébral droit : ce foyer morbide avait probablement contenu aussi dans le principe un petit caillot fibrineux, mais il ne contenait plus au moment de l'autopsie qu'un kyste celluleux de couleur de rouille.

VI. Le traitement avait été à peu près le même lors de la *première attaque* d'hémiplégie que pendant le cours de la *seconde attaque* : le rétablissement des fonctions du mouvement et de la santé générale s'était pourtant accompli très-promptement à la suite du premier accident, tandis que les phénomènes cérébraux n'avaient fait que s'aggraver après le second, mais on a dû remarquer que les lobules antérieur et moyen droits étaient compromis dans leur structure, en dernier lieu, tandis que le lobule postérieur seul avait été légèrement atteint dans le cours de juillet : le traitement antiphlogistique et l'application des dérivatifs ne sau-

raient du reste être appliqués avec trop de promptitude et de vigueur dans les phlegmasies de ce genre.

CENT SOIXANTE-SEIZIÈME OBSERVATION. — Pendant plus de trente ans, délire partiel caractérisé par des alternatives de délire ambitieux ou de délire mélancolique, léger affaiblissement des facultés mentales. A soixante-dix-neuf ans, éblouissements passagers, gêne de la parole momentanée, débilitation plus marquée de l'intelligence. Écoulement d'urine parfois involontaire. A quatre-vingts ans, symptômes d'indisposition graves, érysipèle qui occupe successivement le bras, l'épaule, l'aisselle du côté droit, les téguments du dos et la région des seins, exaltation ou somnolence, coma et mort le septième jour de la maladie. — Le pourtour des lobes cérébraux est comme tiqueté par un grand nombre de petits épanchements sanguins globulaires avec ramollissement de la substance nerveuse environnante. Sous la lentille microscopique, on distingue dans les petits foyers qui contiennent le produit de l'extravasation, soit des globules sanguins, soit de l'hématosine; des disques granulés, des globules sanguins, des corpuscules de matière nerveuse, des fibres cérébrales libres, des filaments vasculaires se voient dans les endroits ramollis.

Madame Justine, âgée de quatre-vingts ans, a le visage haut en couleur, le col court, le corps surchargé d'embonpoint. Elle est aliénée depuis plus de trente ans, et une de ses tantes a terminé ses jours dans une maison de fous. Son délire n'a presque pas varié depuis 1825, époque où la police crut devoir la faire séquestrer. S'imaginant appartenir à la famille des Bourbons, elle se plaint souvent sur le ton de l'indignation du peu d'égards qu'on a pour sa personne, et elle craint aussi parfois qu'on ne mêle du poison à ses aliments pour échapper plus sûrement à sa vengeance; elle accuse aussi dans les membres inférieurs une sensation pénible qu'elle attribue à l'influence d'un *maléfice*. Son intelligence, qui a été passablement étendue autrefois, conserve maintenant encore un reste d'activité, mais sa mémoire commence à devenir moins fidèle que dans la jeunesse.

A l'époque où madame Justine a cessé d'être raisonnable, elle était encore menstruée; la ménopause n'a rien changé à l'expression de son délire. Elle a éprouvé tout de suite, après l'âge critique, des angines assez fréquentes, et ces accidents inflammatoires furent combattus par des émissions sanguines réitérées, mais le traitement antiphlogistique, l'usage des bains prolongés, l'application de plusieurs exutoires, ne modifièrent aucunement le caractère de l'aliénation mentale, et madame Justine était, sur la fin de sa carrière, en proie aux mêmes idées fixes qu'à cinquante ans.

Pendant le cours de sa soixante-dix-neuvième année, madame ıstine éprouve à plusieurs reprises des éblouissements qui ren- ɜnt sa démarche chancelante. A la suite de ces accidents, sa pro- ɔnciation est légèrement embarrassée, sa démarche plus lourde, il lui arrive d'uriner dans ses vêtements; en général, cepen- ınt, ces indispositions se dissipent très-vite. Vers la fin de cette ême année, madame Justine reste presque toujours assise, elle a oins de netteté dans les idées que par le passé, salit presque ha- tuellement son linge et semble incliner vers la démence : elle ı manque cependant point d'appétit et conserve tout son embon- ınt.

Au commencement de la quatre-vingtième année, le 22 février, tte dame est prise tout de suite, après son repas de midi, de fris- ns généraux, d'une sensation de courbature dans les membres; ıssitôt qu'on l'a couchée, on constate que ses yeux sont lar- ɔoyants, que sa figure est injectée, sa peau chaude, son pouls fort ı fréquent; elle peut répondre aux questions qu'on lui adresse, ıais, dès qu'elle est livrée à elle-même, elle garde le silence et a e la tendance à la somnolence; elle semble respirer aussi avec eine. L'élève de garde prescrit la diète, des applications révul- ives et une tisane acidulée : pendant la nuit, gémissements fré- uents.

Le 23 février au matin, la langue est saburrale, la figure comme ırgescente, la peau chaude, le pouls gros et accéléré; la malade eut répondre à nos questions, mais elle s'exprime avec moins de étulance qu'à l'ordinaire. (Lavement purgatif, tisane pectorale et ılep.) Dans l'après-midi, madame Justine parle avec volubilité, lle demande à se lever et à aller dîner au restaurant. Pendant la uit, l'excitation est remplacée par un état d'assoupissement voisin u coma.

Le 24 au matin, on s'aperçoit que l'avant-bras droit est envahi ar un érysipèle qui s'avance déjà vers le bras, et qui s'accompa- ne de volumineuses phlyctènes. La malade ressent dans ces par- ies une douleur pénible, et le toucher indique qu'elles sont le iége d'une chaleur intense : frissons, sensation générale de froid. .e membre droit est couvert de compresses imbibées d'eau blan- he et d'eau de fleurs de sureau; boissons nitrées, lavement pur- ɜatif, diète absolue.

Le 25 février, point d'amélioration, l'état général s'est même aggravé.

Le 26, l'érysipèle diminue sur le bras; il occupe maintenant l'épaule droite et l'aisselle correspondante; somnolence, plaintes spontanées, cris de douleur lorsque les soins de propreté et les pansements exigent qu'on imprime quelques mouvements au membre malade. (Mêmes applications résolutives, tisane acidulée, bouillon coupé.)

Le 28, diminution des forces, petitesse du pouls; la malade est affaissée, elle s'aperçoit à peine de ce qui se passe autour de sa personne. L'érysipèle a maintenant envahi le dos et les seins. Dans l'après-midi, assoupissement continu qui ne cesse plus jusqu'au lendemain.

La mort a lieu le 29 février, à cinq heures et demie du matin.

Autopsie cadavérique. — Les os du crâne sont épais, faciles à briser, injectés dans leur partie moyenne.

La dure-mère reste attachée par plaques assez larges, de couleur nacrée, à la face interne de la voûte crânienne, après qu'on est parvenu, après beaucoup d'efforts, à séparer cette voûte du reste de la boîte osseuse qui contient l'encéphale.

Les cavités de l'arachnoïde cérébrale ne contiennent aucun produit morbide.

Le cerveau est court, bombé, globuleux. La pie-mère qui le recouvre est très-épaisse sur les régions convexes, un peu infiltrée de sérosité. Cette membrane est très-résistante et facile à enlever. Les nombreux vaisseaux répandus dans sa trame contribuent à lui donner de la solidité.

Lorsque les hémisphères cérébraux ont été entièrement dépouillés de leurs enveloppes, les circonvolutions se montrent partout grêles, minces, mais nombreuses et profondes.

Elles paraissent parsemées à leur surface, sur toutes les régions du lobe droit comme sur celles du lobe gauche, d'un certain nombre de petites sphérules noires qui égalent à peine en grosseur un petit grain de plomb de chasse. Ces petites sphères, enchâssées dans la substance grise au nombre de plus de quarante, se voient par transparence à travers la couche corticale la plus superficielle.

Lorsqu'on les divise avec le bistouri, qu'on les considère à l'œil

lu, on se demande si ces taches correspondent à du sang extra-asé, isolé sous forme de petits foyers, ou à du sang amalgamé avec l'élément nerveux et constituant une inflammation globulaire : on s'assure au moyen d'une bonne loupe que le sang est réuni en foyers distincts comme dans les *hémorrhagies* cérébrales volumineuses.

La substance corticale est ramollie à une distance de quelques lignes au pourtour de ces nombreux dépôts de forme globulaire.

La substance grise du cerveau, considérée dans son ensemble, offre de nombreux reflets roses dont la distribution n'offre rien de régulier; elle abonde en filets vasculaires hypérémiés.

Les vaisseaux de la substance médullaire sont partout dilatés, remplis de sang liquide; la masse cérébrale est donc comme pénétrée de globules sanguins partout où l'on pratique des coupes dans son épaisseur. Sa couleur est grisâtre, sa consistance un peu ferme.

Les couches optiques et les corps striés participent à l'injection des lobes cérébraux.

Le cervelet est un peu mou, très-injecté. La protubérance annulaire et la queue de la moelle allongée sont traversées par des filaments vasculaires rougis par du sang.

Études microscopiques. — Les petits *cercles*, les petites taches sanguinolentes répandus dans la substance corticale, sont étudiés au microscope, ainsi que l'élément nerveux qui les entoure, car ces deux choses sont difficiles à séparer.

Ils sont constitués :

1° Par un blastème liquide fortement teint en violet par de l'hématosine ;

2° Par des myriades de globules sanguins non altérés ;

3° Par des globules sanguins, tantôt superposés en forme de piles, tantôt attachés bords à bords et de manière à former des laques foliacées, mais qu'on peut rendre libres par l'introduction d'une goutte d'eau dans la préparation ;

4° Par des cellules agminées parfaitement formées et assez nombreuses ;

5° Par des noyaux grisâtres, un peu moins amples que les disques granuleux et dont j'ignore la nature ;

6° Par des corpuscules ponctués de matière nerveuse, tantôt déchirés, tantôt attachés sur une corde commune ;

7° Par quelques fibres nerveuses détachées provenant de la substance blanche.

Finalement, quand on explore des *foyers frais*, les globules sanguins libres et l'hématosine prédominent. Quand on explore des foyers moins liquides, les globules agminés de l'inflammation deviennent plus abondants, et on découvre aussi des expansions vasculaires au milieu de la substance nerveuse ramollie et convertie, soit en paillettes corpusculaires, soit en longues fibres flottantes.

I. Tous les petits *foyers* lenticulaires dont les deux hémisphères cérébraux étaient comme parsemés, chez madame Justine, contenaient des grumeaux de sang coagulé : ces petits caillots étaient comme enchâssés dans une couche de substance cérébrale ramollie, et le tout se trouvait mêlé à des cellules, soit déjà granulées, soit non encore granulées.

II. Il est de toute évidence que ces petites altérations représentaient toutes des foyers inflammatoires avec caillot.

III. Le ramollissement de l'élément nerveux avait pu précéder ou suivre la formation de petits caillots globulaires. Il est vraisemblable néanmoins que la coagulation du sang avait précédé l'invasion du ramollissement, car certains *foyers* ne contenaient guère que des globules sanguins, tandis qu'ils auraient contenu surtout des cellules granuleuses si le *ramollissement* avait pris naissance le premier.

IV. La rupture des capillaires avait donc eu lieu encore probablement dans ce cas, pendant la période congestive des encéphalites.

V. La réflexion et le raisonnement semblent indiquer d'ailleurs que la présence d'un aussi grand nombre de petits centres inflammatoires, tant dans un hémisphère cérébral que dans l'autre, devrait finir par porter atteinte et aux mouvements des quatre membres et à la régularité des fonctions intellectuelles, mais on doit renoncer à la prétention de pouvoir deviner pendant la vie la présence de pareilles lésions au sein de la masse encéphalique.

CENT SOIXANTE-DIX-SEPTIÈME OBSERVATION. — Coup sur la partie postérieure de la tête, chute et perte de connaissance; douleur de tête violente, insomnie; au bout de deux jours, tendance à la pétulance; le cinquième jour, délire, perte de connaissance passagère, tressaillements convulsifs, résolution des membres et mort. — Fractures sur

plusieurs régions du crâne, foyers d'encéphalite aiguë avec caillot sur l'hémisphère cérébral droit. — Études microscopiques.

M. Auguste, âgé de vingt-six ans, appartenant à la profession de charpentier, passe la journée du 25 novembre à une noce où il boit beaucoup. Le 26 de novembre, un peu avant deux heures, il reçoit sur la partie gauche de l'occiput et de la nuque un coup des plus violents, qui le renverse sans connaissance sur le sol. Du sang s'échappe en abondance par son nez et par sa bouche, et lorsqu'il a été emporté chez lui et qu'on a pu pratiquer une large saignée, il rend par le vomissement une certaine quantité de matières sanguinolentes et commence à se reconnaître.

Le 26 novembre, il entre dans le service de M. le docteur Deguise; le pouls est développé, mais non accéléré. M. Auguste ne présente aucun trouble dans l'intelligence, sa parole et ses mouvements sont parfaitement libres; l'urine et les matières fécales sont rendues comme dans l'état de santé. Une sensation de douleur se fait sentir dans toute la tête, mais surtout dans la région du front et vers la nuque. On aperçoit une ecchymose à la région interne de l'œil droit; il existe des stries de sang dans le mucus qu'on exprime des fosses nasales et dans la salive. La douleur du crâne s'exaspère pendant les mouvements d'inspiration, et elle devient quelquefois assez vive pour arracher des plaintes au blessé. Une nouvelle saignée est pratiquée dans la matinée et renouvelée le soir. (Application de glace sur la tête, lavement purgatif, boissons acidulées, topiques révulsifs aux membres inférieurs.)

Le 27 novembre, M. Auguste continue à se plaindre de la tête, il n'a pas dormi, il est altéré, il s'exprime avec une certaine vivacité, réclame avec instance à manger et se remue beaucoup dans son lit. La peau n'est pas chaude, le pouls n'est pas accéléré; l'ecchymose de la paupière droite a pris de l'étendue; une seconde ecchymose commence à se former à la paupière supérieure gauche. (Petit-lait avec émétique, continuation des applications de glace pilée sur la tête.)

Le 28 novembre, la douleur de tête s'est accrue; M. Auguste continue à répondre juste aux questions qu'on lui fait, mais ses réponses sont brèves, brusques, et il est moins raisonnable que la veille. Pendant la nuit, il s'est levé sans en avoir obtenu la permission, et il est allé fumer du tabac. Ses mouvements continuent à

être libres : insomnie, gêne de la respiration, pouls à soixante pulsations, teinte ecchymotique des deux paupières à gauche, ecchymose à la paupière inférieure droite : il s'est écoulé par le nez, dans un moment où M. Auguste reposait sur son oreiller, une certaine quantité d'un liquide séro-sanguinolent. (Glace sur la tête, eau de veau avec sulfate de soude.)

Le 29 novembre, M. Auguste s'est levé plusieurs fois pendant la nuit pour aller respirer l'air extérieur; il est du reste dans les mêmes conditions que le jour précédent.

Le 30 novembre au matin, les douleurs de tête persistent; M. Auguste ne se conduit pas toujours d'une manière raisonnable.

Le 1er décembre, M. Auguste est en proie à des idées délirantes; il a passé une nuit mauvaise, agitée, et il s'est levé un grand nombre de fois en demandant où il était.

Dans la matinée, il parle ou chante sans cesse, tient des propos incohérents, éprouve le besoin d'agir, obéit à des illusions des sens; il peut encore se tenir en équilibre sur ses jambes et marcher : son front et ses tempes sont le siége de douleurs très-prononcées, ses yeux sont égarés, sa peau commence à être chaude, son pouls est petit, exempt de fréquence.

Vers les dix heures du matin, M. Auguste manifeste de la difficulté à avaler, et il perd tout d'un coup connaissance; pendant cet accident, qui est de courte durée, les muscles de son visage et ceux de ses membres sont agités de tressaillements convulsifs; les capillaires de sa face sont en même temps très-congestionnés.

Lorsque M. Auguste a recouvré sa connaissance, il ne peut plus ni articuler les sons, ni se tenir assis sur son lit; son regard est fixe, hagard, son pouls développé et fréquent. Bientôt ses mouvements respiratoires deviennent précipités et ses membres tombent dans un état complet de résolution. La mort a lieu vers minuit.

Autopsie cadavérique. — Le cuir chevelu est fortement ecchymosé sur la région antérieure droite du front; du sang est infiltré dans le tissu cellulaire que soutient la paupière droite.

L'os frontal est fracturé d'avant en arrière, à droite, dans la direction d'une ligne qui côtoye la ligne médiane.

L'os ethmoïde est fendu de dehors en dedans et dans toute son épaisseur.

La base du crâne est fendue à gauche, depuis le trou occipital

jusqu'à l'épine ethmoïdale; les parties fracturées sont maintenues dans leurs rapports naturels par des concrétions fibrineuses.

Il existe un gros caillot de sang coagulé entre l'extrémité antérieure de la grande faux cérébrale et l'épine frontale.

Il n'existe aucun liquide dans la double cavité de l'arachnoïde cérébrale, excepté à la base du crâne, où l'on peut recueillir une cuillerée environ d'un liquide blanchâtre et un peu trouble.

La pie-mère, qui recouvre l'hémisphère cérébral gauche, est jugée saine; elle se sépare sans difficulté des circonvolutions sous-jacentes. Les deux substances de ce même hémisphère ne s'éloignent pas sensiblement de l'état normal.

On aperçoit à droite, dans l'épaisseur de la pie-mère cérébrale, des plaques de couleur rougeâtre qui semblent correspondre à des suffusions sanguines : ces nuances de coloration sont très-prononcées au-dessous du lobe droit du cervelet et à la base de l'hémisphère cérébral correspondant.

Cette pie-mère commence à adhérer à la substance corticale sur un certain nombre de régions; mais ces adhérences sont encore peu profondes et très-limitées.

La partie antérieure et inférieure du lobule cérébral droit est de couleur violacée dans l'étendue de quatre centimètres. La substance grise de cette région est comme infiltrée de sang et ramollie; elle loge dans son épaisseur des coagulations fibrineuses de couleur noirâtre.

La face inférieure du lobule moyen droit est lacérée dans la profondeur d'un demi-centimètre; elle loge dans sa substance corticale ramollie et ecchymosée un caillot de sang de la grosseur d'une forte olive.

Les corps striés et les couches optiques sont jugés sains.

La substance grise du cervelet est plus injectée et plus rouge que celle du cerveau.

La protubérance annulaire ne donne lieu à aucune remarque.

Les viscères thoraciques et les viscères abdominaux sont dans l'état le plus normal.

Études microscopiques. — Le caillot qui se trouvait placé entre la dure-mère, derrière l'ethmoïde et la table interne de cet os, est formé par de la fibrine amorphe, par des globules de sang et par de nombreux globules de pus; il ne contient pas de cellules granulées.

Le liquide qui a été recueilli dans la cavité de l'arachnoïde cérébrale, à la base du crâne, contient de la fibrine coagulable, des globules de sang en abondance et un certain nombre de globules pyoïdes; on y aperçoit aussi des globules de pus parfaitement formés et des cellules granulées en voie de formation; ces disques sont encore peu abondants.

La substance ramollie et ecchymotique du foyer inflammatoire, qui a son siége dans le lobule antérieur droit, est très-riche en globules sanguins, en cellules granulées, en fibres cérébrales désagrégées; elle contient aussi quelques globules de pus de couleur terne, et dont la petitesse contraste avec la largeur des cellules agminées.

L'analyse microscopique fait découvrir invariablement dans toutes les préparations qui sont faites avec la substance nerveuse ramollie du lobule moyen droit les mêmes produits morbides ou les mêmes éléments anatomiques que dans les foyers dont le siége est en avant.

Les caillots fibrineux contiennent surtout de la fibrine amorphe, des globules sanguins et des cellules granulées mélangées à quelques rares globules pyoïdes.

On découvre enfin dans de la substance grise qui paraît saine, mais qui confine aux régions enflammées, des cellules granulées pâles et de petites dimensions.

I. Dans tous les cas d'encéphalite avec caillot qui avaient jusqu'ici attiré notre attention, la maladie avait été spontanée; c'était une cause vitale qui avait contribué à accumuler les globules sanguins dans l'intérieur des vaisseaux capillaires qui avaient fini par se rompre en donnant lieu à la formation de caillots sanguins.

II. Dans le fait d'encéphalite avec caillots que nous venons de rapporter, c'est une violence, un ébranlement mécaniques qui ont obligé les parois des capillaires à se déchirer, et donné lieu à une extravasation avec caillots.

III. Dans ce cas, quelques jours ont suffi néanmoins pour que les produits granuleux de l'inflammation se soient formés en abondance et dans l'interstice des éléments du cerveau et dans l'épaisseur même des caillots fibrineux, c'est-à-dire que les choses s'y

sont passées à peu près de la même manière que s'il se fût agi d'un foyer d'hémorrhagie cérébrale spontanée : ce résultat était facile à prévoir, car il suffit en général qu'un tissu vivant soit imprégné de plasma fibrineux pour que du faux pus, du pus ou des éléments celluleux tendent aussitôt à s'y former; mais, dans les cas *traumatiques*, la période qui correspond dans les phlegmasies spontanées à la période dite de fluxion se trouve tout d'abord supprimée.

IV. Nous n'avons pas besoin de dire qu'une fluxion consécutive s'établit souvent dans les capillaires qui ont été subitement rompus par un ébranlement physique, et qu'on doit toujours craindre que l'inflammation ne s'y installe bientôt avec violence; mais, quand bien même cette inflammation consécutive ferait défaut dans les capillaires violentés, il y a tout à parier que des produits granuleux se formeraient néanmoins dans la fibrine déjà extravasée, et qu'elle serait bientôt ou éliminée ou convertie en cicatrice.

ARTICLE III

Résumé des faits contenus dans le septième chapitre.

Les observations contenues dans ce chapitre sont au nombre de quinze. Les hommes figurent pour huit, les femmes pour sept, dans ce chiffre total.

Un des hommes est âgé de vingt-six ans, quatre ont de cinquante à cinquante-cinq ans, trois de soixante-cinq à soixante-dix ans.

Parmi les femmes, l'une a moins de soixante-cinq ans, cinq ont de soixante-cinq à soixante-dix ans, une compte quatre-vingts ans.

Pour les cas de la première section, la durée moyenne de l'existence, après l'attaque à forme apoplectique, a été de douze heures et quinze minutes.

Elle a été de neuf heures, à peu près, pour les individus de la seconde catégorie.

Elle a été de sept jours et dix heures pour les sujets de la troisième section.

Sur quinze malades, trois avaient les facultés mentales à peu près saines avant la formation des foyers hémorrhagiques, douze

étaient aliénés depuis un certain nombre d'années et quelquefois depuis très-longtemps.

Sur ces douze aliénés, six avaient été atteints de délire mélancolique le plus souvent avec penchant au suicide. Plusieurs d'entre eux avaient accusé des hallucinations du goût, de la vue, du toucher, de l'ouïe; six avaient éprouvé des symptômes de manie.

Deux malades avaient été sujets à des accès de céphalalgie, deux avaient éprouvé par moments des tressaillements musculaires vers les épaules et vers le visage.

Trois malades avaient des parents aliénés ou paralytiques, deux avaient abusé des liqueurs spiritueuses, un avait reçu un coup violent sur la tête.

Trois avaient éprouvé ou de l'embarras dans la prononciation ou des éblouissements passagers.

L'invasion de l'encéphalite avec caillot a été annoncée par une perte absolue de connaissance dans neuf cas. La connaissance était en partie conservée dans six cas. Dans deux cas, les malades souffraient beaucoup de la tête.

La paralysie atteignait simultanément les deux côtés du corps dans neuf cas, le côté droit seul dans deux cas, le côté gauche seul dans un cas. Dans un cas les mouvements des membres n'étaient qu'affaiblis, dans deux cas la lésion des mouvements n'a pas été saisie. Il est survenu de la contracture dans deux cas.

La prononciation a été abolie dans six cas, embarrassée dans trois cas.

Au moment de l'attaque, l'exercice des facultés mentales a été aboli ou très-restreint dans onze cas. Il est survenu du délire ou de l'incohérence dans les idées dans trois cas. Quelques malades ont eu des éclairs de raison après l'attaque, presque tous sont morts dans le coma.

La sensibilité tactile a été émoussée ou abolie dans les membres paralysés au moins treize fois.

L'abaissement de la commissure labiale, lorsqu'il existait, siégeait du côté le plus paralysé. La pointe de la langue était poussée de ce même côté lorsque les malades parvenaient à la sortir au dehors.

Plusieurs malades ont vomi au moment où ils ont été atteints; d'autres ont sali leur linge avec leurs déjections.

L'état du pouls et celui de la respiration ont offert les plus grandes variations dans leur rhythme.

Les investigations nécroscopiques ont donné les résultats suivants :

Il existait d'anciennes cicatrices dans le côté droit du cerveau dans trois cas; dans son côté gauche dans trois cas, dans la protubérance annulaire dans deux cas.

Les foyers d'encéphalite avec caillot siégeaient de chaque côté de la ligne médiane du cerveau dans trois cas. Dans un de ces cas, le sang avait rempli les cavités des ventricules latéraux.

Les foyers siégeaient dans le lobe droit seul dans trois cas; dans le lobe droit et dans le ventricule latéral droit deux fois, dans le lobe droit et dans les deux ventricules latéraux deux fois.

Dans le lobe cérébral gauche seul une fois, dans le lobe gauche et les deux ventricules latéraux une fois.

Dans quatre cas ils intéressaient la protubérance annulaire conjointement avec le cerveau.

Dans trois cas ils intéressaient le cervelet seul, dans deux de ces cas le sang s'était introduit dans le quatrième ventricule.

Dans deux autres cas ils intéressaient à la fois le cervelet et les hémisphères cérébraux; du sang existait dans l'un comme dans l'autre dans la cavité du ventricule cérébelleux.

La substance nerveuse des foyers a été trouvée médiocrement ramollie dans cinq cas, notablement ramollie dans cinq, ramollie ou disgrégée dans cinq.

Les foyers d'encéphalite avec caillot avaient été étudiés au microscope dans neuf cas.

Ils n'ont jamais rien offert que des éléments fibrineux liquides ou à peine coagulés, que des globules sanguins, que de l'hématosine et des fibres cérébrales détachées les unes des autres, lorsque les malades n'avaient survécu à l'attaque que de deux à huit heures. Dans tous ces mêmes cas le caillot ne contenait jamais autre chose que les éléments du sang, et des fibres cérébrales ou des grumeaux de substance nerveuse avaient été parfois entraînés au milieu de ces éléments. (Voir les faits 163, 164, 169.)

Les vaisseaux du cerveau étaient parfois remplis de sang dans le voisinage ou à une certaine distance des foyers morbides.

Les foyers récents ramollis n'étaient pas constitués autrement

que ceux qui étaient moins mous; ils contenaient seulement plus de fibrine liquide et plus de sérosité.

Dans tous les cas où les malades avaient survécu à l'extravasation sanguine au delà de douze à quinze heures (nos 168, 173, 174, 175, 176, 177), les foyers contenaient constamment, au contraire, des granules moléculaires et de nombreuses cellules granulées mêlées aux produits que nous avons indiqués d'abord, c'est-à-dire aux éléments qui constituent le sang.

Le caillot recélait toujours des cellules granulées et des granules, tout aussi bien que les parois des foyers.

Dans les faits de cette catégorie, la substance nerveuse était souvent brisée par parcelles et plus ou moins disgrégée.

Le calibre des vaisseaux des foyers était parfois considérable.

Dans le fait portant le n° 177, et où il s'agissait d'un cas d'hémorrhagie traumatique, les foyers inflammatoires contenaient, indépendamment des produits qu'on trouve d'habitude sur les malades qui ont vécu pendant quelques jours, un bon nombre de globules de pus.

Les viscères abdominaux et thoraciques ont été trouvés à l'état normal dans neuf cas.

Le cœur était hypertrophié, robuste, charnu, sur cinq malades.

Les plèvres étaient revêtues de fausses membranes anciennes dans un cas, les poumons engoués dans un cas, tuberculeux dans un cas.

La membrane muqueuse de l'estomac était rouge par places dans deux cas.

ARTICLE IV

Dernier coup d'œil et conclusions sur l'encéphalite locale aiguë avec caillots sanguins.

L'état pathologique auquel nous appliquons le nom d'encéphalite locale avec caillots sanguins ne peut point être assimilé, même au moment où vient de s'effectuer l'effusion du sang dans l'interstice des fibres cérébrales, à une simple hémorrhagie traumatique de l'organe encéphalique. Dans ce dernier cas, la division, la perforation des parois vasculaires est la conséquence, le résultat d'une action purement mécanique; dans le premier état maladif, au contraire, les petits vaisseaux ont commencé par devenir turges-

cents avant de se briser. et leur rupture a été la conséquence d'une modification morbide préalable, survenue dans leurs conditions de vitalité, de structure : en un mot, ces petits tubes avaient subi dans cette dernière circonstance l'influence des causes auxquelles on attribue le pouvoir de produire l'état inflammatoire.

Cette importante vérité ne doit jamais être perdue de vue une seconde, car il est évident que tout n'est pas fini dans les capillaires congestionnés, ou même déjà engoués par des globules sanguins, parce qu'un certain nombre d'entre eux a donné lieu, en se rompant, à une grosse extravasation sanguine, et on doit s'attendre, si l'existence des malades qui ont éprouvé un pareil accident n'est pas brisée immédiatement, à voir le mouvement inflammatoire suivre le plus souvent les principales phases de son évolution dans toutes les régions du cerveau affectées de congestion vasculaire.

Plusieurs pathologistes, Rochoux et Moulin, entre autres, paraissent avoir été vivement frappés de l'intensité de la turgescence vasculaire dans la plupart des cas d'hémorrhagie encéphalique ou récents ou avortés qui leur avaient passé sous les yeux. Le premier de ces deux écrivains s'exprime comme il suit, en parlant de cette turgescence :

« Ce qui se remarque assez constamment dans l'apoplexie, c'est un engorgement plus ou moins considérable des vaisseaux et des sinus de la dure-mère, et souvent une infiltration sanguine de la pie-mère, surtout du côté où s'est faite la rupture hémorrhagique. Cet état s'accompagne presque toujours de l'injection des vaisseaux extérieurs et de ceux de la propre substance de l'encéphale, qui, quand on le coupe, en l'incisant par tranches, versent un grand nombre de gouttelettes de sang. On observe presque aussi fréquemment l'engorgement sanguin du cuir chevelu ; il n'est pas rare non plus de rencontrer de larges ecchymoses au cou, sur la poitrine et même sur les membres [1]. »

La peinture tracée, par le docteur Moulin, de la turgescence des vaisseaux malades est encore plus frappante de vérité :

« A l'ouverture du crâne des apoplectiques, a-t-il imprimé, on ne trouve souvent, au lieu d'épanchement sanguin auquel on s'at-

[1] Rochoux, *Recherches sur l'apoplexie*. Deuxième édit., page 144.

tendait, qu'un engorgement des vaisseaux. Cette injection, qui a suffi pour donner la mort, est quelquefois si considérable, que les méninges sont couleur de sang, que ce liquide découle en abondance des incisions qu'on pratique au cerveau, et que les vaisseaux paraissent variqueux. Le plus ordinairement l'engorgement sanguin est général, quelquefois cependant il est borné à une portion ou à la moitié du cerveau. C'est surtout dans cette dernière circonstance qu'il peut simuler l'épanchement hémorrhagique : enfin il est rare que ce dernier ne soit pas accompagné de l'injection des vaisseaux cérébraux[1]. »

Ni Rochoux ni Moulin ne paraissent avoir soupçonné néanmoins le rapprochement qu'on est fondé à établir entre cette grande accumulation de sang dans les capillaires, soit au moment où une hémorrhagie encéphalique devient imminente, soit au moment où elle vient de s'effectuer, et l'état congestif qui marque constamment la première phase de tous les états inflammatoires.

Rochoux a même fait les plus grands efforts pour établir l'opinion que l'hémorrhagie encéphalique ne doit point être rapprochée des maladies dont le caractère est inflammatoire, par la raison qu'elle est, selon lui, le produit d'un ramollissement cérébral *hémorrhagipare*.

Mais, quand bien même il serait certain que l'hémorrhagie cérébrale dût toujours être précédée d'un ramollissement local de l'élément nerveux, ce ne serait point là à nos yeux un motif pour l'exclure du cadre des phlegmasies, car il est bien établi par nos précédentes études microscopiques (voir les paragraphes cinq et six) que le ramollissement de l'encéphale est constamment précédé lui-même ou d'un état congestif ou d'un état de stase globulaire dans les capillaires sanguins : la raison que Rochoux invoque pour étayer sa manière de voir tournerait donc elle-même, si elle était fondée, contre ses opinions.

On a cherché de bonne heure à soumettre les assertions de Rochoux, relatives à la constante préexistence d'un ramollissement de l'élément nerveux dans tous les cas d'hémorrhagie encéphalique, à un contrôle mûrement approfondi : les faits qu'on consulta pour arriver à une solution quelconque ne furent pas toujours favorables aux doctrines de cet éminent pathologiste. Les rai-

[1] Moulin, *Traité de l'apoplexie*. Paris, 1819, p.

nements que la réflexion fit bientôt éclore achevèrent de les ébranler sérieusement.

On constata d'abord que la diminution de consistance parfois à peine sensible du tissu nerveux qui accompagne certaines hémorrhagies interstitielles devenues immédiatement mortelles ne pouvait pas être rigoureusement comparée à l'état pathologique qui constitue la véritable disgrégation, le véritable ramollissement de la substance encéphalique.

On fit remarquer ensuite que la concomitance d'un ramollissement et d'une hémorrhagie dans les centres nerveux intra-crâniens n'impliquait point d'une manière nécessaire l'ordre de formation que leur assignait M. Rochoux.

On s'appliqua à établir enfin qu'il était des circonstances où l'hémorrhagie pouvait avoir pris naissance la première, des cas où l'on n'avait pas de motifs pour penser qu'elle avait été précédée plutôt que suivie par le ramollissement : ces raisons, ces arguments, firent qu'on cessa de lier d'une manière nécessaire la manifestation des hémorrhagies encéphaliques à l'existence d'un ramollissement préalable constant.

Aujourd'hui on parvient très-rapidement à se convaincre que les foyers de ramollissement qui entourent certains foyers hémorrhagiques de l'encéphale appartiennent réellement à une date plus ancienne que les produits de la grosse extravasation sanguine, mais on s'assure tout aussi facilement que le plus grand nombre de ces ramollissements n'a point préexisté à l'hémorrhagie, qu'ils en sont même des résultats et des conséquences inévitables. Toutefois, dans les cas de la seconde catégorie comme dans ceux de la première, l'extravasation des liquides contenus dans les capillaires, qui ont fini par se laisser briser, a dû être précédée d'un état de turgescence inflammatoire de ces mêmes petits conduits.

M. le professeur Cruveilhier a exposé avec un talent remarquable les caractères qui rapprochent ou qui différencient les uns des autres les foyers de ramollissement apoplectique, qu'il appelle aussi foyers d'apoplexie capillaire, et les épanchements encéphaliques récents avec caillot : on s'étonne qu'il n'ait pas conclu, après avoir établi ce double parallèle, en disant que l'apoplexie capillaire avec ramollissement représentait une encéphalite locale avec extravasation d'une quantité de plasma, tandis que les foyers à

gros caillots représentaient des encéphalites à extravasations fibrino-sanguines plus copieuses; mais il lui répugnait d'admettre que les capillaires de la substance nerveuse eussent dû passer par un état de congestion inflammatoire préalable dans les cas de gros épanchements, comme dans ceux d'infiltration séro-fibrineuse avec ramollissement de l'élément nerveux.

Faut-il encore redire ce qui constitue les *ramollissements hémorrhagipares* de certains pathologistes? — Il faut donner ce nom aux ramollissements où la rougeur capillaire, l'extravasation du plasma et les éléments granuleux existaient déjà depuis quelque temps, lorsque le gros caillot hémorrhagique est venu prendre domicile dans leur sein.

Faut-il répéter ce qui caractérise les foyers hémorrhagiques compliqués de *ramollissements* consécutifs? — Ce sont les foyers sanguins qui se sont constitués dans leurs emplacements avant que ceux-ci fussent occupés par du plasma d'extravasation, occupés par des cellules granulées, puis qui ont admis plus tard ces cellules dans leur sein, en se laissant envahir par le ramollissement.

On retiendra donc bien désormais qu'un *ramollissement* qui enfante une hémorrhagie, dans un emplacement de l'encéphale, représente une encéphalite locale dont le cours est traversé par une grosse hémorrhagie incidente.

On retiendra de même, je l'espère, qu'une hémorrhagie interstitielle qui enfante un ramollissement du cerveau est un épanchement formé de prime abord pendant la période fluxionnaire, et dont les liquides d'extravasation entraînent ensuite par leur présence et par leurs mutations la disgrégation de l'élément nerveux.

D'après quelques pathologistes, la formation des foyers de l'hémorrhagie encéphalique serait très-souvent annnoncée par des symptômes avant-coureurs, tels que la turgescence de la face, des éblouissements de la vue, des bruits et des bourdonnements d'oreilles, des sensations de pesanteur et d'engourdissement dans un membre, dans tout un côté du corps, tels que l'embarras dans la prononciation et les conceptions de l'intelligence. M. Rochoux estime que les hémorrhagies dont nous parlons ne sont presque jamais annoncées par aucun phénomène précurseur. « Sur soixante-neuf apoplectiques, dit-il, dont j'ai recueilli les histoires, onze ont

ésenté des symptômes précurseurs, et, parmi eux, cinq étaient bituellement sujets à des vertiges qui ne se sont pas sensiblement augmentés au moment de l'attaque. Ainsi, pour être tout à t exact, il faut dire que six malades seulement ont éprouvé des mptômes précurseurs, ce qui réduit le nombre des individus ués dans ce cas à moins d'un dixième. Si l'on ajoute maintenant e l'on voit bien plus souvent ces symptômes paraître sans amer l'apoplexie que l'entraîner après eux, il sera facile d'apprécier valeur d'accidents qui manquent habituellement quand éclate le al dont ils devraient être les avant-coureurs et se montrent au atraire quand il n'éclate pas[1]... »

Mais, pour rester tout à fait dans le vrai, on ne doit pas oublier ssi que les pathologistes relèguent généralement parmi les cas *ramollissement cérébral* toutes les hémorrhagies qui sont précédées, soit de fourmillements, soit de crampes, soit de vertiges, t d'embarras dans les idées, et que c'est en grande partie pour a qu'on ne voit que rarement figurer les symptômes avant-coureurs dans leurs observations d'hémorrhagie cérébrale.

Au bout du compte, il faut reconnaître que toutes les encéphales locales avec caillot peuvent être annoncées par des phénomènes cérébraux avant-coureurs ; que ces phénomènes sont moins quents dans les hémorrhagies formées au commencement de la riode fluxionnaire que dans celles qui prennent naissance au sein un foyer de *ramollissement* déjà établi; qu'ils peuvent manquer passer inaperçus dans les hémorrhagies cérébrales appartent à la période du *ramollissement* tout comme dans les hémorragies de la phase purement congestive. M. Durand-Fardel et le professeur Andral ont cité, en effet, des observations qui ouvent que *quelques ramollissements* débutent d'une manière nt aussi brusque que beaucoup d'apoplexies avec caillot[2].

Il est donc juste de convenir que l'apparition d'un certain nome de phénomènes précurseurs sur les individus menacés d'un rangement dans l'encéphale doit être tout simplement considérée mme le présage d'une encéphalite locale, accompagnée ou non compagnée de caillots sanguins, et qu'elle n'exclut nullement la ssibilité d'une hémorrhagie cérébrale interstitielle.

[1] Rochoux, *ouvrage déjà cité*. Deuxième édit., p. 124.
[2] Durand-Fardel, *Traité du ramollissement du cerveau*, Paris, 1843.

Presque tous les médecins accusent les caillots sanguins qui figurent au sein des foyers hémorrhagiques de l'encéphale de produire un certain degré d'irritation sur les capillaires interstitiels d'une manière purement consécutive et d'y faire naître l'état inflammatoire. Mais on oublie, en tenant un pareil langage, que l'inflammation devait s'y être fixée déjà avant la formation des caillots : c'est en vertu de son influence que le sang a été attiré vers ces capillaires et qu'il en est sorti sous forme d'extravasations. Il est très-vraisemblable néanmoins que l'action du sang qui se trouve mis en contact avec les petits tubes vasculaires de la substance nerveuse lacérée, tout de suite après les accidents *apoplectiques*, contribue encore à aggraver leurs conditions inflammatoires et à propager l'inflammation dans leur voisinage. Ces suppositions sont même rendues plus que probables par la nature des phénomènes fonctionnels généraux qu'on voit presque constamment survenir chez beaucoup d'apoplectiques trois ou quatre jours après la manifestation de la paralysie locale ; tout le monde a dû remarquer que c'est en effet vers cette période de l'hémorrhagie qu'on a coutume de noter le cortége des symptômes qui caractérisent d'une manière plus évidente les recrudescences et les réactions inflammatoires. Donc on peut admettre que le travail phlegmasique a dû se raviver alors au sein des foyers morbides.

La présence ou l'absence d'un caillot de sang dans un foyer d'encéphalite locale ne sont pas toujours aussi faciles à diagnostiquer avec certitude qu'on se le figure communément.

La manifestation des accidents sur lesquels on a coutume de se fonder pour diagnostiquer l'existence d'un caillot sanguin dans les centres nerveux encéphaliques suffit en réalité pour qu'on ne soit pas exposé à se tromper, dans le plus grand nombre des cas, en annonçant la présence d'un caillot sanguin dans un foyer inflammatoire; mais cette règle comporte plus d'une exception.

Une congestion cérébrale brusque, prédominant vers une moitié de l'encéphale, peut donner lieu tout de suite à la mort en produisant une hémiplégie ; on sera déçu si on s'attend à trouver un foyer hémorrhagique dans le cerveau de celui qui a succombé de cette sorte.

Cette congestion peut la
entraîner sa perte au

encore si on a diagnostiqué chez lui l'existence d'un caillot hémorrhagique, car il est vraisemblable qu'on rencontrera dans l'un de ses hémisphères cérébraux un foyer de ramollissement à l'état d'hépatisation.

Dans un troisième cas, on pourra avoir affaire à un sujet qui aura présenté pendant six jours, par exemple, les seuls symptômes d'un ramollissement cérébral local et qui aura succombé le septième jour dans un état carotique. On s'attendra à ne rencontrer chez lui qu'un foyer de ramollissement cérébral, et il pourra arriver par le fait qu'on rencontre un ramollissement et un caillot sanguin : le souvenir de ces cas exceptionnels devra suffire pour engager les médecins à garder une certaine réserve lorsqu'ils auront à se prononcer sur l'existence ou la non-existence d'un foyer apoplectique dans l'appareil nerveux encéphalique.

On admet encore assez généralement que la marche de l'hémorrhagie cérébrale interstitielle ne ressemble point à celle du ramollissement aigu ou de l'encéphalite aiguë locale avec simple extravasation de plasma; on assure même souvent que ces deux affections sont très-disposées à suivre une marche tout à fait inverse. Cela pourra paraître vrai lorsque l'on comparera une hémorrhagie survenue brusquement et tendant à se résorber promptement, à un foyer de ramollissement formé avec lenteur et tendant à s'aggraver d'une manière prompte. Mais il n'en sera plus ainsi quand on aura affaire à un foyer de ramollissement qui aura commencé par une violente congestion à forme apoplectique et qui aura présenté ensuite un temps d'arrêt dans son évolution; il n'en sera plus ainsi encore dans les hémorrhagies précédées de fourmillements dans un côté du corps ou dans un membre : on peut donc être très-embarrassé quelquefois, même après sept ou huit jours d'une observation attentive, pour décider si un cas de paralysie qu'on a sous les yeux est la conséquence d'une encéphalite locale avec extravasation d'un caillot sanguin ou avec une simple extravasation de plasma, mais il nous semble qu'on attache d'habitude beaucoup trop d'importance à trancher cette double question de diagnostic différentiel.

Morgagni inclinait à croire que l'encéphalite locale avec caillot devait être plus fréquente dans l'hémisphère droit que dans l'hémisphe gauche du cerveau : l'observation n'a pas donné sa sanc-

tion à cette supposition [1]. L'anatomiste que nous venons de citer avait été frappé de la grande fréquence des cas d'hémorrhagie siégeant, soit dans les corps striés, soit dans les couches optiques, soit dans le voisinage de ces deux emplacements. L'expérience a démontré de la manière la plus évidente que l'encéphalite avec caillot tend en effet à se former de préférence et dans les corps striés et les couches optiques réunis, et dans les corps striés seuls, et dans les couches optiques considérées isolément.

Sur soixante-dix faits d'encéphalite avec caillot qui se trouvent rapprochés dans deux tableaux publiés par M. Rochoux, et consignés dans son ouvrage sur l'apoplexie, les foyers morbides se trouvent siéger quarante-trois fois dans les corps striés et de quatre à cinq fois dans les couches optiques [2].

D'après un autre relevé publié par M. Andral [3], sur trois cent quatre-vingt-six cas d'hémorrhagie encéphalique, les foyers occupés par le produit de l'extravasation sanguine siégent deux cent deux fois en même temps dans la partie des hémisphères cérébraux qui se trouve située au niveau des corps striés et des couches optiques.

Ils siégent soixante et une fois dans les corps striés seuls, trente-cinq fois dans les seules couches optiques, vingt-sept fois dans la portion des hémisphères cérébraux qui se trouve placée au-dessus des centres ovales de Vieussens.

Les cas d'hémorrhagie du cervelet sont représentés par le nombre vingt-deux dans le relevé que nous venons de citer, ceux du mésocéphale sont représentés par le chiffre neuf seulement.

L'espèce de prédilection que l'encéphalite avec caillot manifeste d'une manière si constante pour la région des corps striés et pour celle des couches optiques, doit surtout tenir, comme l'avait déjà pressenti Morgagni, à l'abondance, à l'ampleur et au mode de répartition des capillaires sanguins qui se distribuent à la substance nerveuse de ces emplacements, où le *ramollissement* vient figurer aussi, d'après les chiffres publiés par Lallemand, treize fois sur quarante-six cas de cette dernière maladie [4].

[1] Morgagni, *De sedibus et causis morborum*. Lettre III, art. 18, in-4, p 38.
[2] Rochoux, *ouvrage cité*. Deuxième édit., pages 377, 378.
[3] Andral, *Précis d'anatomie pathologique*, Paris, 1829, t. II.
[4] Lallemand, *Recherches sur l'encéphale*, tome I, p. 215.

Il nous suffira de rappeler ici que l'espèce de loi de croisement que la nature a établie entre le siége des affections locales des centres nerveux encéphaliques et le siége des paralysies musculaires auxquelles elles ont presque toujours coutume de donner lieu ne comporte jamais moins d'exceptions que dans l'encéphalite locale avec caillot, car cette vérité est devenue depuis longtemps patente pour tout le monde; mais on n'est pas aussi bien fondé à soutenir, comme l'ont fait quelques savants de notre époque, que la localisation des foyers hémorrhagiques dans certaines régions déterminées de la masse encéphalique, telles que les corps striés, les couches optiques, les lobules antérieurs du cerveau, etc., se trahit à l'extérieur par des lésions fonctionnelles spéciales.

M. Rochoux proteste contre l'opinion de ceux qui prétendent que la lésion du corps strié doit produire la paralysie de la jambe située du côté opposé à cette lésion; contre l'opinion qui prétend qu'à la lésion de la couche optique doit correspondre la paralysie du bras, et que l'hémiplégie doit suivre la localisation d'un double foyer morbide dans les deux emplacements que nous venons de citer. Ce rapport séméiologique est si loin d'être vrai, dit-il, qu'il arrive tous les jours d'observer l'hémiplégie ou bien seulement la paralysie d'un bras ou d'une jambe dans les cas où ni le corps strié ni la couche optique ne sont affectés, tandis qu'une hémorrhagie de l'un ou de l'autre de ces deux organes peut, suivant sa quantité ou d'autres conditions qui nous échappent, déterminer tantôt la paralysie du membre supérieur, tantôt celle du membre inférieur, tantôt même une hémiplégie[1].

On lit dans la *Clinique* de M. Andral : « Dans ces derniers temps quelques faits ont été publiés dans le but de prouver que la paralysie des membres thoraciques dépend d'une lésion bornée aux couches optiques ou à la masse nerveuse située à leur niveau et derrière elles, et que la paralysie des membres abdominaux dépend d'une lésion des corps striés ou de la masse nerveuse située à leur niveau ou au-devant d'eux. Pour déterminer l'exactitude de cette opinion, nous avons aussi, nous, interrogé les faits. Or, en ne prenant que ceux dans lesquels la lésion était parfaitement limitée, nous en avons trouvé soixante-quinze dans lesquels cette lésion

[1] Rochoux, *ouvrage cité*. Deuxième édit., pag. 387.

(hémorrhagie ou autre) était assez exactement circonscrite pour qu'ils pussent servir à la solution de la question qui nous occupe.

« Sur ces soixante-quinze cas, nous en avons compté quarante dans lesquels les deux membres d'un côté étaient à la fois paralysés. Sur ces quarante cas, il y en avait vingt et un dans lesquels il n'y avait de lésés que le lobule antérieur ou le corps strié; il y en avait dix-neuf dans lesquels la lésion avait pour siége le lobule postérieur ou la couche optique.

« Sur ces mêmes soixante-quinze cas, nous en avons trouvé vingt-trois dans lesquels la paralysie était bornée au seul membre thoracique, dont onze avec lésion du corps strié ou du lobule antérieur; dix avec la lésion de la couche optique ou du lobule postérieur; deux avec lésion du lobule moyen.

« Enfin, sur ces soixante-quinze mêmes cas, nous en avons trouvé douze autres dans lesquels la paralysie était bornée au seul membre abdominal, dont dix avec lésion du corps strié ou du lobule antérieur, et deux avec lésion de la couche optique ou du lobule postérieur.

« De ces faits comment ne pas conclure que dans l'état actuel de la science on ne peut encore assigner dans le cerveau un siége distinct aux mouvements des membres supérieur et inférieur? Sans doute ce siége distinct existe, puisque chacun de ces membres peut se paralyser isolément; mais nous ne le connaissons pas encore[1]. »

Le résultat de toutes nos observations est conforme à celui qui vient d'être énoncé par M. Andral; nous adoptons aussi les réflexions qu'il émet en dernier lieu, en ajoutant qu'elles s'appliquent à l'action de chaque muscle; nous répétons enfin que tous nos termes de comparaison, quand il s'agit d'encéphalites locales avec caillot, sont fautifs, attendu que nous ne connaissons jusqu'ici que la circonscription apparente des foyers morbides que nous comparons les uns aux autres.

Depuis le commencement de ce siècle, beaucoup d'anatomo-pathologistes, guidés par les recherches de Wepfer et de Morgagni, ont pour ainsi dire rivalisé de zèle pour parvenir à déterminer le mode de formation des espèces de kystes qui ne manquent presque

[1] Andral, *Clinique médicale*. Quatrième édit., tome V, page 345.

jamais de se former dans les milieux où gît un foyer d'encéphalite avec caillot sanguin. Riobé, Rochoux, Moulin ont très-bien senti que ces kystes pouvaient prendre naissance par la coagulation d'un produit plastique comparable à celui qui a coutume de s'extravaser à la surface des membranes séreuses affectées d'inflammation. Tous ces écrivains et beaucoup d'autres après eux ont cependant fini, après beaucoup de tergiversations, par s'arrêter à l'idée que les kystes qui viennent circonscrire les foyers d'encéphalite avec caillot, peu de temps après leur coagulation, étaient constitués aux dépens de l'élément celluleux de l'encéphale, mis à découvert et en évidence par la destruction de sa substance nerveuse. Il n'était guère possible de rencontrer moins juste. M. Bricheteau s'éleva avec raison contre une pareille manière de voir, expliquant la manifestation de ces enveloppes kysteuses par l'organisation du produit ou d'une partie du produit extravasé. Tout le monde sait aujourd'hui que les liquides chargés de fibrine ont une très-grande tendance à fournir des trames pseudo-membraneuses dès qu'ils sont sortis depuis quelque temps des capillaires : cela étant, une couenne, une sorte de capsule de nature fibrineuse pourra très-bien s'organiser autour des caillots et des cavités hémorrhagiques de l'organe encéphalique qui ruissellent pour ainsi dire des produits fibrineux à l'état liquide : c'est en effet ce qui a coutume d'avoir lieu.

Lorsque la première couche du produit plastique a formé une sorte de pellicule autour des principaux dépôts sanguins, cette espèce de fausse membrane mère ne peut manquer de s'accroître rapidement en épaisseur aux dépens de la fibrine qui suinte du caillot, du côté de sa face interne, aux dépens de la fibrine qui s'égoutte de la substance nerveuse et des capillaires lacérés, du côté de sa face externe : elle se trouve donc bientôt dans les meilleures conditions pour passer à l'état celluleux, et en effet, elle y passe assez rapidement.

Les études microscopiques démontrent, comme nous l'avons dit, que toute la fibrine liquide contenue dans les milieux où siégent les foyers d'encéphalite avec caillot n'est point employée uniquement néanmoins à la confection des sphères ou des goussets pseudo-membraneux qui circonscrivent les dépôts formés par la concentration des globules du sang et par le tassement des plus

gros caillots. Il ne faut que quelques instants pour s'assurer, comme on l'a vu, qu'une portion considérable des produits fibrineux est bientôt métamorphosée aussi en matériaux granuleux; or, comme ces corpuscules grenus sont susceptibles, à la longue, de s'amoindrir, de s'effondrer, lorsqu'ils sont réunis par groupes dans des enveloppes, puis de se laisser miner finalement par la résorption, on conçoit que quelques foyers pourront finir par se vider en grande partie; mais c'est à la condition qu'ils ne recevront plus de nouveaux liquides d'extravasation. (Voyez le chapitre VIII.)

Tout ce que nous venons de rappeler ne pouvait pas être bien compris ni même en grande partie soupçonné avant que les anatomistes eussent bien décrit les conditions de formation des pseudomorphes et celles des cellules grenues, et avant qu'ils eussent constaté leur présence dans les foyers inflammatoires de l'encéphale.

La reconnaissance nous fait un devoir de citer ici le nom de M. Gluge [1], dont les belles études microscopiques sur le ramollissement du cerveau ou sur l'encéphalite locale sans caillot, sont destinées à faire époque dans les annales de nos connaissances scientifiques.

M. Lebert, suivant de près les traces de Gluge, a examiné avec soin quelques foyers apoplectiques dont l'un ne datait encore que de huit jours. Celui-ci lui a offert déjà, outre les éléments ordinaires du sang, outre les éléments de la substance nerveuse, beaucoup de cellules agminées en voie de formation.

« A l'autopsie, dit-il, nous trouvâmes dans le côté gauche du cerveau, dans la substance de la couche optique et du corps strié un épanchement sanguin de plus de quatre centimètres d'étendue. Le caillot était d'un rouge brunâtre à sa périphérie, mais dans son intérieur sa consistance était celle de la gelée de groseille. La consistance du cerveau n'était altérée que tout à fait dans le proche de l'épanchement où il était le siége d'un ramollissement rouge. Au fond de l'intérieur de la couche optique existait un second petit caillot de cinq millimètres de diamètre.

« Dans le caillot, on trouve à l'examen microscopique beaucoup de grands globules granuleux contenant de petits granules qui cependant ne remplissent pas tout à fait leur intérieur. Dans quel-

[1] Voir le journal l'*Expérience*, avril 1840.

ques endroits on les voit mêlés avec de petits globules de cinquante-quatre millimètres, qui appartiennent à la substance cérébrale.

« Dans un bon nombre de points de l'intérieur du caillot, les fibres cérébrales peuvent être reconnues et sont en partie presque intactes. D'autres, fort peu altérées et même celles qui sont déchirées, ont conservé une certaine netteté de contours, et la majeure partie paraissent plutôt écartées par la matière de l'épanchement que détruites.

« La substance cérébrale la plus voisine de ces caillots montre beaucoup de fibres déchirées, et elle est généralement infiltrée de globules granuleux plus volumineux et plus remplis que ceux dont nous avons signalé l'existence dans le caillot. Nulle part la substance saine du cerveau n'en montre de pareils[1]. »

M. Lebert est resté fidèle à cette opinion que l'apoplexie sanguine ne se forme point sous l'influence de la même cause vitale que les encéphalites, et que c'est à l'exsudation inflammatoire qui survient consécutivement à l'épanchement qu'est due la formation des kystes apoplectiques.

On enseigne dans beaucoup d'ouvrages que les foyers apoplectiques de même date doivent se ressembler par l'aspect, par la couleur, par leur degré de mollesse ou de consistance, par la présence ou l'absence de leur enveloppe kysteuse : cette ressemblance dans leurs caractères extérieurs est fort variable dans les foyers passés à l'état chronique (voyez le chapitre VIII), mais elle varie moins dans les foyers hémorrhagiques récents.

Il est cependant des cas d'hémorrhagie récente où les dépôts d'extravasation et les parois des foyers ne tendent nullement à se raffermir, même après plusieurs semaines de durée, où ils ne font même que passer à un état de mollesse de plus en plus prononcée, tandis que dans d'autres cas datant de la même journée, de la même heure, l'ampleur des caillots et celle des foyers morbides seront singulièrement diminuées après une durée de dix à quinze jours. Il suffit, pour que les choses arrivent ainsi, que les capillaires continuent à verser dans un cas des quantités considérables de lymphe dans les emplacements malades et qu'ils cessent d'en verser même des quantités minimes dans l'autre cas : or les varia-

[1] Cruveilhier, *Physiologie pathologique*. Paris, 1845, t. I, p. 123, et pl. IV, fig. 9.

tions de ce genre ne sont pas aussi rares qu'on semble le croire; elles ne le sont même pas assez pour qu'on puisse se permettre d'assigner pendant la vie des caractères physiques identiques à un certain nombre de foyers inflammatoires avec caillot de même date, mais ces foyers recèleront tous et de la manière la plus constante des produits granuleux de même aspect et de même structure. En général aussi les enveloppes kysteuses sont plus consistantes au fur et à mesure qu'on s'éloigne du second septénaire de la maladie que pendant les dix ou douze premiers jours de sa manifestation.

Nous devons prévenir nos lecteurs ici que les dépôts et les foyers apoplectiques ne se revêtent point tous et nécessairement de fausses membranes. Nous en avons trouvé un assez bon nombre où les éléments fibrineux s'étaient convertis totalement en produits granuleux, et où ils n'avaient point fourni de capsules périphériques: cette circonstance mérite d'être bien notée, car la cicatrisation des foyers s'effectue tout aussi bien dans les cas de cette catégorie que dans ceux où on a vu naître des kystes celluleux autour des caillots.

On a fait jouer un si grand rôle au *ramollissement* dans la destinée des individus qui succombent à des encéphalites locales aiguës avec caillot, qu'on ne résumerait pas en un volume tout ce qui a été dit sur les nuances de couleur, sur les nuances de consistance ou de mollesse de ces foyers ramollis.

Ce qu'on en peut dire d'important se borne cependant à peu près aux vérités suivantes, à savoir qu'ils contiennent déjà de nombreux produits granuleux au moment de la formation des caillots lorsqu'ils sont plus anciens que ces dépôts de sang; qu'ils n'en contiennent point d'abord tout de suite après le moment où les caillots ont pris domicile dans le cerveau lorsqu'ils sont plus récents que l'hémorrhagie; qu'ils en contiennent toujours au contraire lorsque la mort des malades ne s'est accomplie que quelques jours après la formation des épanchements sanguins.

Les *ramollissements* qui préexistent à certains cas d'hémorrhagies interstitielles ne sont pas indispensables pour la formation de ces hémorrhagies envisagées d'une manière générale; les ramollissements qui succèdent à l'effusion hémorrhagique ne peuvent jamais faire défaut.

On a raison sans aucun doute d'affirmer qu'un foyer hémorrhagique compliqué d'un vaste ramollissement est plus à redouter pour celui qui le porte qu'un épanchement sanguin dont les alentours sont à peine ramollis, car c'est comme si on annonçait qu'un foyer inflammatoire de grandes dimensions est plus dangereux pour la vie qu'un foyer phlegmasique à circonscription restreinte, mais on a tort de faire deux maladies distinctes avec ces deux lésions anatomiques qui sont nées sous l'influence d'une seule et même influence vitale.

On a grandement raison aussi de redouter la formation des ramollissements qui peuvent se déclarer quelques semaines ou quelques mois après la manifestation d'un foyer hémorrhagique; par la même raison qu'on ne pourrait qu'être également contrarié en voyant se former alors un second foyer d'hémorrhagie; mais les ramollissements secondaires ne sont pas d'une autre nature que les ramollissements spontanés.

Pour qu'on puisse calculer avec quelques chances de succès le degré d'importance d'une encéphalite locale avec caillot, il faudrait qu'on pût supputer le degré de gravité des causes qui l'ont fait naître, le nombre des capillaires sanguins sur lesquels leur action s'est exercée, le nombre de ceux qui se sont laissé déchirer par l'effort du sang; qu'on pût apprécier la quantité du sang extravasé, l'étendue des ravages que les fibres primitives et les corpuscules de l'élément nerveux ont eus à supporter; enfin, la situation des emplacements envahis par la phlegmasie et par les produits hémorrhagiques : il est de toute évidence qu'on est obligé de se passer de toutes ces évaluations dans la pratique de la médecine, et on juge ordinairement de la gravité ou du peu d'intensité d'une encéphalite récente avec caillot par la gravité ou par le peu d'intensité des phénomènes fonctionnels extérieurs : cette manière de procéder conduit assez près du but qu'on se propose d'atteindre, car il est de fait qu'il existe presque toujours une sorte de corrélation entre l'expression des symptômes et ces conditions des emplacements malades, mais on ne doit pas être surpris, d'un autre côté, si on se trouve entièrement déçu quelquefois dans des craintes ou des espérances qu'on avait cependant crues d'abord suffisamment fondées.

Personne n'a été tenté de nier la gravité de certaines encépha-

lites locales aiguës avec caillot. Cette gravité devient surtout frappante lorsque cette maladie envahit le cervelet, la protubérance annulaire, lorsque le sang extravasé tend à faire irruption dans de grands espaces, tels que les centres ovales de Vieussens, à faire irruption dans les cavités ventriculaires, à pénétrer jusque dans les cavités arachnoïdiennes à travers des déchirures de la pie-mère; mais les hémorrhagies lenticulaires, les épanchements d'un moyen volume se résolvent parfois d'une manière assez franche ; par malheur, les sujets qui survivent à ces phlegmasies ne recouvrent pas toujours l'entière liberté de leurs membres ni l'entier rétablissement de leurs facultés mentales ; enfin, ils sont en butte aux rechutes, exposés souvent à des phlegmasies locales sans caillot, mais avec ramollissement de la substance nerveuse, phlegmasies pour le moins aussi redoutables que les épanchements sanguins : toutes ces considérations ajoutées à celles qui précèdent tendent à justifier l'opinion des médecins qui regardent l'apoplexie considérée d'une manière générale comme une affection d'un caractère sérieux.

On peut résumer de la manière suivante tout ce paragraphe:

1° L'apoplexie avec caillot, l'hémorrhagie cérébrale interstitielle se forme sous l'influence des mêmes causes vitales que toutes les encéphalites, et elle doit être considérée comme une encéphalite locale aiguë avec caillot sanguin.

2° Elle ressemble presque en tout à l'encéphalite locale aiguë sans caillot, ou au ramollissement cérébral local.

3° Elle en diffère surtout parce que, lorsqu'elle se forme, les capillaires déchirés versent dans la substance nerveuse du sang en quantité variable et non simplement du plasma.

4° Elle peut prendre naissance, soit dans un emplacement déjà *ramolli* et affecté d'une encéphalite locale où on ne voyait point d'abord de caillot, soit dans un emplacement resté jusque-là vierge de toute phlegmasie.

5° Dans les épanchements de la première catégorie qui entraînent une mort subite, on trouve dans le foyer ramolli les éléments granuleux de l'inflammation en abondance, tandis qu'ils manquent dans le caillot récemment coagulé.

6° Dans les épanchements qui se forment, si on peut le dire, dans un siége vierge de tout travail inflammatoire antérieur, c'est-à-dire

endant le commencement de la période congestive, il n'existe dans e foyer, tout de suite après la rupture, aucun élément grenu ni lans le milieu déchiré ni dans le sang.

7° Les foyers hémorrhagiques datant de sept ou huit jours ressemblent presque en tout aux foyers du *ramollissement* sans caillot; ls ne s'en distinguent guère que par le volume des caillots qui s'y rouvent contenus.

8° Il n'est pas nécessaire pour qu'un foyer hémorrhagique puisse e former dans le cerveau que la substance nerveuse ait toujours ommencé par être ramollie, mais il arrive quelquefois, en réalité, u'elle est déjà affectée au moment où l'épanchement apparaît d'un amollissement local plus ou moins prononcé.

9° La diminution de consistance de l'élément nerveux, tout de uite après la formation d'un épanchement de la période congesive, tient uniquement à la présence des liquides séreux et fibrieux dans cet élément, car il ne contient pas encore de cellules renues, et n'est point encore à beaucoup près réduit tout à fait en étritus.

10° Le *ramollissement* qui survient au bout de quelques jours, partir du moment où le caillot s'est constitué, dans les emplaceents pénétrés par une certaine quantité de liquides fibrineux, ne ent pas uniquement à la présence de ces liquides, il tient encore la présence des produits granuleux dont les foyers fourmillent, t à la disgrégation qui s'est opérée dans la continuité des fibres erveuses réduites maintenant en parcelles.

11° L'analyse microscopique d'un foyer d'encéphalite locale avec aillot doit porter sur le caillot lui-même, sur les cellules qui ont u s'y former, sur les parois du foyer, sur les éléments du sang, ur les cellules de nouvelle formation qui ont pu s'y manifester, ur les conditions des capillaires, sur les conditions des fibres nerouses, sur la circonscription des emplacements malades.

12° Les encéphalites locales aiguës avec caillot peuvent se forer dans presque toutes les régions de l'organe encéphalique; les sont plus fréquentes dans les régions des corps striés et des ouches optiques que partout ailleurs.

13° Elles peuvent varier quant à l'étendue de leurs emplaceents, quant à la quantité de sang qu'elles font sortir des vaisaux. Elles peuvent être représentées, sur un même individu, par

un seul foyer morbide, par un certain nombre de foyers distincts diversement localisés, soit dans le même hémisphère cérébral, soit dans les deux côtés du cerveau, soit dans le cerveau, le cervelet, la protubérance annulaire, la moelle allongée, etc.

14° Elles sont surtout le partage des sujets qui arrivent à cinquante ans, à soixante ans, à soixante-dix ans, et qui sont sur le déclin de l'âge ; elles atteignent aussi les enfants, les adultes, les hommes formés, mais plus rarement que les vieillards.

15° Elles sont représentées à l'extérieur par des lésions fonctionnelles souvent graves. La sensibilité, l'intelligence et le mouvement, dont elles intéressent les instruments, ressentent aussitôt l'influence de leur action sur l'élément nerveux.

16° Elles émoussent ou tuent la sensibilité, excitent le délire, émoussent l'intelligence ou la rendent impuissante, frappent les muscles de paralysie.

17° Cette paralysie existe toujours du côté opposé au siége du foyer, lorsque ce foyer est unique ; elle porte ordinairement sur tout un côté du corps et constitue l'hémiplégie.

18° Elle est quelquefois limitée à un bras, à une jambe ; elle peut être complète ou incomplète dans toute la moitié du corps où elle se montre, dans le seul membre qu'elle a atteint.

19° Elle survient souvent d'une manière brusque dans les hémorrhagies qui se forment pendant la période congestive de l'inflammation locale, mais elle peut même dans ce cas être annoncée par des prodromes.

20° Elle est souvent précédée de fourmillements des membres et d'un affaiblissement de leurs muscles, lorsqu'elle doit se manifester sur un sujet qui est déjà atteint d'un commencement de ramollissement ou de phlegmasie locale qui n'avait encore fourni que des extravasations de plasma.

21° La marche de l'encéphalite locale avec caillot est subordonnée à l'importance des changements qui s'effectuent au sein des foyers inflammatoires quelques jours après la formation des dépôts sanguins.

22° Cette marche est rétrograde lorsque les éléments fibrineux tendent à s'épuiser vite en se laissant transformer, soit en cellules grenues, soit en fausse membrane capsulaire et que l'é
veux ne tend pas à se désagréger pro

23° Elle est défavorable lorsqu'il survient dans les capillaires du foyer de nouvelles congestions, que ces vaisseaux en viennent à verser, soit du plasma, soit de nouvelles quantités de sang dans les milieux malades, que les infiltrations vont en s'étendant au loin et que la disgrégation des fibres cérébrales finit par s'accomplir dans une vaste étendue.

24° Le *ramollissement* qui gagne de plus en plus du terrain, dans les cas où la phlegmasie localisée suit une pareille marche, ne constitue aucunement une maladie à part : c'est un simple épisode, une simple recrudescence de la phlegmasie déjà préexistante.

25° La marche défavorable que suit dans plus d'un cas l'encéphalite avec caillot tient aussi quelquefois à la formation d'un épanchement sanguin nouveau provenant d'une nouvelle déchirure de quelques-uns des capillaires congestionnés : toutes ces éventualités doivent être prévues lorsqu'on raisonne sur le prognostic à porter dans la plupart des cas d'encéphalites locales aiguës avec caillot.

26° On ne peut pas rattacher avec fondement jusqu'ici la paralysie d'un bras, d'une jambe, d'un muscle isolé à un foyer siégeant dans un emplacement déterminé de la masse encéphalique.

27° On n'est pas fondé à affirmer qu'un foyer hémorrhagique récent dont on vient de déterminer le siége, sur le cadavre, aura produit la paralysie du bras, par exemple, à l'exclusion de la paralysie de la jambe, ou la paralysie, soit de la jambe, soit du pharynx, soit de l'œsophage, en épargnant l'action du bras, les mouvements de la langue par exemple.

28° Presque toutes les comparaisons que nous avons établies jusqu'ici entre des foyers hémorrhagiques auxquels nous croyons pouvoir fixer le même siége sont fautives; on n'a réellement connu jusqu'ici que la circonscription apparente des foyers qu'on a mis sur la même ligne.

29° Les foyers d'encéphalites avec caillot qui occupent des emplacements considérables ou dans le cervelet ou dans la protubérance annulaire, ceux qui ont envahi de grands emplacements au sein d'un hémisphère cérébral, entraînent presque toujours une mort prompte, si ce n'est presque immédiate.

30° Ceux où il se forme de larges infiltrations consécutives de plasma, de sang, où les produits granuleux ne finissent pas de recommencer à s'organiser, où la disgrégation de l'élément nerveux va d'un jour à l'autre en augmentant, entraînent souvent la mort du quinzième au trentième jour.

31° Beaucoup de foyers peuvent néanmoins être débarrassés de la fibrine qui s'y trouve déposée, soit à l'état de caillot, soit à l'état d'infiltration et être convertis en cicatrices.

32° Pour qu'un foyer cesse de constituer un état pathologique aigu, il faut que la rougeur des capillaires et l'émission du plasma cessent, que la fibrine déjà extravasée soit convertie ou en cellules grenues et autres produits granuleux; ou en un kyste de nature celluleuse abondamment entouré de ces mêmes produits granuleux, globules moléculaires ou cellules agminées.

33° La persistance de l'état congestif dans un foyer hémorrhagique peut contribuer à lui imprimer des reflets rouges ou rougeâtres, mais les variations de couleur qui s'observent dans les foyers inflammatoires avec caillot, au fur et à mesure qu'ils vieillissent, tiennent en général aux changements de nuances que subit l'hématosine; les teintes de colorations ne pouvaient donc pas offrir une base solide aux raisonnements qu'on invoquait pour soutenir que les foyers hémorrhagiques devaient être ou ne devaient pas être de nature inflammatoire.

34° Pour qu'un emplacement envahi par une encéphalite locale avec caillot puisse se tarir, se cicatriser, il doit passer à l'état chronique, et, dans ces conditions, il mérite de devenir le sujet de nouvelles études.

35° L'encéphalite locale avec caillot doit être classée parmi les maladies à caractère grave. Lorsqu'elle épargne la vie, les fibres cérébrales, les éléments nerveux qu'elle a disgrégés, détruits, ne se régénèrent pas, ne sont qu'incomplétement suppléés dans leur action, et les individus qui ont survécu à ces inflammations courent risque de vivre à moitié hémiplégiques et dans les conditions de l'enfance : on note des exceptions à cette règle ; elles ont lieu dans les encéphalites avec caillot à circonscription restreinte.

36° Les amas de globules sanguins, la fibrine morte qui se trouve emprisonnés dans la cavité des kystes apoplectiques, la présence de ces mêmes kystes, celle des produits granuleux qui

isonnent pendant des années entières dans les foyers d'encépha-te avec caillot en voie de guérison, rendent les rechutes fré-uentes; ces espèces d'épines, comme on le dit quelquefois dans le ngage de l'école, tendent sans cesse à réagir sur les capillaires i'elles irritent et à y faire surgir de nouvelles congestions.

37° Ces *congestions* entraînent alors, soit des extravasations de lasma, soit de nouvelles extravasations sanguines, et sont consé-uemment suivies, soit de nouveaux *ramollissements*, soit de nou-aux épanchements avec caillot : voilà ce qui fait qu'un apoplec-que guéri doit toujours être sur le qui-vive.

38° Le traitement de l'encéphalite locale aiguë avec caillot doit re antiphlogistique : il cessera d'être actif pendant la période de ansformation granuleuse lorsqu'on n'aura plus à craindre de ouveaux mouvements fluxionnaires dans les capillaires du foyer, ais il convient en général d'insister longtemps sur l'emploi des ignées.

CHAPITRE VIII

DES FOYERS HÉMORRHAGIQUES NON RÉCENTS, OU DU STADE NON AIGU DE L'ENCÉPHALITE LOCALE AVEC CAILLOTS NGUINS, DES MODES DE CICATRISATION DÉFINITIFS DES MILIEUX ENFLAMMÉS.

ARTICLE PREMIER

Aperçu général sur le stade non aigu de l'encéphalite locale avec caillots sanguins

Les malades auxquels nous allons consacrer maintenant notre ttention ont échappé aux dangers de la période aiguë de l'encé-alite locale avec caillot; nous les supposons même arrivés au ntième ou au trente-cinquième jour de cette affection, tout au oins.

Si l'influence vitale dont l'action a d'abord déterminé le mouve-ent fluxionnaire qui a eu pour effet de produire une grande ac-mulation de sang dans les capillaires du milieu où s'est opérée xtravasation sanguine, a cessé d'agir sur ces mêmes capillaires; ces petits conduits ont franchement cessé d'être congestionnés,

on en sera averti par les changements favorables qui tendront à s'effectuer d'abord dans l'état fonctionnel général et ensuite par ceux qui tendront à s'accomplir en tout ou en partie dans les fonctions mêmes des centres nerveux encéphaliques.

Parmi les changements heureux qui s'opèrent d'abord peu à peu sur les sujets qui ont été atteints d'encéphalite locale avec caillot et qu'on estime en voie de guérison, on a coutume de noter la disparition de la fièvre, la disparition de l'altération des traits de la face, celle de la soif, de l'état saburral et de sécheresse de la langue, le rétablissement de l'appétit et des aptitudes digestives. Au bout de deux ou de trois mois de convalescence, plusieurs de ces anciens apoplectiques peuvent commencer à bien manger, à bien dormir, à rester levés pendant la plus grande partie de chaque journée.

Les changements heureux qu'on voit parfois s'effectuer aussi pendant cette première période de la convalescence des apoplectiques, du côté des fonctions de l'innervation, consistent surtout dans un commencement de rétablissement de la sensibilité tactile, de la mémoire, de la faculté d'associer moins difficilement que par le passé un certain nombre d'idées, dans un commencement de rétablissement de la prononciation, des fonctions musculaires du bras ou de la jambe, ou bien de tout le côté qui avaient été frappés d'immobilité.

Lorsque le travail de cicatrisation des foyers inflammatoires continue à s'accomplir d'une manière régulière, les facultés de l'intelligence se trouvent quelquefois à peu près rétablies dans leurs conditions primitives au bout de cinq ou six mois; chez certains sujets la parole pourra recouvrer toute sa facilité; d'autrefois, dans le même laps de temps, le côté anciennement paralysé pourra acquérir assez de force aussi pour mettre ces malades à même de faire d'assez longues courses à pied, pour leur permettre d'agir facilement, de monter, de descendre, de se servir presque comme par le passé des membres qui avaient été d'abord paralysés; mais sur un certain nombre d'autres malades ce n'est qu'au bout de dix-huit mois ou de deux ans que les traces des lésions qui avaient été notées, dans le principe, vers l'intelligence et le mouvement finissent par s'effacer ou par s'affaiblir.

Dans beaucoup de cas, la cicatrice ne laissera pas de s'ac

d'une manière complète du côté des milieux qui avaient été envahis par la phlegmasie, mais les fonctions de l'appareil encéphalique continueront néanmoins à rester impossibles ou grandement compromises.

Lorsqu'on a occasion d'ouvrir le crâne d'un apoplectique qui a succombé depuis le quarantième jusqu'au centième jour d'une attaque d'encéphalite avec caillot, et chez lequel la convalescence de la phlegmasie cérébrale avait paru suivre une marche franchement rétrograde, voici ce qu'on est à même d'observer du côté des centres nerveux intra-crâniens :

Ou bien l'espace où gisait dans le principe un travail inflammatoire aigu est maintenant représenté par un reste de caillot circonscrit par un kyste, ou bien il est représenté simplement par un milieu occupé par un reste de dépôt comme boueux.

Dans le premier cas, le produit contenu dans le kyste semble formé par du sang altéré, dont la teinte peut être noire, jaunâtre, couleur de bile. Le kyste semble formé par une trame celluleuse de moyenne consistance. La substance nerveuse adjacente n'est encore qu'imparfaitement raffermie.

Dans le second cas, la matière boueuse ou le caillot qui se trouvent logés dans l'épaisseur de l'élément nerveux rappellent encore les anciens caractères du sang ; la substance nerveuse environnante est encore molle.

Lorsqu'on analyse sous la lentille du microscope les foyers munis de kystes, voici ce qu'on y note à peu près constamment pendant cette phase du travail morbide :

1° La substance nerveuse encore un peu molle qui avoisine les kystes ne contient plus de capillaires congestionnés ;

2° Elle laisse voir beaucoup de fibres saines comme dans l'état normal, mêlées à quelques débris de fibres altérées d'ancienne date ;

3° Elle est imbibée d'un reste de plasma où fourmillent des granules moléculaires et de grandes cellules agminées mêlées à des globules sanguins altérés ;

4° Lorsqu'elle est colorée d'une manière ou d'une autre, elle emprunte la diversité de ses teintes à la différence des reflets de l'hématosine.

Le kyste varie en épaisseur et en consistance ; il ne donne à l'a-

nalyse que du tissu cellulaire anormal. Il contient dans sa trame des produits grenus, des cellules grenues, très-fréquemment des grumeaux ou des cristaux d'hémato-cristalline.

Le dépôt inclus dans le kyste est surtout composé : de cellules granulées, de gros granules, de paquets de globules sanguins agglutinés, de dépôts de cristaux d'hémato-cristalline de couleur d'acajou : de la graisse et de la cholestérine en larges lamelles y figurent quelquefois aussi.

Les foyers de même date où les kystes font défaut ne diffèrent des foyers dont nous venons d'étudier les conditions que par l'absence des capsules kysteuses.

Nous inférons de l'exposé qu'on vient de lire que la nature procède d'abord de l'une ou de l'autre des deux manières suivantes pour guérir les foyers d'encéphalite avec caillot : elle commence par convertir tous les produits fibrineux d'extravasation ou en produits grenus et en une capsule pseudo-membraneuse, ou simplement en éléments granuleux.

Elle procède surtout d'après le premier mode dans les gros épanchements sanguins, lorsque la résorption d'un énorme caillot ne peut s'accomplir que lentement, et lorsque la caverne résultant de la destruction de la substance nerveuse a besoin d'être protégée et soutenue par une vaste cicatrice, qu'elle établit là comme une sorte de voûte.

Elle procède surtout de la seconde façon lorsqu'elle peut convertir vite tout le produit d'extravasation en cellules agminées, en opérer facilement la résorption, et effectuer ensuite le rapprochement des bords du foyer : dans cette circonstance, elle emploie presque toujours néanmoins sur la fin de son opération un peu de lymphe pour en composer une petite trame qu'elle interpose comme un moyen d'union entre les lèvres du petit creux où le sang avait été d'abord déposé sous la forme d'un petit tampon.

Lorsque les apoplectiques qu'on dissèque ont cessé de vivre dans une période encore plus voisine d'une complète guérison, les foyers d'encéphalite à grandes dimensions qu'on est susceptible de rencontrer dans leurs cavités crâniennes peuvent encore être étudiés sans difficulté.

Presque toujours alors il s'est opéré un vide plus ou moins considérable dans les foyers qui sont munis de kystes; souvent des

brides celluleuses diversement entre-croisées s'attachent par leurs extrémités à divers points de la paroi interne de ces espèces de fausses membranes. Ce qui constitue maintenant comme le résidu de l'ancien caillot sanguin est surtout représenté par d'innombrables petites sphérules, dont plusieurs ont fait partie autrefois des grains qui remplissaient les vésicules des cellules granulées, dont beaucoup d'autres ont grandi au sein du caillot primitif, et qui toutes se trouvent mêlées à de grandes cellules agminées à grains sphériques, à des globules sanguins déformés, à des grumeaux d'hématosine : enfin, parfois à des cristaux de couleur d'acajou et à de la cholestérine.

La trame des kystes est devenue à présent plus résistante, plus évidemment celluleuse que par le passé. Souvent elle est sillonnée par des arborisations vasculaires de récente formation dans lesquelles on aperçoit des globules sanguins colorés en rouge. Des cellules grenues éparses, mais surtout des plaques ou des dépôts grumeleux d'hématosine se voient dans une foule d'emplacements, au sein du tissu cellulaire qui forme les parois de chaque caverne : c'est la présence de cette matière qui produit les reflets qui ont été si souvent comparés à ceux de la terre de Sarreguemines.

Quant à la matière nerveuse autrefois ramollie qui se trouve partout en rapport avec la face externe des kystes apoplectiques, elle est présentement à peu près raffermie, mais elle emprisonne encore beaucoup de petites sphères soit agminées, soit à vessies simples, et elle recèle souvent aussi soit des grains, soit des cristaux d'hémato-cristalline.

Les changements qui s'effectuent pendant cette période dans les emplacements où il n'y a eu dès le principe que des caillots de petit calibre et qui ne se sont pas entourés de kystes, sont bien faciles à indiquer. Il suffit, pour en donner une idée, de dire qu'on ne trouve plus, au moment de la guérison, dans ces emplacements comme dans la substance nerveuse adjacente, que des produits à grains isolés ou à grains agminés, mêlés à des globules du sang et à de l'hémato-cristalline, et que le tout est comme cimenté, la plupart du temps, par des vestiges de tissu cellulaire.

Il est vraisemblable qu'au bout d'un laps de temps dont il est impossible de fixer la limite, les granules et les cellules agminées doivent finir par disparaître en grande partie des anciens foyers

d'encéphalite locale avec caillot, mais cette disparition est rarement complète, suivant toutes les probabilités, car on retrouve presque toujours au bout de cinq, de sept et même de dix ans, un certain nombre d'éléments grenus au sein des foyers qu'on suppose avoir été occupés anciennement par des caillots sanguins : ces produits y vivent dans une sorte d'état de parasitisme qui est presque sans danger pour l'individu lorsque leur nombre est très-limité ; il n'en est pas ainsi vraisemblablement lorsqu'ils continuent à fourmiller, pour ainsi dire, dans la substance grise ou blanche de l'encéphale, car on a des raisons pour supposer qu'ils ne sont pas toujours étrangers alors à la fréquence des retours congestifs qui assaillent si souvent les anciens apoplectiques.

Finalement, on est fondé à dire qu'un foyer d'encéphalite avec caillot est en pleine voie de guérison lorsqu'il ne contient plus de capillaires congestionnés, plus de fibrine liquide, et que tous les produits fibrineux, y compris la fibrine des caillots sanguins, ont été convertis soit en cellules grenues, soit en tissu cellulaire; à dire que sa guérison est plus avancée encore lorsque le tissu cellulaire de nouvelle formation qui s'y trouve contenu a acquis un certain degré de consistance et qu'il ne reste plus dans le milieu autrefois enflammé que quelques rares débris de cellules granuleuses mêlés à des restes d'hémato-cristalline et à des globules sanguins atrophiés. La guérison parachevée de ces milieux comporte vraisemblablement la disparition de tous les produits étrangers qui étaient venus figurer accidentellement au sein de la substance nerveuse encéphalique, en faisant une exception toutefois pour le tissu cellulaire de nouvelle formation qui y a pris naissance.

Les kystes apoplectiques nantis de vaisseaux jouissent d'une circulation qui leur est propre; ils peuvent se nourrir à la manière des autres tissus qui reçoivent du sang d'une manière directe. Les kystes dénués de vaisseaux se nourrissent vraisemblablement, ainsi que les enveloppes des cellules grenues, par la voie de l'endosmose.

Les anciens foyers apoplectiques qui se distinguent par un aspect luisant, qui crient pour ainsi dire sous le tranchant du scalpel, lorsqu'on cherche à les disséquer, contiennent des [illegible] de tissu fibreux : j'en ai vu qui contenaient des grai
saline et quelquefois de vrais ostéides; toujo

genre, c'est du tissu cellulaire accidentel qui sert de matrice à ces produits pathologiques.

On rencontre des foyers d'encéphalite avec caillot en voie de guérison : dans les corps striés, dans les couches optiques, dans les régions qui confinent à ces deux renflements ; on en rencontre dans les différents lobules du cerveau, dans l'épaisseur des circonvolutions cérébrales, dans les deux moitiés du cervelet, dans l'épaisseur de la protubérance annulaire et même jusque dans l'épaisseur de la moelle allongée : il est donc bien avéré que le séjour prolongé de petits dépôts sanguins, même dans des régions très-importantes à la vie organique, n'exclut point absolument la continuation des phénomènes indispensables à la conservation des individus.

On peut se faire une idée de la gravité des mutilations que les centres nerveux encéphaliques ont quelquefois à supporter, par l'ampleur que présentent certains foyers d'encéphalite avec caillots cicatrisés ; il est de toute évidence que, dans les cas par exemple où il existe au sein des hémisphères cérébraux une vaste caverne ou plusieurs espaces caverneux, des portions considérables de substance nerveuse ont dû être éliminées, et que c'est la destruction de ces éléments qui a dû rendre impossible le rétablissement de fonctions de première importance, mais néanmoins les malades n'ont pas été atteints dans leur existence.

Il est rationnel d'admettre que les mutilations de l'élément nerveux ont été peu considérables dans les cas où le rétablissement des fonctions encéphaliques suit de près la cicatrisation d'un foyer inflammatoire avec caillot ; cette supposition paraît d'autant mieux fondée que, dans quelques cas d'hémorrhagies cérébrales récentes, les fibres nerveuses paraissent écartées les unes des autres plutôt que rompues dans le voisinage des caillots sanguins.

Il est à peine besoin de dire que la réunion des phénomènes encéphaliques qui permettent de soupçonner la persistance d'un ancien foyer d'encéphalite avec reste de caillot, sur un individu qui se présente à notre exploration pour la première fois, a beaucoup de points de ressemblance avec la réunion de symptômes qui annonce habituellement l'existence d'un épanchement récent au sein des centres nerveux intra-crâniens.

Les individus qui portent dans une région limitée de la masse

encéphalique un ancien foyer d'épanchement sanguin non encore entièrement cicatrisé ont souvent les conceptions intellectuelles bornées, leur mémoire est infidèle, ils ne peuvent pas trouver certaines expressions et pleurent facilement en s'apitoyant sur eux-mêmes.

Ils articulent souvent mal les sons, employant un mot pour un autre. Ils ont la commissure labiale déviée, une joue flasque, une joue qui grimace lorsqu'ils ouvrent la bouche pour rire ou pour parler.

Ils ont un côté du corps plus faible que l'autre, un bras ou une jambe dont ils se servent plus ou moins difficilement; plusieurs d'entre eux ne marchent qu'à l'aide de béquilles ou même sont condamnés à ne pas marcher du tout.

La sensibilité tactile est souvent émoussée et la calorification moins active dans les membres qui sont restés en tout ou en partie paralysés; ces membres s'enflent et s'infiltrent facilement de sérosité vers la fin de chaque journée.

Ils sont quelquefois rétractés, repliés sur eux-mêmes et douloureux lorsqu'on fait quelque effort pour les étendre : ils sont quelquefois le siége de fourmillements spontanés, de sensations de froid, de chaud, d'engourdissements plus ou moins persistants.

On inclinera surtout à penser que le foyer morbide qui cause la persistance des accidents que nous venons de retracer a dû contenir autrefois un caillot sanguin lorsqu'on nous donnera l'assurance que la gêne de la parole, que l'hémiplégie, que la paralysie dont il reste encore des vestiges dans un côté du corps, dans un bras, dans une jambe, ont apparu autrefois dans ces parties d'une manière subite; mais on ne perdra pas de vue, en même temps, que l'encéphalite locale sans caillot commence parfois aussi de cette dernière manière; on fera donc bien de se borner à n'émettre, même dans les cas de cette catégorie, qu'un diagnostic probable.

On devra hésiter bien davantage encore à diagnostiquer l'existence de foyers hémorrhagiques anciens dans l'une et l'autre moitié de l'encéphale lorsqu'on se trouvera en présence de [redacted] présenteront des signes de paralysie mu[redacted] membres, et sur lesquels on n'aura ob[redacted] incomplets ou douteux. Il est évid[redacted]

phalite diffuse arrivée à sa dernière période d'intensité pourrait donner lieu à une paralysie double tout aussi bien que de vieux foyers hémorrhagiques siégeant de chaque côté de la ligne médiane. La persistance de deux vieux foyers de ramollissement dont les siéges seraient placés de la même manière serait suivie aussi d'une paralysie des quatre membres : il faudrait donc encore dans le cas que nous venons de supposer se contenter de produire un diagnostic conditionnel.

La marche d'une double encéphalite avec caillot diffère ordinairement beaucoup à son début de celle d'une périencéphalite chronique diffuse commençante; la connaissance de la marche que la paralysie a été à même de suivre dans les cas de phlegmasie encéphalique douteux pourra donc jeter quelque jour sur le diagnostic.

Il y a tout à parier qu'on a sous les yeux un malade parvenu à la dernière phase de la périencéphalite chronique diffuse lorsqu'on a pu acquérir la certitude que la lésion des mouvements a d'abord débuté chez cet individu par un simple embarras de la parole accompagné de symptômes d'affaiblissement des quatre membres, mais surtout des membres pelviens, que ce commencement de paralysie générale est resté longtemps stationnaire, qu'il a fini par augmenter d'une manière progressive, et que ce n'est qu'à la longue que la station debout et la démarche ont fini par devenir absolument impossibles, tandis que les deux bras ont pu continuer à exécuter quelques mouvements restreints.

Il est probable, au contraire, que le sujet auquel on a maintenant affaire a été atteint dès le principe d'une double encéphalite avec caillot, lorsqu'on atteste que la paralysie dont ses quatre membres ont été affectés les a envahis tout d'abord d'une manière brusque pendant une attaque à forme comateuse; lorsqu'on affirme que cette paralysie s'est ensuite maintenue pendant plusieurs semaines à un degré d'intensité très-marqué; que l'invasion de tous ces accidents a causé des troubles profonds dans l'état fonctionnel général et que ce n'est que peu à peu que les mouvements soit d'un bras, soit d'une jambe, soit d'un côté tout entier, soit des [redacted] du corps, ont commencé à se montrer un peu moins dif-

[redacted] t le premier septénaire de la maladie; mais on

[redacted] ore à l'état de la face, des commissures la-

[redacted] nsorielles, aux fonctions de l'intelligence,

une multitude d'autres considérations qui pourront servir à éclairer aussi le diagnostic différentiel tant des encéphaliques chroniques doubles avec caillot que des périencéphalites chroniques arrivées à la période des escarres.

Il arrive de temps en temps que les conditions favorables où se trouvent les sujets atteints d'anciennes encéphalites avec caillot en voie de cicatrisation se démentent tout à coup d'une manière plus ou moins inquiétante.

Lorsque les changements qu'on est à même de noter dans les phénomènes extérieurs se traduisent simplement par des vertiges, par un surcroît de gêne dans la parole, par une certaine difficulté à remuer les membres anciennement paralysés, et que tous ces accidents se dissipent ensuite d'une manière rapide et franche, on est fondé à penser qu'ils ont dû être le résultat d'un simple état de congestion des capillaires répartis dans l'ancien foyer morbide, et que ce mouvement fluxionnaire ne devra être que passager.

Dans les cas où l'embarras de la parole tendrait à persister et à augmenter, où la paralysie des membres ne céderait nullement à l'application des premiers moyens de traitement, où les facultés de l'intelligence tendraient à devenir de plus en plus obtuses, on serait fondé à craindre au contraire que les capillaires n'eussent versé de nouveau ou une certaine quantité de sang ou une certaine quantité de plasma dans les emplacements autrefois envahis par l'inflammation. On ne pourrait plus conserver de doutes à cet égard si les membres paralysés devenaient le siége de sensations de fourmillement, s'ils se rétractaient dans un sens ou dans un autre et si les sphincters de la vessie et de l'anus jusque-là épargnés ressentaient de leur côté l'influence d'un commencement de paralysie : ces recrudescences de la phlegmasie encéphalique sont généralement accompagnées de troubles dans l'état fonctionnel général.

Les lésions du mouvement auxquelles pourrait donner lieu la formation d'un nouveau foyer d'encéphalite avec caillot au sein d'un hémisphère encéphalique, malade d'ancienne date, ne seraient pas différentes de celles qui correspondraient à l'extravasation d'une nouvelle quantité de sang dans la circonscription même d'un ancien foyer hémorrhagique. Lors donc que les symptômes d'hémiplégie augmentent tout d'un coup sur un apoplectique qui avait en partie recouvré l'usage de ses membres autrefois para-

lysés, on est bien fondé à penser qu'une nouvelle quantité de sang a pu sortir des capillaires pour se répandre dans l'interstice des fibres nerveuses; mais on ne pourrait faire que des suppositions sur le siége probable de ce nouveau foyer de désordre.

La formation des foyers de ramollissement ou d'encéphalite sans caillot qui vient troubler quelquefois incidemment la cicatrisation des foyers hémorrhagiques anciens est souvent annoncée par la manifestation de phénomènes sensoriels douloureux dans les membres que la paralysie tendait à abandonner, lorsque ces foyers siégent dans la même moitié de l'organe encéphalique que l'ancien épanchement; les choses se passent de même quand ce sont les alentours de l'ancien foyer à caillot qui se ramollissent; on note aussi alors une diminution graduelle dans le degré de force des membres dont les malades avaient déjà recommencé à se servir.

Quand c'est l'hémisphère cérébral qui était resté sain jusque-là qui se trouve envahi sur un ancien apoplectique, soit par une nouvelle encéphalite avec caillot, soit par une encéphalite locale avec plasma, il va sans dire que la paralysie atteindra pour cette fois le côté du corps qui était resté jusqu'à ce moment libre de tous ses mouvements, tandis que le côté anciennement paralysé continuera à se maintenir dans les conditions où il se trouvait avant ce dernier accident.

La guérison d'une encéphalite avec caillot est quelquefois traversée par l'invasion d'une périencéphalite chronique diffuse. Lorsqu'un malade est surpris par une pareille phlegmasie incidente, on peut en être averti par l'explosion du délire ambitieux, par l'explosion de la manie, par le développement graduel d'un affaiblissement musculaire général; mais presque toujours, dans les cas de ce genre, le côté qui a été primitivement atteint d'hémiplégie continue jusqu'à la fin de la vie à se montrer encore plus faible que le côté qui avait été d'abord épargné par la paralysie. Presque toujours aussi ces complications ne sont reconnues qu'au moment où on ouvre les cadavres.

Les cicatrices celluleuses ou complétement consolidées ou en pleine voie de consolidation ne sont rien moins que rares, comme chacun sait, dans les centres nerveux encéphaliques des personnes avancées en âge. On sait aussi qu'on trouve communément chez elles deux, trois, jusqu'à cinq ou six cicatrices dans le même cer-

veau. Tous ces anciens foyers morbides ont appartenu à des encéphalites locales ou avec caillot ou avec plasma : on ne peut pas invoquer de meilleures preuves que celles que nous venons de citer en faveur de la possibilité de guérison des anciens épanchements fibrineux.

En général, néanmoins, les individus qui portent dans l'encéphale des traces d'anciens épanchements, surtout s'ils ont été volumineux ou multiples, ne poussent pas leur carrière bien avant. Non-seulement ils sont exposés, comme nous l'avons vu, à de nouvelles encéphalites ou locales ou générales ; mais, comme ils conservent souvent aussi un reste de faiblesse musculaire, ils sont encore exposés à faire des chutes, à s'asphyxier en mangeant, à laisser aller leur urine goutte à goutte ou à n'uriner qu'à l'aide du cathétérisme : la réunion de tous ces dangers ou de tous ces inconvénients ne peut rendre la plupart du temps leur existence que précaire.

On perd trop facilement de vue que les malades qui ont éprouvé une violente attaque d'hémiplégie portent encore dans l'encéphale, même après un certain nombre de mois, des restes de caillot sanguin, des restes d'infiltration fibrineuse, de nombreux produits granuleux et celluleux non encore résorbés, des débris de fibres ou de corpuscules nerveux ; car tous ces malades ont besoin d'être encore soumis alors, non-seulement à un traitement plus ou moins actif, mais surtout aux règles d'une hygiène des mieux combinées. Si on néglige de leur pratiquer des saignées, de leur appliquer des sangsues, soit à l'anus, soit à la nuque, de les purger énergiquement lorsqu'ils sont menacés de vertiges, qu'ils se plaignent de bruits d'oreille, presque toujours la cicatrisation des foyers dont on désire obtenir la guérison rétrograde, et leur état se trouve aggravé. Si on ne les empêche pas de se livrer à leur appétit, de boire des liquides stimulants, de se livrer au coït, de faire des courses trop longues à pied ; presque toujours ils seront assaillis par de nouvelles encéphalites, et les efforts de la médecine deviendront alors impuissants, même pour protéger leur existence.

ARTICLE II

Observations d'encéphalite locale avec caillot considérée pendant le stade non aigu de l'inflammation.

Les faits qui figurent dans cet article se rapportent tous à des cas où la mort des malades a eu lieu à une période éloignée du début de l'hémorrhagie cérébrale. Dans quelques-uns de ces faits, on pouvait observer encore, soit dans le centre des foyers morbides, soit dans la substance nerveuse qui en dessinait les contours, des éléments fibrineux liquides qui avaient pu appartenir dans le principe à d'anciens épanchements sanguins ; dans les autres observations, il n'est plus question que de *foyers* ou de *cicatrices* de différentes formes à l'état de consolidation : nous croyons donc devoir distribuer les faits qui vont suivre en deux séries.

PREMIÈRE SÉRIE

DES CAS OU L'ON APERCEVAIT ENCORE SOIT DANS LE CENTRE DES FOYERS MORBIDES SOIT DANS LA SUBSTANCE NERVEUSE QUI EN DESSINAIT LES CONTOURS DES ÉLÉMENTS FIBRINEUX LIQUIDES.

CENT SOIXANTE-DIX-HUITIÈME OBSERVATION. — A quarante ans, coup sur la tête; à cinquante ans, attaque de rhumatisme à droite, avec fourmillement dans la *main droite;* à soixante-cinq ans, attaque d'apoplexie suivie d'affaiblissement des deux jambes, de gêne de la parole, de paralysie plus prononcée *à droite*, de symptômes de démence; à soixante-treize ans et demi, seconde attaque à forme apoplectique; à soixante-quatorze ans, troisième attaque suivie de délire; pendant un an, symptômes de faiblesse vers les quatre membres, mais plus marqués à droite, délire très-actif, abolition de l'intelligence; enfin période d'affaiblissement progressif et mort à soixante-quinze ans un mois. — *Huit cavités* de dimensions considérables, en partie closes par des productions pseudo-membraneuses dans l'épaisseur de la substance cérébrale encore en partie ramollie, tant dans l'hémisphère cérébral gauche que dans le droit. — Recherches microscopiques.

M. Bertrand, propriétaire, âgé de soixante-quinze ans, est petit et sanguin ; il a vécu dans l'aisance, ne s'est jamais livré à aucun écart de régime, à aucun genre d'excès, et ne possédait qu'une intelligence très-ordinaire.

Pendant toute sa jeunesse, il a été sujet à des saignements de nez abondants, qui ont fini par disparaître au fur et à mesure qu'il a pris de nouvelles années. De tout temps, il s'est plaint de maux de tête qui ne l'empêchaient cependant pas de vaquer à ses

occupations. A l'âge de cinquante ans, il a éprouvé, dans le côté droit du corps, une atteinte de *rhumatisme douloureux*, qui était accompagnée d'une sensation de *fourmillement* dans les *doigts de la main droite.*

A quarante ans, il avait reçu sur la tête une tuile assez lourde pour y faire une blessure très-marquée.

A soixante-cinq ans, à la suite de chagrins qui lui avaient été causés, tant par une maladie qui avait menacé la vie de sa femme que par une atteinte de folie qui avait troublé la raison de son fils, il a éprouvé une attaque à *forme apoplectique* de la plus haute gravité. A la suite de cet accident, son intelligence est restée très-affaiblie et sa parole très-embarrassée ; il ne marchait que lentement et avec peine ; son côté droit paraissait être plus faible que le gauche ; il soignait passablement encore sa personne, mais il n'était plus capable de surveiller ses intérêts et de diriger ses propres affaires.

A soixante-treize ans et demi, il a présenté de nouveau des symptômes d'apoplexie cérébrale et il est resté pendant quelque temps dans un état voisin du carus ; néanmoins il pouvait encore, pendant *cette attaque*, imprimer quelques mouvements à ses membres et donner des signes de sensibilité lorsqu'on agissait sur ses téguments : il s'est remis à marcher lorsqu'il a été rétabli de cette nouvelle secousse ; mais, à partir de ce moment, il a cessé d'avoir la conscience de ses besoins et il a cessé d'être propre.

A soixante-quatorze ans, troisième attaque d'apoplexie avec abolition de l'intelligence, de l'exercice musculaire et de la sensibilité cutanée : M. Bertrand échappe encore au danger de ce nouvel assaut, mais bientôt il donne des signes d'aliénation mentale, et on est obligé de le faire admettre dans une maison de fous.

Pendant le cours de sa soixante-quinzième année, il est dans les conditions suivantes :

Il a le pouls régulier, la peau fraîche, le corps chargé d'embonpoint, la carnation d'un vieillard bien portant. Il mange avec avidité les aliments qu'on introduit dans sa bouche et n'est point astreint à rester couché. Ses garde-robes sont naturelles, toutes ses fonctions organiques s'exécutent convenablement.

Il voit à peine; il n'est pas sourd; il est sensible
de la douleur physique

Il articule très-difficilement les sons ; il peut déplacer ses bras, se servir de ses deux mains pour saisir les objets ; il est incapable de s'habiller seul.

Il marche avec lenteur ; ses pieds effleurent le sol lorsqu'il tente de faire un trajet un peu long ; il marche moins difficilement lorsqu'on lui offre un point d'appui ; son côté droit paraît plus affaibli encore que son côté gauche ; il salit son linge et ses vêtements lorsqu'on n'arrive pas à temps pour l'empêcher de rendre ses déjections sous lui.

Il comprend à peine les questions qu'on est à même de lui faire et il ne reconnaît pas toujours la voix de sa femme ; il est incapable d'associer des idées et n'a plus de mémoire.

Lorsqu'on l'abandonne à lui-même, il obéit à un délire très-actif, car il lui arrive souvent de crier, de pleurer, de chanter, d'imiter le ramage des oiseaux, les cris des animaux, en accompagnant ces divers bruits de remarques, de pétulance, de satisfaction ou de colère : quelquefois il s'agite au point de troubler le repos de ceux qui l'entourent, de mettre ses vêtements en pièces et d'allonger ses bras comme s'il voulait frapper ; il profère en même temps des menaces, des jurements, des injures, des invectives grossières : ces symptômes d'exaltation se manifestent tantôt pendant le jour, tantôt pendant les heures de nuit ; ils sont plus violents dans certaines périodes sans qu'on puisse saisir les causes de ces variations.

Pendant le dernier mois de sa soixante-quinzième année, M. Bertrand n'a rien perdu de sa fraîcheur et de son obésité, mais il ne peut plus avaler que des aliments liquides ; il se tient mal en équilibre sur ses jambes où il s'est formé plusieurs petits foyers de suppuration et on se décide à le tenir habituellement couché : ses forces achèvent de s'épuiser peu à peu, et il succombe à soixante-quinze ans un mois. Il a continué jusqu'à la mort à déplacer ses deux bras, à imiter avec véhémence le chant du coq et le grognement des pourceaux.

Autopsie cadavérique. — Le crâne est épais, lourd, friable. Toute la face interne de la voûte osseuse est entièrement soudée à la [illegible] externe de la dure-mère cérébrale qui se déchire par larges [illegible] s'obstine à enlever la calotte osseuse qui recou- [illegible] cérébraux.

Il n'existe aucun produit morbide dans la double cavité de l'arachnoïde.

Hémisphère cérébral gauche. — La pie-mère est lâche, beaucoup trop vaste pour se tendre sur la substance cérébrale.

Elle s'enlève facilement sur toute la région convexe des lobules antérieur et moyen. Lorsqu'elle en a été séparée, on aperçoit sur le milieu de la face supérieure du lobule antérieur une large plaque pseudo-membraneuse mince et de couleur orangée, dont la circonférence est fixée à des restes de circonvolutions et qui repose comme une tente, par sa face inférieure, sur un vaste enfoncement creusé dans la substance blanche de ce lobule. On juge tout de suite, à l'aide d'un examen attentif, qu'une épaisseur considérable de substance grise et de substance blanche a été entièrement détruite dans cet emplacement. Lorsqu'on a divisé l'espèce de demi-capsule celluleuse dont il vient d'être parlé, on peut constater que le pourtour de l'enfoncement qu'elle semble destinée à protéger est formé par une substance nerveuse molle, humide, mêlée à un tissu cotonneux blanchâtre dont on distingue parfaitement les fils, lorsqu'on attaque cette substance avec de minces aiguilles.

Il existe sur la face supérieure du lobule moyen un vide en tout semblable à celui qui vient d'être décrit. La pellicule pseudo-membraneuse qui le limite du côté où reposait la pie-mère est presque transparente quoique jaunâtre; cette espèce d'érosion est bien moins étendue que la précédente, car elle n'offre guère que vingt millimètres de long sur seize millimètres de large.

Presque toute la partie postérieure du lobule postérieur gauche se trouve remplacée maintenant par une sorte de vessie remplie de sérosité limpide. Les substances grise et blanche de cette région ont donc cessé d'exister, et on voit à leur place une fausse membrane capsulaire qui correspond d'un côté à la pie-mère, de l'autre à la membrane du ventricule épaissie : cette cavité a dû se former par le même mécanisme que la précédente, car elle correspond du côté de la scissure interlobulaire à un lit de substance cérébrale molle et chanvreuse.

Quand on coupe cet hémisphère cérébral par tranches, on juge qu'il contient très-peu de substance corticale, même dans les régions où il est le moins altéré ; loin des foyers morbides, la sub-

stance blanche se montre encore ou trop molle ou trop ferme.

Hémisphère droit. — Il est moins altéré que le gauche; il l'est cependant à un très-haut degré. Dès qu'on a détaché la pie-mère, on distingue en effet au sein de six circonvolutions siégeant soit en avant, soit sur le lobule moyen, soit en arrière, des espèces de chambres creusées dans l'épaisseur de l'élément nerveux; ces espaces caverneux sont clos par un opercule pseudo-membraneux dont la circonférence est attachée aux bords de chaque entonnoir; c'est-à-dire que toutes ces cavités ressemblent en tout à celles qui siégeaient dans l'épaisseur du lobe cérébral gauche et que leur plancher est encore mou.

Lorsqu'on renverse l'hémisphère droit, pour examiner sa base, on détache dans une longueur de plusieurs centimètres une production pseudo-membraneuse de couleur chamois, qui s'étend d'avant en arrière sur toute la région inférieure de cette moitié du cerveau et qui recouvre encore un espace ulcéré. La déperdition de substance nerveuse ne dépassait pas l'épaisseur de l'élément cortical dans cette région, mais elle était représentée par une bande très-longue et dont la largeur n'était pas moindre de dix à douze millimètres.

Une cavité ulcéreuse, à parois celluleuses, à contours ramollis de couleur bistrée et cotonneux, régnait dans toute la partie antérieure du corps strié droit; on ne voyait nulle part ni reste de fibrine ni reste de caillots dans ce foyer.

Le cervelet présentait l'aspect et le volume d'un cervelet sain. Il n'était ni coloré ni injecté à l'intérieur.

La protubérance annulaire et la moelle allongée étaient exemptes d'altération.

Les nerfs optiques ont semblé durs, mais non atrophiés.

Les poumons sont doués de crépitation. Le cœur est chargé de tissu graisseux, un peu trop charnu à gauche.

La vésicule du fiel contient un calcul dont la grosseur égale celle d'une petite pomme. Le tissu du foie est jaunâtre. Les autres organes sont à l'état le plus normal.

Études microscopiques. — Les fausses membranes qui recouvrent la plupart des espaces creux qui s'aperçoivent à la surface de chaque hémisphère cérébral sont divisées avec soin et étudiées au microscope. Elles sont composées par une réunion de fibres celluleuses

grisâtres, finement ponctuées, plus ou moins onduleuses ; leur trame représente sur les bords des préparations, soit des lobes à dentelures, soit des expansions lichénoïdes. On aperçoit dans l'épaisseur de cette même trame des globules sanguins crénelés, des granules moléculaires fins et arrondis, de grands disques granuleux à membrane obscure, des expansions vasculaires de nouvelle formation. Enfin, quelques fibres nerveuses à petits renflements adhèrent çà et là à ces productions morbides : tous les emplacements qu'on étudie fournissent d'une manière constante les mêmes éléments.

La substance nerveuse qui forme le fond ramolli de quelques-uns des foyers ulcéreux contient les éléments suivants :

1° Un liquide clair, abondant, qui sert à diluer les autres produits;

2° Des fibres cérébrales minces, noueuses, dans un état de conservation parfait;

3° Des disques de substance nerveuse abondants et devenus libres;

4° Des grands disques granuleux, à enveloppes épaisses, à points nombreux, à reflets roux ou noirs ; ils sont des plus nombreux;

5° Des disques non encore granulés, de couleur grise et dont plusieurs commencent à admettre dans leur centre, soit des noyaux ronds, soit des granules moléculaires épars;

6° Des flots de granules moléculaires tout à fait transparents;

7° Des fibres celluleuses pâles, formulées sous l'aspect de cylindres ou de plaques plus ou moins lobées à leurs pourtours;

8° Des conduits vasculaires à parois comme saupoudrées de petits granules à trois ponctuations et qui sont aussi répandus sur les côtés de ces vaisseaux.

Dans quelques régions où la substance nerveuse des foyers est jugée *indurée*, le *liquide clair* dont il a été parlé à l'instant fait défaut ; le tissu cellulaire se formule sous l'aspect de bandelettes résistantes, grisâtres; elles sont comme tatouées de petites cellules à trois ponctuations et grenues. Les autres éléments que nous avons énumérés tout à l'heure se retrouvent d'ailleurs dans ces régions sous la même forme et dans les mêmes proportions que dans les espaces *ramollis*.

Le tissu cérébral n'est point à l'état nor

loin des foyers caverneux : on y retrouve des granules moléculaires, de grandes cellules granulées, des cellules transparentes à noyau, des cordonnets de tissu cellulaire, saupoudrés de granulations ponctuées, mais les fibres nerveuses à petits renflements noueux prédominent dans ces espaces où l'œil seul ne découvrirait aucune apparence d'altération.

I. Les onze foyers caverneux dont on vient de lire la description occupaient dans le cerveau de M. Bertrand des espaces tellement considérables, qu'on est étonné qu'il ait pu survivre aussi longtemps à leur formation. Tous ces foyers étaient également vides, également représentés par des fausses membranes et par un fond de substance nerveuse; ils offraient donc tous une structure absolument identique.

II. Ils ne devaient pas avoir pris naissance en même temps, car la première attaque d'apoplexie et de paralysie avait eu lieu à soixante-cinq ans, la seconde à soixante-treize ans et demi, la troisième à soixante-quatorze ans; aucun de ces nombreux foyers ne contenait cependant ni débris de caillots ni restes de tampons fibrineux.

III. Ces dernières considérations n'empêchèrent pas néanmoins les médecins qui assistaient à l'autopsie de M. Bertrand de soutenir que chacune de ces cavités avait dû être occupée, à une certaine époque, et pendant un certain laps de temps, par un volumineux caillot de sang : j'incline à croire que ces espaces caverneux n'avaient jamais contenu que des liquides fibrineux à l'état d'infiltration, mais je m'empresse de reconnaître que nul ne peut démontrer aujourd'hui que ces foyers n'avaient point été occupés dans le principe par de gros tampons fibrineux.

IV. Au demeurant, tous les produits qui avaient dû s'y trouver autrefois inclus avaient cessé d'exister, ainsi que l'élément nerveux qui avait constitué leur centre, et ils avaient été remplacés par des espèces de chambres vides plus ou moins spacieuses, mais dont les planchers étaient encore à l'état d'infiltration fibrineuse.

V. C'est précisément cette dernière considération qui me porte [illegible] l'infiltration fibrineuse s'était accomplie dans ce cas [illegible]ssive, et que l'élément nerveux avait dû être [illegible] manière graduelle avec les produits

granuleux dont il avait dû être comme empâté dans tous les milieux enflammés : il est clair, toutefois, que la présence de gros caillots dans toutes ces régions n'aurait rien changé aux procédés que la nature met en usage pour produire l'élimination des éléments dont elle a intérêt à se débarrasser ; on est donc libre de classer ces altérations parmi les foyers hémorrhagiques, mais à la condition qu'on reconnaîtra que les emplacements qu'on désigne sous ce nom ne sont que d'anciens foyers d'encéphalite avec caillot.

VI. Il devait entrer dans les vues de la nature de couvrir peu à peu d'une production celluleuse même les régions de ces cavités qui en ont été trouvées dépourvues ; des fibrilles celluleuses assez abondantes se faisaient déjà remarquer, en effet, au moment de la mort dans le plancher non encore consolidé de chacun de ces foyers inflammatoires ; avec du temps ces fibrilles eussent pu être transformées en cicatrices, et chaque foyer se fût trouvé par la suite complétement circonscrit par un kyste ; mais cette opération s'est trouvée arrêtée dans sa marche et n'a pu être conduite à bonne fin.

VII. La manifestation des premiers symptômes à forme apoplectique avait dû coincider avec la formation d'un certain nombre de foyers inflammatoires, et les deux hémisphères cérébraux avaient dû être envahis simultanément dès le début de la phlegmasie, car la paralysie avait atteint de prime abord les quatre membres ; elle avait cependant prédominé à droite, ce qui s'explique par l'importance du foyer qui avait son siége dans le lobule postérieur gauche du cerveau.

VIII. Il est vraisemblable que les deux dernières attaques comateuses furent suivies aussi de la formation de quelques nouveaux foyers inflammatoires, car on vit la paralysie musculaire et le dérangement de l'intelligence faire des progrès sensibles à la suite de chacun de ces accidents. Il nous semble néanmoins que l'intensité de la paralysie n'était point en rapport dans ce cas avec le nombre et l'importance apparente des foyers morbides, car la station debout ne fut réellement impossible que pendant les dernières semaines de la vie de M. Bertrand, et il put continuer à déplacer ses membres jusqu'à sa dernière heure ; nous sommes habitué, toutefois, à rencontrer de temps à autre des faits semblables à celui-ci.

IX. Il va sans dire que les fo

circonstance, cicatrisés que d'un côté que parce que l'inflammation n'était pas encore complétement éteinte sur quelques-unes de leurs régions, et que ces derniers emplacements étaient encore imprégnés de produits fibrineux : en général, le travail de cicatrisation s'accomplit avec plus de rapidité dans les phlegmasies locales avec caillot.

X. Il est possible aussi que l'inflammation se soit ravivée au sein de ces foyers après en avoir été d'abord bannie, ou qu'il y soit survenu, en dernier lieu, comme on le disait autrefois, un *ramollissement consécutif :* rien ne s'oppose en effet à ce que les recrudescences fluxionnaires n'aient leur siége dans le voisinage des anciens foyers inflammatoires; tout le monde sait que ces régions sont même plus exposées à être atteintes par l'inflammation que les régions qui en sont à une grande distance; mais elles continuaient, au demeurant, à être affectées d'inflammation au moment de la mort.

CENT SOIXANTE-DIX-NEUVIÈME OBSERVATION. — A quarante et un ans, délire mélancolique avec penchant au suicide; même délire pendant six mois; légers symptômes de gêne dans la prononciation; période de mieux avec inertie des facultés mentales; démence progressive avec symptômes d'affaiblissement des jambes et de l'exercice musculaire : la mort a lieu au bout de trois ans. — Un foyer d'encéphalite superficiel à la face inférieure de l'hémisphère cérébral droit, un foyer d'encéphalite avec ramollissement du tissu nerveux dans l'épaisseur du corps strié droit; foyers d'encéphalite alvéolaires et comme cloisonnés dans le corps strié gauche; nombreux foyers lenticulaires anciens dans le lobule cérébral gauche. — Globules sanguins déformés, disques agminés lourds, noirâtres. Globules de pus. — Cristaux d'hémato-cristalline, lamelles de cholestérine. — Fibres cérébrales libres et bien détachées.

M. Hector, âgé de quarante-quatre ans, propriétaire, marié et père de plusieurs enfants, est doué d'un caractère doux et mélancolique; il a toujours mené une conduite des plus régulières, et il jouissait d'habitude d'une parfaite santé, consacrant son temps à l'étude, au soin de ses intérêts et de sa famille, lorsqu'il commença à présenter, vers sa quarante et unième année, quelques symptômes de lypémanie avec penchant au suicide : ces premiers accidents cérébraux nécessitent la séquestration de ce malade.

Pendant les six premiers mois de son séjour à Charenton, M. Hector est en proie à des idées de tristesse et de défiance; il [illegible] peu communicatif, il ne se livre à aucune occupation, on lui en veut, qu'on le tourne en ridicule; il se [illegible] le soin de sa personne, ne manifeste que

de l'indifférence ou des préventions pour sa famille ou ses anciens amis : son intelligence paraît bornée; certains jours il est comme frappé de stupidité; sa parole semble quelquefois aussi légèrement embarrassée.

Après une année de traitement, les idées sinistres sont moins actives, les habitudes moins irrégulières; M. Hector est devenu sociable, il écrit quelques lettres à sa famille, prend plaisir à la lecture des journaux, demande à faire quelques promenades hors de la maison. La tenue de ses vêtements est meilleure, mais il continue à être méticuleux, timide, et il pleure quelquefois sans sujet. (Bains frais, pédiluves.)

Quelquefois aussi il marche avec lenteur et offre des signes passagers d'engourdissement de la langue. Pendant ces périodes de compression du cerveau, il perd la mémoire, offre un degré très-marqué de turgescence de la face et s'imagine être sénateur. (Sangsues à l'anus, ventouses scarifiées, bains.)

Pendant le cours de la seconde année, les symptômes de démence deviennent prédominants. Le cercle des conceptions est borné, la mémoire constamment infidèle, la physionomie empreinte d'hébétement; M. Hector exécute tous ses mouvements avec lenteur, il est faible de caractère et toujours disposé au sommeil. Ses lèvres sont pendantes, sa salive coule par les commissures labiales; il a la parole traînante et embarrassée; il est raisonnable et ne déraisonne qu'à de rares intervalles.

Au commencement de la troisième année, les épaules se voûtent, la tête penche en avant, les mouvements de progression s'exécutent très-lourdement, le poids du corps entraîne le tronc tantôt à droite, tantôt à gauche; la parole est mal articulée.

L'embonpoint augmente, l'oblitération des idées et des facultés morales est poussée très-loin; ce malade n'a plus les mains sûres lorsqu'il mange; il est très-négligé dans sa mise et se salit quelquefois à son insu.

Vers la fin de cette même année, démence profonde, démarche lente et mal assurée, déglutition et mastication pénibles, diarrhées fréquentes, séjour presque habituel à l'infirmerie. (Alimentation peu abondante, tisanes gommeuses.)

Pendant les premiers jours de juin 1854, trente-cinq mois après le début de l'aliénation mentale, impuissance presque ab

système musculaire et de l'intelligence ; la vie se prolonge encore jusqu'au 27 juillet suivant ; la mort n'a été annoncée par aucun phénomène extraordinaire.

Autopsie cadavérique. — Taille élevée, embonpoint conservé, front large, un peu abaissé, os crâniens friables, dure-mère saine; rien de particulier dans les cavités de l'arachnoïde cérébrale, d'où il ne s'échappe que quelques gouttes de sérosité.

La pie-mère cérébrale est généralement exempte d'infiltration ; sa trame est cependant épaissie et résistante, mais cela tient au grand développement de ses tubes vasculaires qui réfléchissent une teinte violacée très-remarquable.

En général cette membrane se sépare très-facilement des circonvolutions cérébrales ; elle adhère pourtant à la pulpe nerveuse sur un espace très-limité à droite, vers le parcours du nerf olfactif.

L'hémisphère cérébral droit est d'abord coupé par tranches minces et avec précaution. Partout sa substance corticale superficielle tire sur le rose ; on y distingue aussi de très-petites ponctuations vasculaires.

Les vaisseaux sanguins du centre ovale droit sont larges, injectés de sang noir ; quelquefois le rapprochement de leurs petits filets forme des espèces de plaques plus rouges, mais le sang est encore contenu dans leur intérieur.

Lorsque le couteau est parvenu à la hauteur de la partie antérieure du corps strié, on tombe au contraire sur une petite infiltration sanguine récente.

En entamant ensuite le corps strié droit, on découvre une tache de couleur de rouille qui semble dénoter la place d'un ancien foyer maladif ; en poursuivant la dissection de ce même corps strié, on met en évidence, dans une longueur d'environ quarante-huit millimètres, toute une lacune fistuleuse : on croit reconnaître la cavité d'un ancien épanchement sanguin et on examine à la loupe l'intérieur de ce foyer morbide ; il ne contient aucun caillot, et une fausse membrane celluleuse qui en tapisse les contours peut être enlevée sans difficulté à l'aide d une légère traction.

La substance nerveuse sur laquelle reposait cette espèce de capsule est molle et convertie en une sorte de bouillie de couleur d'*acajou clair*.

Ce même corps strié offre en outre, du côté de la couche op-

tique, quatre petites cavités lenticulaires tapissées par des kystes épais, lisses et grisâtres.

L'hémisphère cérébral gauche présente à la coupe le même aspect que le droit.

Le corps strié gauche est sillonné dans son épaisseur par des *brides celluleuses résistantes* qui séparent comme autant de *cloisons* un certain nombre de *petites cavités alvéolaires* : la teinte de ces cavités tire sur la couleur chocolat ; la substance nerveuse adhère intimement à ces cicatrices.

La couche optique gauche présente du côté du ventricule une petite cavité qui s'aperçoit à travers la membrane ventriculaire et qui n'a pas plus d'un centimètre de circonférence.

Il existe enfin au sein du lobule postérieur gauche *vingt petits enfoncements* qui paraissent correspondre à d'anciens foyers morbides consolidés.

La pie-mère cérébelleuse est injectée; la substance corticale du cervelet est dénuée de fermeté.

La protubérance annulaire et la moelle allongée sont à l'état sain.

Les poumons sont infiltrés d'une quantité considérable de sérosité spumeuse.

Le cœur est volumineux, charnu, très-hypertrophié à gauche; ses cavités droites sont minces, dilatées, faciles à déchirer par la traction.

Les viscères abdominaux ne présentent aucune apparence d'altération.

Études microscopiques. — On examine la production accidentelle qui tapissait la caverne du corps strié droit : sa structure est celluleuse; on aperçoit dans l'interstice de ses fibres des globules sanguins teints par un produit de couleur de brique; on y voit aussi de grands disques granulés de couleur noirâtre, de nombreux cristaux trapézoïdes d'hémato-cristalline qui sont entassés dans les endroits où la teinte de rouille prédomine, enfin quelques rares globules de pus raboteux.

Le tissu nerveux ramolli sur lequel cette production est appliquée par sa face externe, et qui ressemble à une sorte de *détritus*, est analysé à son tour. Il contient des globules sanguins de couleur de rouille, des granules moléculaires, de grands disques agminés

à enveloppes roussâtres, des lamelles de cholestérine et des globules grisâtres qu'on croit appartenir au pus : tous ces produits nagent dans un liquide trouble et de nature fibrineuse.

Les foyers comme tomenteux, comme cloisonnés, du corps strié gauche sont examinés avec soin : les préparations fournissent du tissu cellulaire difficile à éclairer, des globules granulés de grandes dimensions, des globules non granulés grisâtres, des fibres cérébrales en bon état de conservation ; on n'y rencontre ni lamelles de cholestérine, ni cristaux d'hématocristalline.

I. Les médecins qui assistaient à l'autopsie de M. Hector furent d'avis que l'espèce de clapier fistuleux qui occupait le corps strié droit de ce dément avait dû correspondre à une certaine époque à un gros *caillot sanguin*. Cet espace était vide, revêtu par une sorte de peau celluleuse ; il confinait à un fond de substance cérébrale molle, comparable à une bouillie de couleur d'écaille ou de cornaline : il est impossible de ne pas reconnaître dans cette peinture tous les caractères que les pathologistes s'accordent à attribuer aux épanchements sanguins en voie de cicatrisation. Les résultats de l'analyse microscopique ne sont point contraires à cette manière de voir, car il existait au sein de cette altération : du tissu cellulaire, des globules sanguins altérés de couleur de brique, des cristaux d'hématocristalline de couleur d'écaille, des cellules granulées roussâtres, des lamelles de cholestérine et même quelques globules de pus ; or la plupart de ces éléments se rencontrent avec une certaine constance dans beaucoup de dépôts sanguins qui ont conservé la forme de caillots et dont l'origine ne peut pas être contestée ; il est donc bien évident que ce *foyer* avait pu être représenté dans le principe par un caillot. Mais il est reconnu cependant que des éléments en tout semblables à ceux qui viennent d'être passés en revue se rencontrent également dans des foyers d'encéphalite chronique qui n'ont jamais contenu de sang en caillot : nous nous bornons donc à citer *ce clapier fistuleux* comme un exemple probable d'ancienne encéphalite avec caillot.

II. Les petites cavités à parois pseudo-membraneuses de couleur grisâtre qui se voyaient encore sur ce paralytique à côté de la couche optique droite, celles qui siégeaient, au nombre de plus de vingt, soit dans le lobule postérieur, soit vers le ventricule

gauche, avaient pu correspondre autrefois à de *petites hémorrhagies ;* elles avaient pu correspondre de même à de simples *ramollissements :* nous les présentons donc comme autant d'exemples de petites encéphalites avec ou sans caillots tout à fait consolidées.

III. Les petites *cavités* alvéolaires séparées par des *cloisons* de nature celluleuse qui résistaient à l'instrument lorsqu'on procéda à l'examen du corps strié gauche avaient dû contenir également ou un *caillot*, ou une *extravasation* fibrineuse inflammatoire dans leur période aiguë ; elles représentent donc aussi des encéphalites cicatrisées.

IV. Les symptômes musculaires qu'on avait été à même de noter sur M. Hector ressemblaient singulièrement, soit à ceux d'une périencéphalite chronique diffuse, soit à ceux d'une double encéphalite locale profonde, sévissant dans le mode chronique : on s'attendait cependant, avant l'autopsie, à trouver des foyers d'encéphalite locale, avec ou sans caillot, dans l'un et dans l'autre hémisphère cérébral.

CENT QUATRE-VINGTIÈME OBSERVATION — A cinquante ans, atteintes de migraine ; à cinquante-trois ans, chagrins, excès vénériens, écarts de régime ; à cinquante-cinq ans, courte atteinte de congestion cérébrale suivie d'un commencement de démence ; à cinquante-six ans, délire sinistre, hallucinations, progrès toujours croissants de la démence, puis embarras de la parole et lenteur dans la progression. Même situation pendant douze ans, seulement l'hébétude est interrompue de temps à autre par des symptômes d'exaltation automatiques. Mort à soixante-douze ans — Nombreux foyers d'encéphalite chronique à l'état de ramollissement pulpeux dans les deux centres ovales des hémisphères cérébraux ; deux petits foyers inflammatoires dans l'épaisseur de la protubérance annulaire. — Les cavités morbides contiennent : un blastème liquide, des granules, des disques agminés, des cellules non encore granulées, des fibres cérébrales, des globules sanguins ; la coagulation fibrineuse contenue dans l'un des foyers est vascularisée, infiltrée de disques agminés, de granules moléculaires, teinte par de l'hématosine.

M. Antonin, âgé de soixante-neuf ans, ancien fabricant de thermomètres, est devenu sujet, vers sa cinquantième année, à de fréquents accès de migraine. A cinquante-trois ans, la mort de sa femme est devenue pour lui une source de chagrins et d'embarras domestiques qui l'ont d'abord beaucoup affecté ; il s'est laissé aller ensuite avec une maîtresse à des excès vénériens qui n'ont pas tardé à exercer une influence fâcheuse sur son caractère naturellement faible, et son intelligence a été frappée d'un commencement d'hébétude que l'usage des stimulants alcooliques a bientôt

aggravé. Il pouvait néanmoins vaquer encore à toutes ses occupations commerciales, lorsqu'il fut renversé, vers l'âge de cinquante-cinq ans, par une attaque de congestion encéphalique.

A la suite de ce dernier accident dont les symptômes se dissipèrent cependant presque tout de suite, on crut remarquer qu'il perdait la mémoire. Souvent dans la conversation il paraissait distrait et ses idées devenaient incohérentes. Il déclara lui-même qu'il ne se sentait plus capable de gérer ses intérêts et pria son frère de vouloir bien se mettre à la tête de sa maison de commerce.

A cinquante-six ans, l'oblitération de la mémoire et des autres facultés mentales a fait des progrès notables, mais M. Antonin est en même temps en proie à des conceptions délirantes et à des hallucinations de plusieurs sens. Il se plaint d'être calomnié, d'être injurié, accuse sa domestique de mêler du poison à ses aliments, ses parents de déchirer ses livres de comptes et de prendre son argent. Il est sur pied nuit et jour, et se livre à une foule d'actions déraisonnables ; il se nourrit à peine et maigrit rapidement.

A cinquante-sept ans, les facultés morales sont très-affaiblies et les conceptions de l'intelligence très-bornées ; M. Antonin conserve encore quelques idées fixes, quelques sentiments de défiance, mais il comprend à peine le sens des observations qu'on est à même de lui adresser et il reste des heures entières à la même place sans agir, sans parler, sans prendre aucune part à ce qui se fait ou se dit autour de sa personne. Lorsqu'on l'engage à se distraire, à faire de l'exercice, il balbutie quelques paroles incohérentes et sort pour un instant de son apathie mentale où il retombe aussitôt qu'il est de nouveau livré à lui-même. Les muscles de la face et les lèvres sont parfois agités de tressaillements spasmodiques, la démarche est lente et gênée comme au début de la paralysie générale.

Pendant onze années, l'état de démence que nous venons de décrire est resté à peu près stationnaire et la constitution de M. Antonin ne s'est point dégradée. Les fonctions physiques n'ont jamais cessé d'être régulières, mais de temps à autre ce malade sortait de ses habitudes de calme pour parler seul et il lui arrivait alors de se déshabiller, de perdre ses chaussures et de commettre d'autres actions extravagantes. Presque constamment l'usage des bains

prolongés et quelques applications de sangsues à l'anus suffisaient pour dissiper très-vite tous ces symptômes d'exaltation ; toutefois ces périodes de pétulance maladive rendaient l'impuissance et la disharmonie des actes musculaires très-évidentes, car en cherchant à élever la voix et à marcher avec une certaine précipitation, M. Antonin ne prononçait que des mots inintelligibles, n'exécutait que des trépignements mal combinés.

A soixante-douze ans, M. Antonin succombe à une atteinte de dysenterie rebelle, et, après un séjour de près de deux mois dans son lit, jusqu'à la période de l'agonie, il a pu changer ses bras et ses jambes de place, avaler quelques substances alimentaires liquides, mais il salissait ses draps, ne reconnaissait plus les personnes qui le soignaient, et n'avait nullement la conscience de son état d'épuisement physique. Il pouvait percevoir encore les impressions de la vue, de l'ouïe et du toucher ; toutefois l'abolition des fonctions de l'intellect ne lui permettait plus de se rendre compte de ses propres sensations et de comprendre le but des attentions et des soins dont il était l'objet.

Autopsie cadavérique. — Les os du crâne sont tellement minces, principalement sur le trajet de la grande faux de la dure-mère, qu'on aperçoit la clarté de la lumière à travers leur épaisseur ; ils se brisent au moindre choc du marteau.

La plupart des vaisseaux artériels qui apportent le sang au cerveau, tous ceux qui pénètrent dans les principales scissures interlobulaires sont dans un état d'incrustation terreuse qui les rend roides et cassants,

La pie-mère cérébrale est généralement épaissie et infiltrée de sérosité ; elle n'adhère point à la périphérie de la masse cérébrale.

Les circonvolutions des deux hémisphères cérébraux sont lisses à leur surface, fermes, exemptes de rougeur. Les coupes que l'on pratique en différents sens dans leur épaisseur n'y font découvrir aucune modification importante, leur reflet est seulement d'un rose jaunâtre.

La substance blanche qui avoisine la superficie des hémisphères est traversée par des tubes vasculaires assez nombreux et assez apparents, mais elle n'est que modérément injectée.

Le centre ovale gauche est le siége de plusieurs altérations lo-

cales. On aperçoit d'abord dans un point qui correspond au *lobule antérieur* une cavité d'un centimètre de large et de quatre millimètres de profondeur ; cet enfoncement est humide, mollasse et comme oblitéré par un *détritus gélatiniforme* presque concret.

Vis-à-vis la partie *moyenne* de ce même centre ovale, on remarque encore une sorte de *dépression ulcéreuse* d'un centimètre et demi d'étendue en tous sens ; ce second emplacement est encore humecté par un produit transparent d'apparence *gommeuse* et *plastique*.

Il existe tout à fait en arrière, au centre du *lobule postérieur gauche*, une troisième altération de deux centimètres de long et en tout semblable aux deux précédentes.

En fixant tous ces enfoncements avec une forte loupe, on s'assure qu'ils sont exempts de rougeur et d'une apparence gélatineuse à peu près uniforme.

Le centre ovale de l'*hémisphère droit* présente en arrière une sorte d'*érosion* presque linéaire d'un centimètre et demi de long sur deux millimètres de profondeur ; elle décèle sa présence en ce lieu par un affaissement et par l'aspect *gélatineux* de la substance nerveuse désorganisée ; il existe en avant de ce même centre ovale un *petit godet* d'aspect humide et comme gommeux, large comme un noyau de cerise.

La protubérance annulaire recèle aussi dans sa partie gauche deux petites cavités dont chaque moitié semble revêtue par une mince coagulation *membraniforme* et *pelliculaire*.

Le cervelet est à peu près dans les conditions normales ; la moelle allongée semble peu volumineuse, mais saine.

Études microscopiques. — On étudie au microscope la matière d'apparence gommeuse qui se trouve contenue dans l'intérieur des sept petites cavités principales dont il a été fait mention à l'instant : cet examen donne partout des résultats identiques.

Les parcelles de détritus qu'on place entre deux lamelles de verre commencent par s'étaler par un mouvement spontané ; elles paraissent contenir :

1° Un liquide clair, d'apparence séreuse ;

2° Un nombre considérable de granules moléculaires très-fins ;

3° Un grand nombre de sphères granulées à enveloppes épaisses et jaunâtres ;

4° Beaucoup de fibres nerveuses grisâtres, larges, plates, rubanées ;

5° Des fibres nerveuses fines, de forme capillaire avec des nodosités grenues d'espace en espace ;

6° Des globules sanguins aplatis, d'un gris opalin :

7° Un bon nombre de gros globules, non encore granulés, à membrane tirant sur le jaune, à noyaux volumineux ;

8° Quelques épaves d'épithélium discoïdes, aplaties, pourvues de noyaux, provenant des vaisseaux.

Lorsqu'on imprime un ébralement à la préparation, en appuyant une aiguille sur la lamelle qui la recouvre, on voit nager dans les courants qui s'établissent alors au sein du liquide tous les éléments que l'on vient de passer en revue, et les globules granuleux, devenus libres, flottent par-ci par-là à côté des fibres nerveuses et des fragments discoïdes qui se sont séparés de ces dernières.

L'altération située dans la protubérance nous offre cette particularité que des vaisseaux d'un rouge très-animé y cheminent parfois à côté de rubans nerveux d'une largeur peu ordinaire et dont plusieurs offrent des renflements pyriformes considérables : les bords de la préparation qui provient de ce dernier foyer sont très-chargés d'hématosine ; quelques tubes contiennent des globules sanguins de couleur de cornaline.

On s'assure que la pellicule qui a été extraite de cette même cavité est fibrineuse et comme criblée de disques agminés, de granules menus et de globules sanguins. Les fibres cérébrales et les globules agminés ne s'y voient qu'en petit nombre.

Les deux poumons, très-sains sous tous les rapports, commencent à s'infiltrer à leur base d'une certaine quantité de sérosité spumeuse.

Le cœur est petit, mais sain. A deux centimètres environ de son insertion dans l'oreillette, l'aorte est rugueuse et cassante ; cette disposition tient à un commencement d'incrustation de matière terreuse.

Le foie, les reins, la rate, l'estomac, ne donnent lieu à aucune remarque.

Depuis le cœcum jusqu'à l'extrémité du rectum, la membrane muqueuse intestinale réfléchit une teinte ardoisée qui est parfois

poussée aussi loin que possible; cet aspect charbonné est accompagné d'une hypertrophie considérable de son tissu : on ne remarque cependant point d'ulcérations même dans les parties qui semblent les plus altérées. Il existe aussi dans le cœcum des traces de rougeur.

I. Les nombreux *petits foyers d'apparence gélatineuse* qui gisaient épars dans l'épaisseur de la substance cérébrale de ce dément, soit au sein de l'hémisphère droit, soit au sein du lobe gauche, furent encore considérés par les médecins qui assistaient à l'autopsie de M. Antonin comme des emplacements qui avaient dû contenir des *caillots hémorrhagiques*. On a vu qu'ils contenaient tous et en abondance les éléments qu'on est habitué à rencontrer dans toutes les extravasations de nature fibrineuse. Nous ne pouvons donc que répéter ici ce qui a été dit dans les commentaires de l'observation précédente, c'est-à-dire que chacune de ces altérations devait correspondre à un foyer d'encéphalite chronique en voie de cicatrisation et que chaque foyer avait également pu contenir ou ne pas contenir un caillot sanguin pendant sa période aiguë.

II. Les symptômes musculaires observés sur le vivant avaient offert quelque ressemblance avec ceux qu'on attribue à la paralysie générale progressive des vieillards ; l'âge avancé de M. Antonin et la nature mélancolique de son délire nous avaient fait penser qu'il devait porter des foyers d'encéphalite chronique locaux dans les hémisphères cérébraux.

CENT QUATRE-VINGT ET UNIÈME OBSERVATION. — Accès convulsifs à forme épileptique. — Plus tard, paralysie à gauche; plus tard encore, fièvre cérébrale et folie; progrès croissants de la démence, signes de faiblesse dans la jambe droite. Mort provoquée par un érysipèle phlegmoneux de la face. — Huit foyers hémorrhagiques à droite, quatre à gauche, dont un dans la protubérance, et trois plus récents dans le lobe cérébral gauche

M. Julien, âgé de soixante ans et dix-huit jours, né et demeurant à Paris, commerçant, est doué d'une constitution grêle, d'une taille haute, mais élancée. De tout temps il s'est montré impatient, colère, emporté dans la manifestation de ses volontés. Il a abusé de bonne heure des liqueurs fermentées, du commerce des femmes, et a continué ce train de vie jusqu'à plus de cinquante-neuf ans.

Il a contracté de nombreuses affections vénériennes qu'il a eu entièrement négligées ou combattues sans suivre de règle fixe par l'usage des préparations mercurielles. Il a eu aussi des tumeurs hémorrhoïdales douloureuses dont la disparition a été spontanée: enfin son père et sa mère avaient été atteints tous les deux d'affections cérébrales avec paralysie musculaire et avaient succombé sous l'influence de ces affections.

Bien avant cinquante-huit ans, M. Julien avait éprouvé par accès, à des intervalles variables, des attaques convulsives générales avec perte de connaissance qui avaient offert les principaux caractères de l'épilepsie; comme ces accidents n'étaient ni fréquents ni durables, c'est à peine s'il s'en était préoccupé; il avait donc continué comme par le passé à vaquer à ses occupations et à s'abandonner à l'entraînement de tous ses appétits, mangeant beaucoup, buvant davantage, fréquentant assidûment la compagnie des femmes.

A cinquante-neuf ans et huit mois, par un jour chaud et au milieu de l'acte vénérien, attaque d'apoplexie qui abolit les mouvements de tout le côté gauche. La prononciation est en outre très-embarrassée et la raison comme étonnée; des émissions sanguines sont pratiquées, des moyens révulsifs variés et un traitement méthodique sont employés avec continuité; les accidents musculaires restent à peu près stationnaires, mais des accès convulsifs, semblables à ceux qu'on avait qualifiés auparavant d'accès d'épilepsie, se reproduisent à des intervalles assez rapprochés. Enfin, au bout d'un mois, explosion d'un délire aigu excessivement intense qui est attribué à une *fièvre cérébrale*, et qui est combattu par des saignées, par des applications de sangsues au cou, par des applications de glace sur la tête et par l'emploi des autres moyens usités dans les cas analogues.

Dans le cours du second mois, l'imminence du danger disparaît avec les phénomènes de réaction, mais le délire persiste sous la forme d'aliénation mentale. Julien parle beaucoup, n'a presque pas d'idées suivies, se figure pourtant certains jours qu'on veut l'empoisonner, se montre défiant, insoumis, déraisonnable, difficile à soigner; on prend le parti de le faire transférer à Charenton trois mois jour pour jour après l'invasion de la paralysie.

Au moment de son admission dans l'établissement, on constate

l'existence de l'hémiplégie à gauche; les tégumens sont en même temps peu sensibles de ce côté : quand on soutient ce malade par les bras, il fait quelques pas en traînant la jambe gauche. La jambe droite ne paraît pas non plus aussi libre que sur un homme bien portant. La prononciation est très-embarrassée, la mémoire a disparu, l'oblitération des idées est complète, la santé générale n'est pas dérangée, mais la constitution est affaiblie. (Application d'un séton à la nuque.)

Le treizième jour après l'admission, rougeur de la face, pesanteur générale, affaiblissement moins équivoque de la jambe droite, malaise. (Application de huit sangsues aux malléoles.)

Le quatorzième jour, langue rouge et sèche, soif, pouls accéléré, petit, mouvements du cœur forts, mais surtout très-étendus; rien d'extraordinaire du reste. (Diète, boissons acidulées.)

Le quinzième jour, même ensemble de symptômes. Tuméfaction très-prononcée des tégumens et du tissu cellulaire qui recouvre la région parotidienne gauche, rougeur érysipélateuse au pourtour des lèvres du séton.

Seizième jour. La partie postérieure du cou est le siége d'un érysipèle; toute la région parotidienne gauche est gonflée, douloureuse, proéminente. La phlegmasie se propage jusqu'à la partie antérieure du sternum. État fébrile, soif, accélération du pouls, somnolence.

Dix-huitième jour. État général plus grave; le cuir chevelu est envahi à gauche et en arrière, les paupières et l'œil sont singulièrement tuméfiés de ce côté. La joue droite, l'œil droit lui-même, sont entrepris. Il s'est formé des phlyctènes sur plusieurs points de la figure, les lèvres sont énormes. Somnolence, soif très-intense, chaleur à la peau, pouls très-accéléré.

Mort précédée d'assoupissement le dix-neuvième jour. Le visage, les yeux, la bouche, les joues, les côtés du cou, sont totalement déformés par l'érysipèle et l'inflammation du tissu lamelleux. La région parotidienne gauche est dure et très-proéminente. Des mouvements volontaires d'une certaine étendue ont été notés jusqu'à la fin dans le bras droit et dans la jambe droite.

Autopsie cadavérique. — La turgescence de la figure a persisté après la mort. Des incisions que l'on pratique à gauche sur les tégumens du cou, sur les paupières et sur le front donnent issue à

une certaine quantité de pus. Le tissu de la parotide a échappé à la suppuration, mais il n'en est pas de même du tissu cellulaire qui remonte en arrière sous le cuir chevelu, car il est décollé et infiltré d'un liquide grisâtre.

Il s'écoule à peine quelques grammes de sérosité au moment où l'on retire le cerveau de sa boîte osseuse.

La pie-mère se sépare sans aucune difficulté de la périphérie du cerveau; cette membrane est exempte de rougeur; elle n'est point épaissie.

Les vaisseaux artériels qui rampent à la base des hémisphères cérébraux et même les tubes vasculaires qui se rendent aux deux scissures de Sylvius sont durs, cassants, entièrement incrustés d'un sel terreux.

Hémisphère droit. — Tout le centre du lobule antérieur est maintenant occupé par un espace creux qui se prolonge jusque dans le lobule moyen, et dont la longueur d'avant en arrière est évaluée à plus de quarante-huit millimètres. La périphérie de cette espèce de caverne est recouverte par un produit de nature celluleuse; cette fausse membrane est teinte en jaune, à l'intérieur, par un liquide épais qu'on pourrait comparer à de la bile et qui se trouve mélangé soit à des grumeaux, soit à des restes de concrétions pelliculaires de nature fibrineuse. Des brides de couleur roussâtre s'attachent aux parois de cette cavité qui correspond à de la substance cérébrale raffermie.

Le centre du lobule postérieur est occupé par une cavité qui n'a pas moins de vingt-quatre millimètres de long sur vingt-quatre millimètres de large, qui est entièrement vide et dont la surface est revêtue par une sorte de toile de couleur bistrée.

On met encore à découvert, en achevant d'inciser ce lobule, cinq autres petits foyers d'altérations dont le centre est presque oblitéré par un tissu cellulaire court et incolore, mais on distingue dans l'un de ces foyers une sorte de gelée pulpeuse qui s'y trouve mêlée à un reste de sang presque frais.

L'extrémité antérieure du corps strié droit est creusée par un petit enfoncement qui s'aperçoit au-dessous de la membrane ventriculaire; cet enfoncement communique par un trajet fistuleux qui se dirige en avant et au-dessous du corps strié, avec un espace vide d'environ vingt millimètres de largeur en tous sens, et qui est

circonscrit de toutes parts par une fausse membrane de couleur de chocolat; la substance cérébrale n'est point ramollie dans le voisinage de cette cavité.

La moitié droite du cervelet, de la protubérance annulaire, de la moelle allongée, ne s'éloigne nullement de l'état normal.

Hémisphère cérébral gauche. — On aperçoit, dans l'épaisseur d'une circonvolution de son lobule moyen, un épanchement sanguin de deux centimètres de profondeur, qui s'étend aussi à la substance blanche : ce foyer morbide est constitué par un petit tampon de fibrine coagulée, de couleur noirâtre et par un entourage de substance nerveuse jaunâtre et ramollie. Le lobule antérieur présente à sa surface un foyer plus restreint que celui qui vient d'être décrit : il est rempli par du sang coagulé et n'offre que peu d'étendue. Il existe tout à fait en arrière dans la profondeur d'une circonvolution une petite cavité qui se dirige à travers la substance blanche ramollie du côté de la cavité digitale du ventricule, des restes de sang qui s'y trouvent contenus sont comme emprisonnés dans une fausse membrane peu consistante qui en tapisse les contours.

La moitié gauche du cervelet semble exempte d'altération. La moitié gauche du bulbe rachidien est creusée par une petite fossette à parois lisses et fermes qui logerait à peine un noyau de cerise; elle contient une petite quantité de sérosité limpide.

La forme du cœur est comme globuleuse et sa masse est considérable. La cloison du ventricule gauche ne présente pas moins de vingt-quatre millimètres d'épaisseur, et les parois de ce même ventricule paraissent encore plus épaisses et plus charnues. Le ventricule droit ne participe point à cette hypertrophie.

Les poumons sont à l'état normal; les viscères abdominaux paraissent tout à fait sains.

I. Les *trois foyers* qui avaient leur siége dans l'hémisphère cérébral *gauche* de M. Julien contenaient encore de la fibrine ou du sang liquide; leurs parois étaient molles, à peine revêtues ou non encore revêtues de cellulosité; il en était de même de l'*un des foyers* qui avaient pris naissance au sein du lobule postérieur droit; il est donc bien évident que ces quatre centres d'altérations représentaient des foyers hémorrhagiques récents ou mieux des encéphalites locales avec caillot.

II. Ces altérations avaient dû prendre naissance environ sept jours avant la terminaison funeste, lorsque la paralysie avait paru atteindre la jambe *à droite*, et que les prodromes de l'inflammation phlegmoneuse de la face avaient commencé à se déclarer.

III. Au moment de l'autopsie, tous ces foyers devaient contenir de la fibrine pulpeuse, de l'hématosine, des globules sanguins, des granules moléculaires et des cellules granuleuses, c'est-à-dire les différents éléments qui ont été rencontrés chez M. Antonin. (Observ. 180, page 580.)

IV. L'espèce de sinus caverneux qui occupait chez M. Julien le lobule antérieur droit était tapissé par une membrane celluleuse; il contenait encore à l'intérieur un dépôt de matière jaunâtre mêlé à des grumeaux qui rappelaient l'aspect du sang caillé et à des couches fibrineuses : il y a tout lieu de croire qu'il avait été occupé autrefois par un énorme *caillot de sang*. On est fondé à considérer ce foyer comme la représentation d'une ancienne encéphalite avec hémorrhagie.

V. Sous la lentille microscopique, les parois de cette cavité eussent laissé voir la plupart des éléments qui ont été notés sur M. Hector (Observ. 179, page 575), au sein du *corps strié droit*, c'est-à-dire des éléments celluleux, des granules, des cellules granulées, des globules sanguins, et tout au moins des cristaux soit d'hémato-cristalline, soit de cholestérine, car l'analyse microscopique retombe presque constamment sur ces divers produits, qui pullulent également dans toutes les encéphalites chroniques *avec ou sans caillot*.

VI. L'analogie nous conduit à penser que le foyer caverneux qui a été rencontré encore chez M. Julien, en dehors du *corps strié droit*, devait représenter aussi un foyer d'encéphalite chronique avec caillot, et que toutes les autres cicatrices celluleuses qui ont attiré l'attention lorsqu'on a passé en revue les différentes régions de cette même moitié de son cerveau avaient dû contenir également, à une certaine période, des caillots fibrineux, mais cette dernière supposition ne saurait cependant pas être prouvée sans réplique.

VII. Les trois *grandes cavernes* situées à droite offraient à peu près le même aspect; elles devaient dater d'une même époque, et l'extravasation sanguine qui leur avait servi de berceau avait dû se

former cent huit jours environ avant la mort, le jour où M. Julien avait été frappé pendant le coït d'une *hémiplégie à gauche*.

VIII. Il serait possible néanmoins que les milieux où ces grands foyers se sont constitués eussent déjà subi antérieurement quelques modifications dans leur circulation capillaire, car M. Julien était devenu sujet depuis quelque temps à des attaques d'épilepsie; mais la manifestation des convulsions épileptiques ou à forme épileptique peut s'expliquer à la rigueur par la présence du petit *foyer d'encéphalite* qui avait son siége dans le bulbe rachidien, qui ne contenait plus que de la sérosité, et qui pouvait être fort ancien.

IX. Les médecins qui avaient été appelés auprès de M. Julien au moment de l'explosion du délire, un mois après la manifestation de la paralysie à gauche avaient attribué, à ce qu'il paraît, le trouble des fonctions intellectuelles à l'influence d'une *fièvre cérébrale;* on doit supposer cependant qu'ils avaient dû rattacher cette fièvre prétendue à un état inflammatoire de l'élément nerveux, car ils s'étaient empressés de multiplier les émissions sanguines, de faire appliquer de la glace sur la tête et d'insister sur l'emploi de tous les moyens débilitants. Cette médication, qu'on ne peut trouver que très-rationnelle, avait dû contribuer à accélérer la cicatrisation des différents foyers inflammatoires qui occupaient différentes régions dans le lobe cérébral droit : elle n'avait pas pu éteindre ces centres d'inflammation d'une manière complète, et le délire avait persisté chez M. Julien sous la forme d'*aliénation mentale :* nous avons déjà vu que beaucoup de cas d'aliénation mentale tiennent précisément à la persistance de vieux foyers inflammatoires dans l'interstice des fibres cérébrales. Les soins qui furent administrés à ce malade ne prévinrent pas non plus la formation des foyers avec caillot qui envahirent dans les derniers temps de la vie l'hémisphère cérébral gauche; mais il est évident que les causes qui avaient agi dès le principe pour produire des foyers d'inflammation avaient continué à conserver une partie de leur activité, car on vit se former aussi pendant les derniers jours de la maladie une vaste inflammation dans la région parotienne gauche : les choses se passent souvent de cette manière sur les individus sujets aux encéphalites.

CENT QUATRE-VINGT-DEUXIÈME OBSERVATION. — A cinquante-trois ans et demi, attaque apoplectique avec affaiblissement *des quatre membres;* mieux rapide; seconde attaque comateuse avec paralysie d'un seul côté du corps; pendant la convalescence de cette maladie, troisième attaque avec hémiplégie *à droite;* désordre dans les fonctions de l'intelligence, mort rapide. — Vaste caverne avec tampon fibrineux dans le *centre ovale* droit; second espace caverneux avec fausse membrane de couleur fauve au sein du corps strié droit; deux larges cavités circonscrites par des kystes dans l'épaisseur des hémisphères cérébelleux; vaste foyer hémorrhagique récent dans l'épaisseur du centre ovale gauche.

M. Grégoire, âgé d'environ cinquante-cinq ans, appartient à la classe éclairée et instruite de la société; il est doué d'une bonne constitution, mais il souffre de l'embonpoint dont il est surchargé. Depuis quelques années, il accuse de fréquents maux de tête et rapporte presque toujours le siége de la douleur à la région pariétale droite : il s'est livré avec ardeur, pendant sa jeunesse, au commerce des femmes.

A cinquante-trois ans et demi, il a éprouvé une première atteinte d'apoplexie, dont l'invasion fut instantanée, et qui entraîna la paralysie de tous ses membres. Ses facultés intellectuelles furent en même temps frappées d'une sorte de torpeur. Cet accident l'obligea à faire un long séjour dans son lit et à se soumettre à des émissions sanguines copieuses et réitérées, mais après quelques mois de traitement, il put se lever, puis faire quelques pas, puis se hasarder à aller se promener dans le voisinage de sa maison, moyennant que sa femme lui prêtât l'appui de son bras. Les mouvements de ses mains s'étaient aussi en partie rétablis et il se croyait très-avancé vers sa guérison, lorsqu'il fut tout à coup surpris par une *seconde attaque* à forme comateuse. La paralysie ne porta pour cette fois que sur un seul côté du corps; mais les facultés de l'intelligence furent encore très-émoussées, et M. Grégoire dut recommencer à se faire saigner et à garder un repos absolu. Il avait recommencé à faire de l'exercice et à se servir tant bien que mal de ses quatre membres, lorsqu'il se sentit frappé d'hémiplégie à droite. La paralysie atteignit aussi le rectum et la vessie; un hébétement absolu, une grande irritabilité du caractère qui se manifestèrent presque tout de suite ne permirent pas à M. Grégoire de recevoir à domicile les soins de sa famille, et il fut admis dans les infirmeries de Charenton.

En y arrivant, il essaya de faire quelques pas en s'appuyant sur le bras de deux infirmiers vigoureux; les jambes ne purent supporter le poids du corps, mais la paralysie parut surtout prédominer dans tout le côté *droit;* on fut forcé de tenir M. Grégoire couché.

Second jour. — Résolution à peu près complète de la jambe et du bras *droits;* pleurs et cris plaintifs lorsqu'on agit par le pincement sur les téguments de ces parties; mouvements très-affaiblis dans la jambe et le bras gauches; habitudes de malpropreté, facultés mentales presque abolies, persistance d'un reste de sensibilité morale, état général peu satisfaisant, pouls mou, inégal, respiration précipitée par moments. On prescrit une saignée, un lavement purgatif et l'usage des boissons délayantes.

Troisième jour. — Sorte d'état comateux dont M. Grégoire sort pourtant lorsqu'on lui adresse la parole, qu'on imprime quelque secousse à ses membres ou qu'on l'invite à avaler quelques gorgées de tisane. Point de changement dans l'état du bras droit et de la jambe droite.

L'existence ne s'est terminée qu'à la fin du septième jour. La vie, pendant toute une semaine, a offert l'image d'une longue agonie avec épuisement successif des forces. La petitesse et la fréquence du pouls, des alternatives de chaleur à la peau et de sueur froide, l'émission involontaire de l'urine, l'irrégularité de la respiration ont surtout signalé cette dernière période de la maladie. Des mouvements ont été remarqués à différentes reprises dans les membres du côté gauche. Le plus ordinairement, M. Grégoire semblait plongé dans une insensibilité absolue; dans d'autres moments, il a paru sensible aux démonstrations de tendresse de ses proches.

Autopsie cadavérique. — Les membres et les principales cavités sont surchargés de tissu graisseux; le visage est plein et foncé en couleur.

Les os du crâne et la dure-mère n'offrent rien d'extraordinaire. Il ne s'écoule aucun liquide de la cavité de l'arachnoïde.

La pie-mère est le siége d'une infiltration séreuse qui se reproduit sur tous les points des deux hémisphères et qui contribue à augmenter son degré d'épaisseur. Cette membrane n'est pas injectée et elle se sépare avec la plus grande facilité des circonvolutions

En jetant un coup d'œil sur la masse encéphalique dépouillée de ses membranes, on aperçoit à gauche, sur la partie convexe du lobule postérieur, dans l'intervalle correspondant à deux anfractuosités, une large plaque de couleur violacée. On cherche à apprécier avec l'extrémité de l'index, le degré de consistance de la substance cérébrale qui présente cette teinte maladive ; il se trouve que ce doigt s'enfonce dans un foyer hémorrhagique. Tout autour de ce foyer, la substance nerveuse dénuée de consistance est mêlée à une sorte de liquide sanguinolent, tandis que le sang qui en occupe le centre et qui forme un caillot comparable à de la gelée de groseille récemment coagulée, commence à se revêtir d'une pellicule comme tomenteuse. Les dimensions de ce foyer sont évaluées à plus de trois centimètres mesurés en longueur et en profondeur.

Le reste de cet hémisphère paraît d'ailleurs absolument sain.

Il n'en est pas ainsi de l'hémisphère droit, qui porte la trace de deux anciens épanchements sanguins. L'un d'eux commence dans l'écartement de deux circonvolutions, non loin de la partie moyenne de cet hémisphère, et il se prolonge jusqu'à la voûte du ventricule latéral, en traversant les fibres blanches qui constituent le centre ovale de Vieussens. Des filaments celluleux entremêlés de teintes de rouille, un reste de tampon fibrineux endurci et une membrane kysteuse d'un jaune sale ne permettaient pas de méconnaître la caverne d'un caillot hémorrhagique considérable, mais très-avancée dans sa résorption.

Le corps strié du même côté était le siége d'une autre caverne assez spacieuse, caractérisée, elle aussi, par la présence d'une membrane fauve et par cet aspect lisse qu'entraîne la disparition d'une certaine quantité de substance nerveuse.

Lorsqu'on procéda à l'examen du cervelet, on mit également à découvert en pratiquant à droite et à gauche une incision sur chacun de ses lobes, deux cavernes qui furent jugées plus anciennes que toutes les autres, attendu que la substance de l'organe paraissait à peu près rétablie dans son état normal tout autour de ces espèces de coques vides.

La plèvre gauche était le siége d'une inflammation ancienne; un liquide bourbeux, répandant une odeur infecte, était contenu en assez grande abondance dans l'intervalle de ses deux feuillets.

Le ventricule gauche du cœur était épaissi et très-charnu. Le canal alimentaire ne s'éloignait pas notablement de l'état physiologique, si ce n'est dans l'intérieur du duodenum, où les villosités de la membrane muqueuse reflétaient une teinte noire.

I. Le foyer d'altération qui gisait dans ce cas dans l'épaisseur du *lobule postérieur gauche* était représenté par de la substance cérébrale ramollie mêlée à des globules de sang et par un produit coagulé qui a été comparé à de la gelée de groseille : il est bien certain que cet emplacement correspondait à un foyer d'hémorrhagie interstitiel récent ou à une encéphalite *locale aiguë* avec caillot.

II. Ce foyer devait dater de huit ou neuf jours; sa formation avait été annoncée à l'extérieur par l'invasion de la paralysie à droite et par un commencement de délire, mais la persistance de l'inflammation aiguë avait occasionné ensuite tous les accidents qui avaient précédé immédiatement la mort, et parmi lesquels la torpeur intellectuelle et la paralysie du côté droit tenaient le principal rang.

III. L'attaque de *paralysie* qui avait été notée *dix-huit mois* avant la mort de M. Grégoire, et qui avait frappé sur les mouvements des *quatre membres*, avait été vraisemblablement causée par les altérations qui avaient leur siége dans les *hémisphères du cervelet*, et qui consistaient en *deux cavités* à parois celluleuses et entièrement cicatrisées : ces cavités avaient pu contenir dans le principe chacune un caillot fibrineux ; elles avaient dû contenir aussi par la suite tous les produits qui caractérisent l'état inflammatoire chronique.

IV. L'*espace caverneux* qui occupait dans ce cas le lobule moyen droit présentait, ainsi que celui qui se voyait dans la profondeur du corps strié droit, tous les caractères qui conviennent aux épanchements sanguins non encore entièrement cicatrisés ; ils avaient dû donner lieu à la *seconde attaque* de paralysie ; ainsi toutes ces encéphalites locales avaient trahi leur existence sur ce malade par des symptômes extérieurs bien appréciables.

DEUXIÈME SÉRIE

DES CAS OU LES FOYERS D'ENCÉPHALITE LOCALE AVEC CAILLOTS N'ÉTAIENT PLUS REPRÉSENTÉS QUE PAR DES CICATRICES CELLULEUSES DE DIFFÉRENTES FORMES ET PAR DES CONTOURS ENTIÈREMENT RAFFERMIS.

CENT QUATRE-VINGT-TROISIÈME OBSERVATION. — A près de soixante-six ans, attaque apoplectique avec affaiblissement des quatre membres et prédominance de la paralysie dans tout le côté *gauche du corps;* à soixante-six ans, symptômes de délire partiel et de démence, continuation de la faiblesse des membres; à soixante-six ans quatre mois, seconde attaque apoplectique, augmentation de la paralysie à gauche; à soixante-six ans cinq mois, troisième attaque comateuse; à soixante-six ans dix mois, quatrième attaque avec paralysie plus prononcée *à droite.* Mort à soixante-sept ans huit mois. — Un vaste foyer caverneux circonscrit par un kyste celluleux dans l'épaisseur de chaque lobule moyen du cerveau; coloration anormale et induration de la substance nerveuse dans le voisinage des foyers morbides. — Analyse microscopique des éléments qui figurent dans les régions cicatrisées.

M. Antoine, soldat invalide, âgé de soixante-sept ans huit mois, est doué d'une constitution assez forte; sa figure n'est point foncée en couleur et sa complection est plutôt bilieuse que sanguine.

Dans le cours de sa soixante-cinquième année, il a été renversé par une atteinte *subite d'apoplexie;* cet accident lui est arrivé dans une église où il venait de se rendre pour assister aux obsèques de sa femme. Il est vraisemblable qu'il dut garder alors le lit pendant un certain temps ; mais, au bout de quelques mois, il put recommencer à agir et à marcher.

Il s'en fallait de beaucoup néanmoins qu'il fût rentré dans son état normal, car à soixante-six ans on s'aperçut qu'il était en proie, certains jours, à des idées de défiance et on prit le parti de le faire conduire à Charenton.

Lorsqu'il y fut admis, on ne tarda pas à constater des symptômes d'affaiblissement du côté de l'intelligence ; il se montrait en même temps inquiet, taciturne, disposé à la défiance. Il pouvait saisir encore le sens des questions qu'on croyait devoir lui adresser et il faisait de son mieux pour y répondre, mais il lui était difficile de coordonner ses idées, de rappeler ses souvenirs et de donner les explications qu'on lui demandait.

Il se tenait bien en équilibre sur ses jambes ; toutefois sa démarche était lente, pénible, traînante.

Il accusait dans les mains une sensation de faiblesse ; ses bras n'exécutaient que des mouvements mal coordonnés ; ils étaient agités de tremblements ; ses doigts avaient de la peine à saisir et à retenir les objets qu'il avait l'intention de déplacer, et il venait difficilement à bout de s'habiller et de se déshabiller seul.

Sa voix était gutturale, sa parole mal articulée, difficile à saisir.

L'affaiblissement de l'appareil musculaire prédominait d'une manière évidente dans tout le côté *gauche du corps*.

Pendant les quatre premiers mois de son séjour dans l'établissement, sa santé générale n'éprouva aucun dérangement ; il pouvait rester levé pendant toute la durée de chaque journée, prendre une nourriture régulière, faire de l'exercice dans les préaux, veiller sur la tenue de sa personne, mais les symptômes de paralysie persistaient sous la même forme et au même degré que par le passé ; M. Antoine continuait aussi à se montrer exigeant, irritable, à se plaindre des procédés de tout le monde à son égard.

A soixante-six ans quatre mois, le 23 mars, il se plaint de malaise, de faiblesse générale ; il marche plus difficilement que d'habitude ; tous ses mouvements sont plus gênés, moins libres que la veille ; ses conceptions sont en même temps confuses et embarrassées : on s'empresse de lui faire administrer des pédiluves et une boisson purgative.

Le 25 mars, on le voit chanceler et tomber tout à coup sur le sol ; on se hâte de le transporter dans une infirmerie et de l'entourer de soins. Il est immobile, privé de connaissance, tout à fait insensible aux excitations de la douleur. Au bout d'un quart d'heure, il peut ouvrir les yeux et promener sur ceux qui le soignent un regard étonné. Lorsqu'on l'interpelle, il ne paraît pas comprendre ce qu'on lui veut ; il prononce cependant alors des paroles incohérentes, monosyllabiques et mal articulées.

La commissure labiale *gauche* est faiblement abaissée vers l'oreille ; tout le côté *gauche* du corps est en partie frappé d'*hémiplégie* : M. Antoine peut encore déplacer les doigts de sa main gauche, mais il ne peut ni retenir les objets qu'il étreint ni exécuter de grands mouvements ; la sensibilité est émoussée dans les téguments du côté gauche : tressaillements involontaires dans les muscles des lèvres et de la face. (Saignée, lavement purgatif, cataplasmes sinapisés aux mollets. — Tisane acidulée.)

Le 26 mars, M. Antoine commence à montrer sa langue ; elle est agitée de tremblements ; peau chaude, pouls accéléré, plein. (Cataplasmes sinapisés, limonade au citrate de magnésie, lavement purgatif.)

Le 27 mars, M. Antoine commence à sortir de son état de torpeur intellectuelle et il essaye d'exprimer quelques idées. Ses paroles se succèdent avec lenteur ; elles sont mal articulées, et le malade ne peut prononcer que très-difficilement les mots qui ont les lettres R ou S pour initiales.

La commissure gauche n'est plus déviée, les spasmes des muscles de la face ont cessé, le membre supérieur droit a repris de la force, et M. Antoine parvient, bien qu'avec peine, à le soulever et à le porter jusqu'à sa tête.

M. Antoine peut même sortir pour un instant de son lit, se mettre en équilibre sur ses membres inférieurs et faire quelques pas en avant en traînant derrière lui sa jambe gauche ; déjà la sensibilité des téguments est moins obtuse à gauche que les jours précédents. (Alimentation légère.)

Le 28 mars, le mieux continue à faire des progrès ; M. Antoine se plaint de céphalalgie frontale, de pesanteur de tête ; il s'aperçoit que les mouvements nécessaires à la mastication et à la déglutition sont devenus difficiles.

Le 1er avril, M. Antoine recommence à se lever, à agir, à prendre une quantité passable de nourriture ; il se tient mieux en équilibre sur sa jambe gauche, mais il marche lourdement et ses mouvements sont mal coordonnés ; continuation de la céphalalgie, voix cassée, nasonnée.

Le 5 mai, troisième attaque à forme apoplectique caractérisée par une perte de connaissance qui a été précédée d'éblouissements et de vertiges, qui se dissipe au bout de quelques minutes et qui est suivie d'un trouble profond dans l'intelligence : ce nouvel accident est accompagné d'un retour de paralysie à gauche, d'une très-grande difficulté à articuler les sons et de tressaillements des muscles du visage.

Il a porté atteinte aussi à l'exercice des mouvements du côté droit, à l'exercice de la sensibilité, et tous les membres ont ressenti les effets de la paralysie : pouls plein, fort, vibrant, peau sèche, chaude, aride. Une saignée est pratiquée, on a de nouveau recours

aux boissons délayantes et à une médication révulsive : l'application de ces moyens suffit pour faire disparaître rapidement l'imminence du danger, mais la parole demeure encore plus embarrassée que par le passé, et l'intelligence de ce malade est frappée maintenant d'une nullité presque complète.

Le 2 juillet, éblouissements de la vue, embarras considérable de la prononciation, démarche très-incertaine, oblitération de l'intelligence, conception presque nulle. (Sangsues à l'anus, pédiluves sinapisés, tisanes acidulées.)

En septembre, M. Antoine est très-affaibli ; il se sert avec peine de son côté gauche; les membres de ce côté sont le siége de tremblements musculaires ; la parole continue à être gênée ; il est survenu au-dessous de la branche de la mâchoire du côté droit un engorgement d'un volume assez considérable, qui nécessite plusieurs ponctions et qui finit par se résoudre en partie.

Le 7 octobre, M. Antoine éprouve de nouveaux étourdissements et une nouvelle perte de connaissance, avec abolition de la sensibilité et du mouvement ; pour cette fois, la paralysie prédomine dans tout le côté droit du corps. Lorsque M. Antoine recommence à ouvrir les yeux à la lumière, il est comme frappé d'hébétude et ne réussit que très-difficilement à balbutier quelques paroles mal articulées.

A dater de ce nouvel assaut, M. Antoine ne s'est servi que très-difficilement de son bras droit et de sa jambe droite ; les membres du côté gauche obéissaient avec moins de difficulté aux efforts de sa volonté ; mais, au demeurant, l'influence de la paralysie se faisait sentir sur tout l'ensemble de l'appareil musculaire, et ce vieux militaire n'a plus joui par la suite que d'un reste d'existence végétative.

A soixante-sept ans et demi, il se lève encore chaque jour ; il peut se rendre seul sous une galerie où il reste assis tranquillement à la même place pendant la plus grande partie du temps ; il parle rarement et se fait difficilement comprendre ; il est calme, mais triste et taciturne ; sa mémoire et ses autres facultés mentales sont très-affaiblies ; il mange peu, ne manque cependant pas d'embonpoint.

A soixante-sept ans huit mois, pendant les chaleurs de juillet, il est pris de diarrhée et forcé de s'aliter ; le lendemain, il présente

de la dyspnée, des signes de pneumonie à droite, et succombe le troisième jour. Il a répondu vaguement à nos questions jusqu'à la période de l'agonie ; pendant ses derniers instants, il exécutait quelques mouvements avec sa main gauche ; sa jambe droite et son bras droit paraissaient frappés d'immobilité.

Autopsie cadavérique. — La figure n'est pas altérée, l'embonpoint général est conservé. Les doigts de la main droite sont contractés, les téguments du poignet un peu infiltrés.

Le front est vaste, le crâne ample ; ses os se brisent facilement; ils sont épais.

La dure-mère cérébrale ne se sépare que difficilement de la voûte crânienne. Il n'existe aucun produit morbide dans la double cavité arachnoïdienne.

Hémisphère cérébral gauche. — Sa pie-mère est un peu infiltrée; les vaisseaux artériels de ses scissures sont durs, roides, terreux; il en est de même de ceux qui rampent à sa base. Cette enveloppe membraneuse est enlevée partout sans aucune difficulté.

Les circonvolutions de cet hémisphère sont grosses, épaisses, très-bien fournies de substance corticale; elles sont d'un gris terne; elles se laissent diviser facilement; elles ne contiennent que peu de sang.

On pratique d'avant en arrière sur le milieu de ce lobe cérébral une incision nette qui laisse le ventricule en dedans et qui pénètre jusqu'à la hauteur du plancher ventriculaire ; tout le centre ovale paraît d'abord sain, mais au fur et à mesure que l'on s'approche de la région moyenne du ventricule latéral, la substance blanche semble plus résistante qu'ailleurs ; en la divisant couche par couche, on ouvre une cavité dont il s'échappe à peu près une demi-cuillerée à café de sérum trouble.

La cavité dont il vient d'être parlé n'offre pas moins de cinquante millimètres de long sur trente-six millimètres de large ; elle part du bord externe du corps strié et s'enfonce en cheminant de dedans en dehors dans la région inférieure du lobule moyen. Elle ne contient pas un atome de fibrine.

Lorsqu'elle a été ouverte et qu'on l'examine à la loupe, on s'aperçoit qu'elle présente des plis, des froncis très-saillants. Ces froncis sont formés aux dépens de la fausse membrane qui la tapisse de toutes parts et qui n'a pas moins de trois millimètres d'épaisseur.

Toute la fausse membrane est colorée. Elle l'est en rouge fauve sur certains froncis, en brun sur d'autres, en gris lardacé sur un espace d'un centimètre : des corpuscules menus comme des atomes, mais déjà distincts à la loupe, contribuent à varier les reflets du kyste que nous décrivons.

Quand on dissèque le lit de substance nerveuse sur lequel la capsule dont il vient d'être question est appuyée, on le trouve un peu dur et comme cotonneux ; il y a même des régions où il semble mêlé à des nodosités celluleuses : la couleur de ces parties tire sur le brun-acajou. La substance nerveuse du corps strié est rougeâtre, ainsi que celle de la couche optique.

Hémisphère cérébral droit. Les membranes qui le recouvrent sont dans les mêmes conditions qu'à gauche. Les circonvolutions sont larges et de couleur grisâtre. On partage tout ce lobule jusqu'au centre, en procédant par une seule incision. Lorsqu'on arrive au niveau du bord externe de la couche optique et du corps strié, on aperçoit un léger pertuis de couleur de rouille de fer qui conduit dans une lacune fistuleuse et de là dans une cavité vide. Ce foyer caverneux est un peu moins long et un peu moins large que celui qui avait pris naissance dans l'hémisphère gauche, mais il était dirigé de la même manière, revêtu par un kyste épais et creusé dans de la substance cérébrale dure, réfléchissant une couleur bistrée.

Le corps strié et la couche optique droits étaient colorés en rouge violacé.

La pie-mère adhérait à la surface du cervelet, dont la couche corticale manquait de fermeté : cet organe paraissait sain d'ailleurs.

La protubérance annulaire et la queue de la moelle allongée sont à l'état sain.

Le poumon droit est mou et semblable à une rate réduite en bouillie; il doit être très-enflammé.

Le cœur est chargé de graisse; le ventricule droit est large et mince, le gauche est hypertrophié.

L'estomac est à l'état normal. La membrane muqueuse intestinale est d'un rouge vif sur plusieurs de ses emplacements.

Études microscopiques. — Les fausses membranes qui recouvrent les foyers creux décrits tout à l'heure ont besoin d'être divisées avec

de fine saiguilles pour être rendues transparentes. Les pellicules qu'on a pris soin de préparer de la sorte et qu'on étudie au microscope paraissent composées de fibres dont l'aspect est celluleux. Elles contiennent en outre dans leur épaisseur des myriades de gros granules moléculaires, de grandes cellules granulées, un certain nombre de petites cellules fibro-plastiques de couleur grisâtre et des globules sanguins.

Dans les endroits où leur couleur tire sur celle de l'*écaille*, elles sont comme farcies de cristaux d'hémato-cristalline de couleur de cornaline.

Dans les régions où leur teinte est noire, la membrane des grandes cellules granulées dont elles sont pour ainsi dire tatouées est noire comme si elle contenait du pigment.

Dans les milieux où leur teinte est grisâtre les cellules qu'elles contiennent ne sont pas encore granulées et elles ressemblent à des ballons perlés dont quelques-uns sont munis de noyaux : toutes les préparations qu'on exécute donnent les mêmes résultats.

La substance nerveuse sur laquelle ces kystes étaient posés est étudiée à son tour. Elle est verdâtre, noirâtre, de couleur bistrée, suivant les endroits où on la considère : ces différentes teintes sont dues aux éléments qui s'y trouvent mêlés. Elle est composée de fibres nerveuses fines, munies d'espace en espace de petits renflements ; elle contient aussi des corpuscules discoïdes qui font partie de ses éléments fondamentaux.

Elle est mêlée à de nombreux granules moléculaires, à de grandes cellules granuleuses brunes, à de petites cellules fibro-plastiques grisâtres ou de couleur de rouille, à quelques cristaux d'hémato-cristalline, à des globules sanguins. Elle est espacée en outre par de gros cylindres de tissu fibreux qui sont repliés en différents sens comme des intestins et qui sont comme criblés et de granules moléculaires jaunâtres ou de petites cellules fibro-plastiques grenues. On y trouve aussi de larges feuillets de tissu cellulaire diversement conformés, mais présentant souvent des dichotomures comme les lobes de certains lichens : ces pseudomorphes sont comme incrustés sur les bords par des dépôts considérables de granules moléculaires. Les vaisseaux qu'on découvre quelquefois dans cette partie du foyer sont également chargés de granules.

Au fur et à mesure qu'on s'éloigne des cicatrices caverneuses

qui viennent d'être étudiées, le tissu cellulaire disparaît peu à peu au sein de la substance cérébrale, mais on y retrouve encore à une grande distance des granules moléculaires, des cellules granuleuses, des cellules fibro-plastiques.

Les corps striés contiennent beaucoup de cellules granulées à membrane fine et grisâtre; les vaisseaux qui s'y ramifient en grand nombre sont incrustés de produits granuleux.

Les couches optiques contiennent encore plus de plaques grenues que les corps striés; les vaisseaux qu'on y rencontre sont saupoudrés de fins granules.

La substance corticale des circonvolutions contient des cellules granulées et des vaisseaux incrustés de granules.

I. La substance nerveuse qui concourait à circonscrire de toutes parts les deux espaces caverneux découverts dans les hémisphères cérébraux de M. Antoine n'était point tout à fait revenue à son état normal, puisqu'elle contenait encore en abondance soit des éléments granuleux, soit des éléments celluleux, mais elle ne contenait plus de plasma à l'état d'extravasation et elle était en pleine voie de cicatrisation définitive.

II. Les kystes qui se trouvaient comme enchâssés dans le vide de cette même substance ne contenaient pas de vaisseaux propres, mais ils envoyaient des prolongements celluleux dans son épaisseur, et ils pouvaient très-bien s'approprier une certaine quantité de plasma par endosmose et participer aux actes de la nutrition générale; de ce côté-là encore le travail de la cicatrisation se montrait donc également très-avancé.

III. Quant aux *cavités*, il est sûr qu'elles ne contenaient pas, au moment de la mort, la plus mince parcelle de matière et que tous les produits qui avaient dû y être enfermés à une autre époque avaient entièrement disparu lorsque nous fûmes à même d'explorer ces cavernes; elles avaient retenu seulement les teintes soit noirâtres, soit bistrées qu'on assigne partout aux anciens foyers d'épanchement.

IV. Nous estimons qu'elles avaient dû commencer à se former d'une manière simultanée vers la fin de la soixante-cinquième année de M. Antoine, lorsqu'il avait été renversé sur les dalles d'une église par une attaque subite d'apoplexie; elles avaient dû

être occupées alors soit par de gros caillots fibrineux, soit par de vastes infiltrations de plasma liquide.

V. Mais ce n'avait dû être qu'après beaucoup de temps que ces deux foyers avaient pu parvenir à se vider et à prendre l'aspect celluleux qu'ils nous ont offert en dernier lieu.

VI. Les mouvements fluxionnaires qui avaient donné lieu dans ce cas aux trois dernières attaques apoplectiques et qui avaient été marqués deux fois par la prédominance de la paralysie *à gauche*, une fois par la prédominance de l'hémiplégie *à droite*, avaient eu pour effet vraisemblablement de verser de nouvelles quantités soit de sang pur, soit de plasma liquide dans la substance nerveuse qui confinait aux parois des foyers inflammatoires, et c'est pour cela que les lésions fonctionnelles n'avaient jamais manqué de s'accroître après chacun de ces nouveaux accidents; mais comme l'étendue des espaces envahis avait subi chaque fois quelques variations, l'expression des phénomènes musculaires avait dû présenter et avait effectivement offert, de son côté, quelques légères variations.

VII. Nous ne croyons pas nous tromper en avançant que l'accroissement de l'affaiblissement musculaire et les progrès de la démence, pendant les derniers temps de la vie de M. Antoine, avaient été surtout occasionnés par la formation des produits granuleux disséminés qui ont été trouvés en assez grande abondance sur ce paralytique, soit dans la substance corticale du cerveau, soit dans les corps striés : il nous paraît évident en effet que l'inflammation s'était transportée, en dernier lieu, dans ces différentes régions, qu'elle n'y avait régné qu'à un taux très-minime, mais que sa persistance et son influence avaient dû suffire néanmoins pour miner le peu de force qui restait à M. Antoine : il est donc avéré pour nous que l'inflammation peut devenir diffuse après avoir commencé par être locale.

CENT QUATRE-VINGT-QUATRIÈME OBSERVATION. — A soixante ans, attaque d'apoplexie cérébrale avec paralysie du côté droit du corps; par la suite, rétablissement de la santé générale et persistance de l'hémiplégie; à soixante-huit ans onze mois, dérangement des fonctions intellectuelles; après onze mois de délire, seconde attaque d'apoplexie et mort prompte. — Vaste cavité vide au sein de l'hémisphère cérébral gauche; vaste dépôt de sang coagulé dans la profondeur du centre ovale de Vieussens, à droite; désorganisation du lobe droit du cervelet par une extravasation sanguine considérable.

Mademoiselle Madeleine, âgée de soixante-dix ans, est affectée

d'une double amaurose. Elle vient de l'hospice des Quinze-Vingts, où elle n'a séjourné que quelques mois. Elle a été atteinte, il y a dix ans environ, d'une *hémiplégie* qui a frappé sur les membres du *côté droit*. Cet accident fut des plus graves et jamais le mouvement ne s'est rétabli dans le côté paralysé. Lorsque mademoiselle Madeleine est convenablement soutenue, elle parvient néanmoins à traîner sa jambe droite sur le sol, mais cet exercice fatigant ne saurait être prolongé au delà de quelques secondes. Son bras droit est émacié et fortement appliqué contre les parois de la poitrine; la sensibilité persiste dans le côté paralysé.

A soixante-huit ans et onze mois, mademoiselle Madeleine n'avait encore donné aucun signe d'aliénation mentale, mais il lui arrivait de se plaindre d'un commencement d'embarras dans les idées. Vers cette même époque, on crut s'apercevoir que son caractère devenait défiant et qu'il lui arrivait de parler seule. En l'observant de plus près, on s'assura qu'elle avait des hallucinations, des idées de crainte, et on la fit conduire à Charenton, où son délire n'offrit aucun changement pendant dix mois.

Bien qu'aveugle, mademoiselle Madeleine était surtout tourmentée par des hallucinations de la vue. Elle apercevait autour d'elle, disait-elle, des individus qui en voulaient à son existence, qui cherchaient à l'assassiner et qui souvent même lui portaient les coups les plus rudes. Elle ne prêtait aucune attention aux paroles qu'on lui adressait dans le but de combattre ses idées fixes et ses pénibles sensations, et poussait nuit et jour des cris qui ressemblaient à des rugissements, soit qu'elle souffrit dans les membres paralysés, soit qu'elle cédât à l'empire de la terreur, soit qu'elle eût l'intention d'effrayer ses ennemis imaginaires par des cris incessants.

Pendant la belle saison, elle restait assise au grand air presque toute la journée; l'hiver, elle ne quittait presque pas son lit : on était obligé de pourvoir à tous les soins de sa personne; jamais elle ne refusait la nourriture qu'on lui apportait et ne donnait aucun signe d'indisposition physique, mais elle ne cessait pas d'être en proie aux hallucinations les plus actives et à une exaltation qui la rendait intraitable.

Le 5 mai 1826, onze mois après son entrée dans la maison, un an après l'invasion de la folie, elle parut moins agitée qu'à l'ordinaire; elle offrit moins de résistance que de coutume aux filles de

service chargées de la surveiller et de la nettoyer; on jugea tout de suite qu'il devait s'opérer chez elle un changement inattendu mais auquel on n'accorda que peu d'importance. La nuit, elle fut trouvée morte par la veilleuse qui était chargée de la garde dans l'infirmerie.

Autopsie cadavérique. — Les os du crâne ne présentent rien d'extraordinaire. Dès que la dure-mère a été incisée, on s'aperçoit que l'hémisphère gauche du cerveau a subi un affaissement considérable et qu'il est bien loin de remplir la totalité de la boite osseuse dans laquelle il est contenu.

Le cerveau étant enlevé, on cherche à détacher la pie-mère de la substance nerveuse sur toute la convexité de l'hémisphère gauche; on échoue complétement dans cette tentative et on commence à entrevoir que les circonvolutions cérébrales ont été remplacées par une surface résistante et unie sur laquelle le feuillet viscéral se trouve étroitement appliqué et comme soudé. Une incision ayant été pratiquée d'avant en arrière, dans la direction de la grande scissure interlobaire, sur les parties malades, le bistouri met à découvert un vaste espace caverneux qui correspond au centre ovale de Vieussens et qui est tapissé de toutes parts par une membrane celluleuse très-fine, reflétant sur plusieurs points une teinte jaunâtre. Cette cavité offre pour le moins la capacité du grand ventricule, dont elle paraît suivre en quelque sorte les contours et avec lequel elle ne communique nulle part. Elle ne contient rien autre chose qu'un liquide clair et aqueux dont la quantité remplirait à peine une cuiller à café. La substance cérébrale est dure et très-élastique dans toute la circonscription de cette poche.

L'hémisphère droit n'est point affaissé à l'extérieur. A peine le tranchant de l'instrument a-t-il pénétré dans son centre qu'il s'échappe des caillots de sang volumineux à travers les lèvres de l'incision qu'on vient d'y pratiquer; une hémorrhagie considérable et toute récente a dilacéré une partie de la substance fibreuse du centre ovale et du sang existe à l'état d'infiltration jusque dans le voisinage du corps calleux. Toute la substance nerveuse qui confine à l'épanchement est molle, ecchymosée et comme déchiquetée : le corps strié, la couche optique et même les parois du ventricule droit n'ont cependant pas été atteints.

Un foyer de même nature a pris naissance dans l'épaisseur du

lobe droit du cervelet qui semble avoir été trituré avec une certaine quantité de sang. La pie-mère cérébelleuse a été rompue sur plusieurs points de son parcours et des concrétions fibrineuses occupent maintenant la cavité droite de l'arachnoïde en cet endroit.

Les autres parties de l'encéphale ne s'éloignent pas sensiblement de l'état normal.

Les viscères thoraciques et abdominaux sont parfaitement sains.

I. La paralysie dont cette malade avait été atteinte vers l'âge de soixante ans avait aboli d'une manière complète les mouvements de tout le *côté droit*, en laissant intacts ceux du côté gauche; au bout d'un grand nombre d'années, l'hémiplégie persistait encore à droite, et les muscles, condamnés à l'inertie, avaient subi un commencement d'atrophie : on ne pouvait donc que s'attendre à rencontrer, au moment de l'autopsie, des altérations importantes au sein de l'hémisphère cérébral gauche, et cette prévision n'a point été trompée.

II. Pendant un laps de temps considérable, il a dû exister à la place de l'immense caverne dont on vient de lire la description un mélange de globules sanguins, d'hématosine, de substance nerveuse disgrégée, de fibrine soit liquide, soit coagulée, de granules moléculaires et de cellules granuleuses, mais un moment a dû venir où tous ces produits morbides ont été repris par l'absorption et où ce vaste centre d'altération n'a plus été représenté que par une membrane celluleuse et par une couche de substance cérébrale indurée : le mécanisme qui préside à la formation des grandes cicatrices caverneuses ne diffère donc point de celui qui donne lieu à la consolidation des petites cavités lenticulaires, seulement la quantité de substance nerveuse qui disparaît est considérable dans les cas du premier genre et très-minime dans les seconds.

III. L'instantanéité avec laquelle le côté droit du corps fut frappé de paralysie à l'âge de soixante ans, chez mademoiselle Madeleine, peut faire supposer que la rupture qui s'effectua alors dans un certain nombre de capillaires de son cerveau dut être suivie de la formation d'un certain nombre de *caillots sanguins*, et que son hémisphère gauche dut se trouver pendant quelque temps à cette époque dans des conditions analogues à celles où se trouvait son hémisphère cérébral droit immédiatement après l'accident qui occa-

sionna la mort : nous sommes tout à fait porté à nous rattacher à cette dernière supposition ; mais s'il a existé dans le principe de volumineux tampons de fibrine au sein de son hémisphère gauche, ils ont dû, avant d'être résorbés, être convertis en produits granuleux, comme l'eussent été de simples liquides fibrineux disséminés dans l'interstice des éléments histologiques, ou existants à l'état d'infiltration ; ils ont servi en même temps de matrice au tissu cellulaire qui a fini par revêtir intérieurement toute la surface du foyer inflammatoire. Du tissu cellulaire, et des restes de granulations devaient se trouver encore comme *amalgamés* au moment de la mort avec la substance cérébrale indurée qui avait été trouvée adhérente à la face inférieure de la pie-mère, et qui avait offert de la résistance au tranchant du scalpel lorsqu'on avait cherché à la diviser à l'aide de cet instrument, mais les choses se seraient passées exactement de la même manière dans un vaste foyer d'encéphalite chronique sans caillot.

IV. Les hallucinations sensorielles, les conceptions délirantes qui poussaient mademoiselle Madeleine à proférer des cris, des vociférations continuels pendant les derniers mois de son existence, pouvaient se rattacher sans aucun doute à l'état pathologique de son lobe cérébral gauche, car il est bien démontré que la manifestation de pareilles sensations, de pareilles conceptions est des plus fréquentes soit pendant le cours, soit vers la fin de toutes les encéphalites locales chroniques.

V. Mais on peut également supposer, d'un autre côté, que l'extravasation sanguine qui a détruit et le lobe cérébral et l'hémisphère cérébelleux droit, en entraînant une mort à peu près instantanée, avait pu être préparée de longue date par un état inflammatoire de la substance cérébrale, et que le dérangement des fonctions intellectuelles avait pu se rattacher dans ce cas à la formation d'un second foyer inflammatoire : le microscope seul aurait pu décider s'il y avait ou non quelque chose de fondé dans la supposition que nous venons d'émettre en dernier lieu.

CENT QUATRE-VINGT-CINQUIÈME OBSERVATION. — Revers de fortune suivis de délire mélancolique, puis d'un commencent de démence. Vers la soixante-dixième année, affaiblissement à peine apparent des quatre membres ; par la suite, progrès de la paralysie ; à soixante-dix-sept ans, gêne de la parole, déplacement des bras difficile, démarche mal assurée, lente, pénible ; de soixante-dix-sept à soixante-dix-huit ans, démence profonde, décubitus habituel sur le dos, oblitération de la sensibilité, déglutition dif-

cile, paralysie presque complète des jambes et des bras; mort dans le dernier degré d'épuisement. — Vaste espace caverneux circonscrit par une membrane celluleuse au sein de l'hémisphère cérébral gauche; cicatrice dure et résistante dans le corps strié gauche; second espace caverneux dans l'épaisseur du lobule cérébelleux situé de ce même côté; plusieurs petites cavités tapissées par des membranes accidentelles dans la profondeur de l'hémisphère cérébral droit; une cavité dans l'épaisseur de la protubérance annulaire.

M. Michel, âgé de soixante-dix-huit ans, fut forcé, à l'époque de notre première Révolution, de chercher un refuge loin de son pays et de prendre du service dans l'armée du prince de Condé. Il ne reparut point dans sa famille après les événements de 1815, et déjà on inclinait à croire qu'il avait dû périr de privations ou de fatigues, lorsqu'on parvint à découvrir qu'il était retenu comme aliéné dans un hôpital de Styrie. En 1817, il fut ramené en France, et on était sur le point de le renvoyer à son ancien domicile, lorsqu'on reconnut qu'il divaguait et qu'il n'était pas assez raisonnable pour vivre en liberté; on se décida alors à le faire conduire à la maison de Charenton.

Lorsqu'il y entra, il était âgé de soixante-neuf ans; il n'était point exalté, ses manières annonçaient même l'habitude de la douceur; mais il était inquiet, défiant, et il s'attendait à tout moment à être jugé comme suspect, à être puni pour avoir combattu les principes de la Révolution et porté les armes contre les patriotes. Il semblait ignorer les changements qui s'étaient effectués dans le gouvernement depuis le rétablissement des Bourbons, et il ne paraissait ajouter aucune confiance aux explications qu'on ne manquait pas de lui donner dans l'espoir de dissiper les craintes qui assiégeaient son imagination et de relever son courage; mais déjà son intelligence était affaiblie, et il tomba bientôt dans un état de démence encore plus complet. Sa prononciation ne semblait pas embarrassée, il se tenait assez bien en équilibre sur ses jambes; mais, comme il était doué d'une haute stature et très-lourd, il répugnait beaucoup à marcher et à faire de l'exercice. En avançant en âge, il devint complétement sourd, et il dut recourir à l'appui d'un bâton même quand il n'avait à parcourir qu'un espace de quelques mètres; sa démarche était lente, incertaine, chancelante; les mouvements de ses bras n'étaient pas impossibles, mais ses mains manquaient de force et souvent il salissait ses habits en portant des liquides à ses lèvres.

A soixante-dix-sept ans, il n'avait presque plus le sentiment de son existence; il lui arrivait à tout bout de champ d'uriner dans son pantalon; il laissait tomber les objets qu'il cherchait à saisir avec les mains et effleurait le parquet avec les pieds lorsqu'on essayait de le faire marcher : on se figura que l'épuisement et la vieillesse contribuaient pour beaucoup à enchaîner l'action des agents musculaires et on cessa de le faire lever.

A soixante-dix-sept ans et demi, sa voix était cassée et sa parole mal articulée; il n'avalait que très-difficilement les aliments légers qu'on prenait soin d'introduire dans sa bouche; il déplaçait ses bras et ses jambes avec la plus grande peine et restait couché sur le dos jusqu'à ce qu'on lui vînt en aide pour l'aider à changer de position; la sensibilité tactile était difficile à mettre en jeu sur toute la surface du corps; on s'attendait à le voir périr d'un moment à l'autre.

Il vécut six mois encore dans les conditions que nous venons de dépeindre, et les membres inférieurs, les avant-bras et les mains étaient infiltrés de sérosité au moment où il cessa d'exister.

Autopsie cadavérique. — La taille dépasse cinq pieds six pouces, les cavités sont amples, mais la tête est d'une petitesse remarquable.

Les os du crâne sont friables et faciles à briser; toute la lame externe de la dure-mère reste attachée par lambeaux à la voûte crânienne lorsqu'on cherche à mettre l'encéphale à découvert.

La pie mère cérébrale est exempte d'infiltration séreuse; la plupart des conduits artériels qui rampent soit à la base, soit sur le parcours des scissures du cerveau, sont durs, cassants, incrustés d'une matière terreuse jaunâtre.

En examinant avec soin la surface de l'hémisphère cérébral gauche, on découvre dans l'intervalle de deux circonvolutions, vers le milieu de la face supérieure de son lobule moyen, une sorte d'enfoncement de couleur d'argile : le plancher de l'anfractuosité semble représenté dans cet endroit par une plaque pseudo-membraneuse. Une incision ayant été pratiquée sur cette plaque, on met à découvert une vaste poche caverneuse qui tient la place qu'occupe ordinairement le centre ovale de Vieussens, et qui s'avance jusqu'à la surface du ventricule gauche. Une membrane solide, de couleur de rouille, tapisse de toutes parts les parois du

vide que nous cherchons à dépeindre : une certaine quantité d'un liquide trouble est contenue dans cette espèce de kyste, autour duquel l'élément nerveux paraît induré et comme racorni.

Le centre du corps strié gauche est occupé par une sorte de cicatrice noueuse, difficile à entamer, représentant un gros tampon fibreux plutôt que le vide d'une ancienne cavité.

Le lobe gauche du cervelet est creux ; une cavité considérable, à parois celluleuses mal circonscrites, occupe maintenant la place de la substance nerveuse qui devait former le centre de cet hémisphère : les alentours de ce foyer caverneux sont moins durs que ceux qui circonscrivaient la caverne précédemment décrite.

L'hémisphère cérébral droit contient quatre cavités alvéolaires de dimensions moyennes : tous ces anciens foyers morbides se trouvent logés dans l'épaisseur du *centre ovale* et diversement espacés dans la substance blanche ; ils sont revêtus par des kystes de couleur fauve et humectés intérieurement par un liquide trouble.

La protubérance annulaire est occupée dans sa région centrale par une cicatrice de couleur de rouille et dont les mailles laissent entre elles de petits espaces vides.

Les plèvres et les poumons sont à l'état sain.

Le cœur est épais, lourd, hypertrophié à gauche ; les valvules aortiques sont ossifiées.

Les villosités sont comme charbonnées sur toute la première partie des intestins grêles ; les gros intestins sont exempts d'altération.

I. On éprouve toujours quelque surprise lorsqu'on découvre dans l'épaisseur des centres nerveux encéphaliques des cavités kysteuses d'aussi grandes dimensions, aussi nombreuses que celles qui viennent d'être décrites.

II. Sur une femme âgée de soixante-huit ans, M. le professeur Andral trouva dans l'épaisseur du lobe cérébral droit un petit kyste à parois lisses et transparentes, rempli d'une sérosité limpide, sans altération du parenchyme cérébral autour de lui ; un second kyste séreux exactement semblable au précédent existait dans l'autre hémisphère cérébral au niveau et en dehors de la partie moyenne du corps strié [1].

[1] *Clinique médicale*, tome V, p. 134.

Sur un vieillard âgé de soixante-neuf ans, le même professeur découvrit, à l'union des deux tiers antérieurs avec le tiers postérieur du corps strié gauche, à égale distance à peu près de ses côtés externe, et interne, à huit millimètres au-dessous de sa face supérieure une cavité dans laquelle on aurait pu loger une noisette et qui était remplie de sérosité limpide : une membrane jaunâtre, sans organisation apparente, en tapissait les parois ; autour d'elle la substance cérébrale avait un aspect normal, tant sous le rapport de la couleur que de la consistance; en dehors du corps strié droit, vers le milieu de son épaisseur, il existait une seconde cavité semblable à la précédente, mais double en étendue [1].

M. Andral estime que ces quatre cavités à parois kysteuses avaient dû succéder à d'anciennes hémorrhagies cérébrales, et il n'y a rien dans les détails de ces deux faits qui puisse prouver d'une manière certaine qu'il en a été autrement.

III. Mais il n'est plus permis de soutenir aujourd'hui, comme on se croyait fondé à le faire et comme on ne manquait jamais de le faire autrefois, que toutes les cavités revêtues d'espèces de membranes capsulaires qu'on rencontre au sein des hémisphères cérébraux ont été toujours et nécessairement occupées dans le principe par des caillots sanguins.

Nous avons fait voir qu'il n'avait jamais dû exister de caillots sanguins à la surface des lobes cérébraux sur les paralytiques dont il est parlé dans celles de nos observations qui portent les numéros 183, 184 et 185.

L'inflammation n'en avait pas moins donné lieu chez eux tous à des érosions considérables en détruisant localement et avec lenteur la substance cérébrale de ces paralytiques : toutefois, grâce à la coagulation de l'élément fibrineux et à sa conversion en tissu cellulaire, ces espèces d'*entonnoirs* ou d'ulcérations superficielles avaient fini par se recouvrir d'une véritable couche pseudo-membraneuse ou par se cicatriser totalement.

IV. Or, ainsi que plusieurs pathologistes n'ont pas manqué de le faire remarquer, les cavités kysteuses qu'on trouve incluses dans la profondeur de la substance encéphalique peuvent être considérées comme des ulcérations caverneuses closes de toutes parts, et

[1] Andral, *ibidem*, page 136.

rien ne peut s'opposer à ce que ces espaces vides ne se soient formés par un mécanisme analogue à celui qui a présidé à la formation des érosions superficielles auxquelles nous venons de les comparer tout à l'heure. Donc, si elles succèdent souvent à des hémorrhagies locales *avec caillot*, elles peuvent succéder aussi à des encéphalites locales avec simple infiltration de blastème fibrineux, et on ne peut plus dire, lorsque le foyer morbide n'est plus représenté que par une sorte de poche vide, s'il a été occupé dans le principe par un caillot plutôt que par une infiltration plastique, ou par une infiltration plutôt que par un caillot.

V. On était persuadé à une certaine époque que la parfaite transparence des fausses membranes qui marquent la circonscription des foyers creux qui nous occupent maintenant devait exclure l'idée que ces foyers avaient dû contenir autrefois des caillots sanguins, tandis que la coloration *jaune fauve* ou *orangée* de ces espèces de capsules devait indiquer, croyait-on, qu'elles avaient dû contenir des dépôts de sang. Mais ces deux croyances sont également dénuées de fondement. Il est sûr qu'à la longue l'absorption peut faire disparaître toute l'hématosine qui a été fournie par une hémorrhagie avec caillot. D'un autre côté, l'extravasation avec simple infiltration plastique entraîne souvent hors des capillaires une quantité d'hématosine assez considérable pour faire prendre au tissu cellulaire et aux fausses membranes de nouvelle formation une teinte de rouille incontestable : on ne peut donc rien inférer du défaut de coloration ou de la prédominance des teintes bistrées ni contre l'existence d'un ancien caillot ni en faveur de l'existence antérieure d'un pareil produit. On ne doit pas oublier d'ailleurs que la couleur des cicatrices auxquelles nous faisons maintenant allusion est due à la teinte des produits granuleux et des matières cristallines qui sont venus les incruster, et qui n'est pas moins accidentée dans les encéphalites locales chroniques sans caillot que dans les encéphalites avec caillot ; il faut donc bien se résoudre à abandonner les arguments qu'on croyait devoir invoquer anciennement pour faire reconnaître d'une manière sûre les anciens foyers d'hémorrhagie cérébrale.

VI. On sent très-bien que des brides filamenteuses, que de la sérosité, des globules sanguins altérés, des granules moléculaires, des cellules granulées éparses, peuvent se rencontrer tout aussi

bien au sein d'un kyste né d'un simple blastème d'infiltration fibrineuse qu'au centre d'une ancienne caverne hémorrhagique : il n'y a donc réellement que l'accumulation d'un énorme tas de globules sanguins encore mélangés avec des restes de tampons fibrineux amorphes qui puisse nous obliger à croire qu'un ancien foyer inflammatoire a dû contenir dans le principe de volumineux caillots de sang.

VII. Il faut inférer de ce qui vient d'être dit que les centres nerveux encéphaliques de M. Michel avaient dû être occupés pendant un laps de temps considérable par des foyers inflammatoires; que ces foyers avaient envahi au moins huit régions distinctes; que ces régions avaient pu contenir comme ne pas contenir, pendant les diverses périodes de ces phlegmasies, des caillots sanguins de diverses formes; que les espaces enflammés avaient fini, au demeurant, par se débarrasser de leurs produits morbides et par être convertis en autant de véritables cicatrices, soit caverneuses, soit fibreuses.

VIII. Le hasard ayant fait que les foyers inflammatoires locaux fussent répartis chez ce paralytique dans les deux côtés du cerveau, que la paralysie fût à peu près égale chez lui à droite et à gauche, et l'inflammation ayant nécessairement persisté dans ce cas pendant plusieurs années, on avait cru que M. Michel pouvait être affecté d'une périencéphalite chronique; l'âge avancé de M. Michel parlait plutôt en faveur de l'existence d'un certain nombre d'encéphalites profondes, mais il est impossible dans les faits de ce genre d'asseoir un diagnostic solide.

CENT QUATRE-VINGT-SIXIÈME OBSERVATION. — A quarante-quatre ans, hémiplégie subite à droite, précédée d'une perte de connaissance; persistance de la paralysie avec oblitération complète de l'intelligence et gêne de la prononciation pendant plusieurs mois; au bout de quelque temps, rétablissement des facultés mentales et amélioration dans l'état du mouvement; nouvelle perte de connaissance. Au bout de deux ans, idées délirantes, gêne plus marquée de la parole; mort dans une troisième attaque qui se déclare six mois après la folie; symptômes de contracture interrompus par des secousses convulsives des quatre membres pendant les derniers jours de la vie. — Deux enfoncements caverneux tapissés par des membranes celluleuses accidentelles existent dans la profondeur du lobe cérébral gauche; une troisième caverne également revêtue d'une membrane accidentelle se voit dans le lobule postérieur du côté droit. État de ramollissement complet de la cloison transparente.

M. George, dit Joseph, âgé de quarante-six ans, né en Suisse, marié et père de deux enfants, a reçu une éducation première à

peu près complète : il remplit à Paris les fonctions d'instituteur primaire ; on croit qu'il n'existe pas d'aliénés dans sa parenté.

Doué d'une taille élevée, d'une constitution robuste, d'un tempérament sanguin, il a toujours été vif, susceptible, disposé aux emportements et à la colère : on ignore s'il s'est livré autrefois à quelques excès.

Depuis près de onze ans, il se plaignait presque tous les mois de douleurs dont le point de départ semblait être dans les articulations tibio-tarsiennes et qui de là s'élevaient en remontant dans la direction des jambes pour s'arrêter aux cuisses. Parfois il survenait aussi de la rougeur aux téguments, mais les parties douloureuses n'offraient jamais de tuméfaction.

A quarante-quatre ans, M. George, s'étant rendu dans un établissement de bains, deux heures après son repas de midi, se fit préparer un bain tiède. Il se sentait très-bien en entrant dans cette maison, mais au moment où il soulevait sa jambe droite pour la plonger dans le liquide qui remplissait la baignore, il se sentit dans l'impossibilité d'articuler un seul mot. Il se hâta de remettre sur lui ses vêtements et sortit sans perdre de temps pour revenir à pied à son domicile. A peine avait-il parcouru dans la rue quelques centaines de mètres, qu'il tomba à la renverse sur le pavé, immobile et privé de toute espèce de connaissance.

Au bout de quelques minutes, il est rapporté à son habitation, où l'on constate l'impossibilité où il est de parler et de se servir des membres du côté droit. Il pousse des cris aigus, mais sans parvenir à se faire comprendre. Un médecin pratique deux saignées presque coup sur coup, fait appliquer ensuite des sangsues vers la région mastoïdienne, des cataplasmes révulsifs aux pieds ; mais l'hémiplégie est loin de se dissiper.

M. George continue à se soigner pendant deux mois sans éprouver de changement bien notable ; il est frappé d'une sorte de nullité intellectuelle et semble paralysé de l'intelligence comme il l'est du mouvement. Il parvient pourtant vers le troisième mois à articuler quelques sons et à prononcer tant bien que mal un certain nombre de mots.

Dans le cours du sixième mois, il s'exprime un peu moins mal; il peut se soutenir sur le côté droit et même marcher en labourant

le sol avec le pied droit. Il imprime des mouvements au bras droit, mais la main est maintenue dans la pronation et le bras reste habituellement fléchi. Les membres du côté gauche semblent exempts de paralysie.

L'état mental s'est amélioré : M. George est calme et assez confiant dans ses moyens pour entreprendre de donner de nouveau des leçons à ses écoliers.

Dix-huit mois s'écoulent sans accidents ; l'hémiplégie persiste d'une manière très-marquée, mais la santé générale est parfaite. De temps à autre, on a soin d'appliquer un certain nombre de sangsues à l'anus.

Au commencement de la deuxième année, à partir de la manifestation de la paralysie, M. George est encore renversé tout d'un coup par une sorte de coup de sang. Il revient à lui presque tout de suite ; la paralysie des membres n'a pas fait de progrès, mais la gêne de la prononciation a augmenté et il donne des signes non équivoques d'aliénation mentale.

Plusieurs heures après ce dernier accident, il est en proie à une violente exaltation qui se manifeste par des cris, par des chants, par l'exubérance des idées, qui sont en général déraisonnables et qui roulent principalement sur des sujets ambitieux. Il se trouve au comble de la joie et n'a plus, dit-il, aucun désir à former.

Cet état d'aliénation mentale durait depuis environ six mois lorsqu'une troisième perte de connaissance fit craindre pour les jours du malade. M. George a été renversé pour cette fois encore de toute sa hauteur ; on s'est hâté de le déshabiller et de le placer dans son lit, mais les soins qu'on lui administre ne font pas disparaître le coma.

Il ne paraît pas entendre ; son bras droit est fixé contre le tronc et rétracté ; la figure est turgescente, les yeux sont tournés en haut et à droite ; embarras de la respiration, dépression du pouls. (On applique des sangsues à l'anus et ensuite des irritants aux mollets.)

Le lendemain de l'attaque, il semble mieux au matin ; il sort de la somnolence pour pousser des cris perçants ; il donne des signes de sensibilité à la peau lorsqu'on le pince : les carotides battent avec force, ce qui porte à recourir à deux nouvelles applications de sangsues et à appliquer des vésicatoires Les accidents sont loin

de s'arrêter; la tête ne tarde pas à se rétracter dans la direction de l'épaule gauche; des mouvements convulsifs se remarquent dans les quatre membres, et le bras rétracté est secoué comme celui du côté opposé. Fréquence du pouls, ronflement pendant l'inspiration. La mort a lieu avant la fin de ce second jour.

AUTOPSIE CADAVÉRIQUE. — Le crâne se brise sans difficulté; la dure-mère est saine, l'arachnoïde ne s'éloigne point de l'état normal; la pie-mère n'est ni rouge ni épaissie.

Les deux hémisphères cérébraux sont incisés avec soin et par tranches très-minces jusqu'à la cavité des ventricules latéraux; on ne découvre aucun vestige d'altération locale dans l'épaisseur des deux centres ovales, mais on note un aspect pointillé tenant à un excès d'injection dans les différentes couches de la substance grise corticale qui correspond à la région supérieure de chaque lobe.

On aperçoit à gauche, entre la couche optique et le corps strié, une très-petite solution de continuité; en pratiquant une incision sur cet emplacement, on met à découvert un espace caverneux irrégulier qui s'enfonce profondément derrière le corps strié et qui est jugé assez large pour loger une noix de grosseur ordinaire; cette cavité est revêtue par une production celluleuse et entièrement vide: la substance nerveuse qui forme ses contours et qui sert de support à la fausse membrane dont on vient de parler n'est ni rouge ni ramollie.

Il existe en arrière, à droite comme à gauche, dans l'épaisseur de chaque lobule cérébral postérieur, deux toiles celluleuses épaisses, adhérentes de toutes parts à une couche de substance nerveuse tirant sur la couleur de la rouille, mais nullement disgrégée; ces productions circonscrivent des espaces primitivement caverneux, mais maintenant presque oblitérés.

La cloison transparente est affectée de ramollissement et complétement diffluente.

La pie-mère cérébelleuse est rouge et injectée; les deux substances du cervelet participent à cet excès d'injection et de rougeur.

La protubérance annulaire est à l'état sain. Les organes situés dans la poitrine sont parfaitement sains, ainsi que les viscères abdominaux.

I. Les arguments que nous avons invoqués pour établir que les nombreuses cavités qui s'étaient formées dans les centres nerveux intra-crâniens de M. Michel (pages 609, 611) avaient dû correspondre à autant de foyers d'encéphalite locale chronique, avec ou sans caillot sanguin, pourraient être mis en avant de nouveau pour prouver que les trois cavités qui ont été rencontrées dans le cerveau de M. George avaient dû succéder ou à des hémorrhagies locales ou à des encéphalites sans caillot.

II. On n'aurait pas manqué de soutenir autrefois que ces anciens centres d'altérations avaient dû être occupés primitivement par des caillots. La manière brusque dont l'hémiplégie s'était déclarée lorsque M. George ressentit pour la première fois les atteintes de la paralysie aurait d'abord offert un argument en faveur de cette manière de voir; on se serait appuyé ensuite sur cette autre considération que le rétablissement de l'intelligence et des mouvements volontaires s'était effectué plus tard d'une manière graduelle et lentement progressive; mais l'encéphalite sans caillot peut produire aussi l'hémiplégie d'une manière brusque, elle peut se cicatriser d'une manière lente et progressive : les arguments que nous venons de citer n'ont donc plus la même valeur que par le passé.

III. M. George a succombé à un état inflammatoire du septum ventriculaire, car cette partie de son cerveau a été trouvée convertie en une sorte de *détritus*, et les phénomènes fonctionnels qui avaient précédé sa mort avaient annoncé qu'il devait se former dans ce moment un travail morbide nouveau et des plus graves vers l'encéphale : néanmoins on n'a pas trouvé de caillot sanguin au centre de ce dernier foyer inflammatoire, et il serait également possible que les dépôts sanguins eussent de même fait défaut au sein des *trois anciens foyers*, lorsque l'inflammation a commencé à s'y localiser; mais rien ne force à croire non plus que les choses se soient positivement passées de cette dernière manière, tandis qu'il est positif que tous ces milieux ont été occupés anciennement par des encéphalites ou avec caillot ou avec simple blastème fibrineux.

IV. La *cicatrice caverneuse* qui a été rencontrée dans ce cas dans l'épaisseur du lobule postérieur droit n'avait porté aucune atteinte appréciable aux mouvements du *côté gauche;* il est vraisemblable cependant qu'elle avait dû se former sur un emplacement qui avait

dû commencer à s'enflammer ou à se pénétrer de sang coagulé pendant l'attaque à forme apoplectique qui avait précédé la mort de six mois, car elle était ancienne et presque entièrement consolidée.

V. La première attaque d'encéphalite avait entraîné une sorte d'impuissance momentanée des facultés de l'intelligence; la seconde avait été suivie d'une véritable aliénation mentale avec prédominance d'idées ambitieuses; la troisième avait donné lieu à des alternatives de somnolence et d'exaltation. Les fonctions intellectuelles avaient donc participé d'une manière très-marquée, mais différente, dans chacune de ces *attaques*, aux lésions des agents musculaires, lésions qui avaient présenté aussi des différences remarquables.

VI. Le traitement antiphlogistique, auquel on avait eu recours dès l'invasion de la première *attaque*, avait dû favoriser la cicatrisation des premiers foyers d'encéphalite. Il fut encore mis en usage pendant toute la durée de la dernière attaque comateuse, mais il ne put arrêter la désorganisation des milieux enflammés et les conséquences qui en furent la suite : ce mode de traitement demande a être appliqué avec autant de promptitude que de vigueur dans tous les cas de cette nature.

CENT QUATRE-VINGT-SEPTIÈME OBSERVATION. — Aliénation mentale ancienne; à cinquante et un ans, fourmillement, sensation de pesanteur, paralysie et contracture du bras gauche, puis paralysie de la jambe correspondante; disparition graduelle et incomplète de ces phénomènes; mort subite au bout de six ans. Sorte de cavité fistuleuse garnie d'une membrane vasculaire dans le voisinage du corps strié droit, induration locale dans le lobule antérieur droit, oblitération de la glotte par le bol alimentaire.

M. Charles, âgé de cinquante-sept ans, est né à Paris, où son père exerçait la profession d'avocat. Il a reçu l'éducation la plus soignée et a été nommé de bonne heure capitaine dans le génie; mais, désireux de se pousser aux grades les plus élevés, il n'en a travaillé qu'avec plus d'ardeur; déjà son frère aîné, qui servait aussi avec distinction dans l'armée, était devenu aliéné.

Vers l'âge de trente-deux ans, alors qu'on avait déjà cru remarquer qu'il devenait lui-même beaucoup plus exigeant qu'à l'ordinaire envers ses camarades, auxquels il n'avait jamais donné jusque-là que des preuves d'affection et de bienveillance, il s'est laissé aller devant tout le monde à un mouvement d'emportement en-

vers son colonel, et son nom a été supprimé, par ordre supérieur, des contrôles de l'armée.

Blessé dans son amour-propre, dans ses intérêts, dans ses vues ambitieuses, il se rend à Paris, où il se remue, fait des démarches, s'agite pendant près d'un mois pour pallier le coup qui vient de le frapper, mais sans rien obtenir; sur ces entrefaites, il est pris d'un violent accès de manie et conduit à Charenton.

A peine y était-il entré qu'il recouvra pendant quelques instants toute la lucidité de son esprit et qu'il put se rendre compte des événements qui avaient contribué à le faire enfermer. Mais bientôt l'exaltation reparut avec une très-grande intensité, et il recommença à déblatérer avec plus d'amertume que jamais contre ses anciens chefs.

A la suite d'un traitement très-actif et dans un moment où on le croyait sur les limites de la convalescence, il profita de la liberté qui lui fut accordée de se promener dans les jardins pour en escalader les murailles, et il s'évada. Le lendemain, il fut arrêté mourant de faim, excédé de fatigue, et réintégré dans l'établissement. L'usage prolongé des bains frais et des boissons émétisées, qui avait paru contribuer à le calmer pendant la première période de sa maladie, ne produisit plus aucun effet favorable, et son état d'aliénation mentale fut déclaré définitivement incurable.

A cinquante ans, il est redevenu sociable et même affectueux; il est loin de se plaindre du long séjour qu'il est contraint de faire à Charenton et il cherche à y passer son temps d'une manière agréable. Il prend le plus grand soin de sa toilette, fréquente assidûment le billard, la salle de lecture, et n'est plus assiégé par aucune idée déraisonnable. Son sommeil est bon; il a pris de l'embonpoint et n'accuse jamais aucun malaise.

A cinquante et un ans, le 2 octobre 1826, une heure avant le moment du lever, il se met à pousser des cris de détresse et réveille tout le monde autour de lui. Lorsqu'on l'interroge pour savoir les motifs qui le portent à crier, il répond qu'il se sent très-mal, que son bras gauche est le siége d'une pesanteur et de fourmillements extraordinaires; que sa main gauche est comme engourdie.

Après un examen de quelques secondes, il m'est facile de constater que ce bras vient d'être frappé d'immobilité; un commen-

cement de contracture s'y est déjà déclaré, mais la sensibilité tactile n'y est pas éteinte. La jambe correspondante peut se déplacer; le côté droit jouit de toute sa mobilité habituelle.

La prononciation est très-embarrassée, la langue se porte à gauche en sortant de la bouche.

La peau est chaude, le pouls très-accéléré, l'intelligence ne me paraît pas plus affaiblie que les jours précédents. (Saignée de trois palettes, application de quinze sangsues au cou, usage des boissons acidulées.)

Le lendemain, même ensemble de symptômes; la prononciation est à peu près impossible; les mouvements de la jambe gauche sont visiblement affaiblis. Rougeur de la face, fréquence du pouls, disparition des fourmillements du bras paralysé, dont les conditions sont, à part cela, les mêmes que la veille. Rectitude des facultés intellectuelles et du jugement.

Au bout d'un mois, on remarque une liberté assez étendue dans les mouvements de la jambe gauche; l'état général s'est amélioré; on accorde une alimentation plus abondante à M. Charles.

Au bout d'un an, il déplace facilement sa jambe gauche lorsqu'il est couché sur un plan horizontal, mais il ne peut pas encore marcher. Il peut porter le bras à la tête par un mouvement de totalité, mais ce bras ne peut servir à aucun usage. Le malade est levé chaque jour et passe plusieurs heures sur un fauteuil; il a le teint frais, mange avec appétit et paraît jouir d'une santé générale florissante.

Dans le cours de sa cinquante-septième année, six ans après la manifestation de la paralysie, il s'asphyxie en prenant son repas. Il était parvenu à se servir de sa jambe gauche pour marcher, mais son corps inclinait sur ce côté, son épaule était abaissée et son bras à peu près impotent. Il reçut des secours prompts; on parvint à retirer de la cavité buccale une partie des aliments qui oblitéraient l'entrée des voies aériennes, mais la respiration demeura anéantie.

Autopsie cadavérique. — Embonpoint énorme, teintes violacées tout à fait cadavériques qui commencent à la face et descendent ensuite du côté de la poitrine et du dos sous l'aspect de vergetures.

Épaisseur moyenne des os du crâne, injection de la surface de

la dure-mère à l'extérieur, légère couche de sérosité teinte de sang dans la double cavité de l'arachnoïde.

Injection très-vive des capillaires qui entrent dans la composition de la pie-mère et état terreux de la plupart des tubes artériels d'un calibre moyen qui rampent à la périphérie des deux lobes cérébraux.

La pie-mère n'adhère point aux circonvolutions cérébrales, dont la substance corticale reflète partout une légère teinte rosée; cette substance est en outre pointillée de rouge dans la substance grise qui correspond aux lobules postérieurs.

Il existe à droite, au centre du lobule cérébral antérieur, une cicatrice fibro-celluleuse dure et résistante qui est comme enchâssée dans l'épaisseur de l'élément nerveux.

On découvre entre la couche optique droite et le corps strié une sorte de sinuosité profonde serpentant surtout en dehors du corps strié et dont la cavité est remplie plutôt que tapissée par une pseudomorphe à structure celluleuse, dont la trame est sillonnée de nombreux filaments vasculaires; cette production est comme soudée avec la substance cérébrale avec laquelle elle se trouve en contact et qui est exempte de ramollissement.

L'hémisphère cérébral gauche ne présente aucun vestige de cavité ou de cicatrice pleine.

La substance grise superficielle du cervelet est plus injectée et plus colorée encore que celle du cerveau.

Les grosses veines du canal rachidien sont turgescentes et remplies de sang bleuâtre; le prolongement rachidien n'offre point de traces de coloration ou de ramollissement.

Il existe dans le pharynx et dans la partie supérieure du conduit œsophagien un morceau de viande de bœuf dont les fibres, mal divisées par la mastication, ont pu se séparer les unes des autres et pénétrer sous la forme d'un gros faisceau jusque dans la cavité du larynx et entraîner l'asphyxie, mais les voies aériennes sont partout ailleurs dans leurs conditions normales.

Le volume du cœur est considérable, les parois du ventricule gauche et les piliers intérieurs de ce ventricule offrent une épaisseur énorme. Les valvules aortiques ne sont point ossifiées.

Tous les viscères abdominaux sont surchargés de tissu adipeux et de graisse; ils sont du reste dans l'état le plus normal.

I. Cet ancien officier s'est asphyxié et est mort subitement tandis qu'il prenait son repas de midi ; il y avait alors six ans environ qu'il avait été atteint d'hémiplégie *à gauche*, et cette hémiplégie avait été attribuée à l'influence d'une hémorrhagie cérébrale.

II. On a rencontré, d'une part, au sein du lobule antérieur droit, un espace résistant qui a paru correspondre à une ancienne cicatrice. On a découvert, d'un autre côté, au-dessous du corps *strié droit*, en tirant vers la couche optique, une sorte de lacune fistuleuse très-allongée, comblée en partie par de la cellulosité, et dont les parois, revêtues par une membrane de nouvelle formation, étaient sillonnées par de nombreuses arborisations vasculaires ; le tissu du cerveau semblait à peu près sain dans le voisinage de cette espèce de caverne : rien ne s'oppose, cela est évident, à ce que ces deux emplacements ne puissent être considérés comme d'anciens foyers d'encéphalite avec caillot.

III. Les symptômes notés dans l'observation de M. Charles se sont présentés de la manière suivante : un matin il avait ressenti un poids considérable et une sensation de fourmillement dans son bras gauche. Au moment où on arrivait pour lui apporter du secours, on s'est aperçu que la parole était très-gênée, que sa langue était déviée à gauche et que son bras gauche était immobile et contracturé. Les jours suivants, la fièvre s'est déclarée et la jambe gauche a paru atteinte à son tour de paralysie. La sensation du bras gauche a bientôt cessé, et au bout d'un mois de traitement l'hémiplégie a été en diminuant. Enfin, au bout d'un an, M. Charles pouvait marcher, quoique avec peine, et jamais il n'a pu récupérer la faculté de se servir de son bras gauche.

IV. On peut trouver d'excellentes raisons pour soutenir que cette peinture peut convenir également à un foyer hémorrhagique, soit au moment où il vient de se former, soit pendant sa période de résolution ; mais d'autres trouveront que ces accidents conviendraient bien mieux à un *ramollissement* cérébral ; d'autres penseront qu'ils ont eu pour cause un *ramollissement* suivi d'*hémorrhagie* : nous avons déjà fait voir qu'on attachait trop d'importance à deviner si ces *cicatrices* avaient dû succéder à des encéphalites avec caillot ou à des encéphalites avec simple extravasation de plasma ; nous nous bornons donc à affirmer qu'elles avaient dû prendre naissance dans des milieux affectés d'inflammation chronique.

V. Les mouvements de contraction qui doivent pousser le bol alimentaire directement dans la cavité de l'œsophage ne s'exécutent pas toujours avec assez de précision sur les malades qui ont eu des encéphalites, ainsi que sur ceux qui en sont encore atteints, pour qu'on puisse espérer de toujours pouvoir parer chez eux au danger d'une mort instantanée; mais ce genre d'accident, qui tient aussi à ce que l'épiglotte des paralytiques fonctionne souvent très-mal, est bien plus fréquent dans la dernière période de la périencéphalite chronique diffuse que dans les encéphalites locales.

CENT QUATRE-VINGT-HUITIÈME OBSERVATION. — Commencement d'hémiplégie à gauche, compliqué de fourmillement et d'engourdissement dans les membres affectés de paralysie. D'abord apparence de mieux suivi d'une recrudescence, puis augmentation définitive de l'hémiplégie avec apparition d'un commencement de paralysie à droite. État stationnaire pendant à peu près deux ans. État aigu suivi de mort. — Plusieurs cicatrices dans chaque lobe du cerveau; des foyers dans le pédoncule droit du cervelet, dans la moitié droite de la protubérance et de la moelle allongée.

M. Vincent, âgé de cinquante ans, domestique, non marié, est doué d'un caractère doux, d'une intelligence moyenne et d'une force musculaire plus qu'ordinaire. Il n'est presque jamais indisposé et se trouve heureux dans sa modeste position : ses habitudes sont celles d'un homme sobre, laborieux, très-attaché à ses maîtres et à son service.

Le 20 janvier 1826, au matin, il jouissait encore de la plénitude de la santé, lorsqu'il sentit tout à coup sa langue s'embarrasser. Le bras et la jambe, du côté *gauche*, devinrent en même temps le siége d'une pesanteur et d'un engourdissement très-incommodes; la peau est exempte de chaleur, le pouls n'est pas accéléré et c'est à peine si la physionomie est altérée. (Deux saignées du bras en vingt-quatre heures, tisane délayante, diète.)

25 janvier 1826. — La prononciation est plus libre que le 20; la jambe et le bras gauche, dont les mouvements sont sensiblement gênés, sont le siége de fourmillements, de pesanteur et d'engourdissement; ce malade pleure à chaque instant en s'apitoyant sur son sort; il n'a ni fièvre ni chaleur à la peau; l'aspect de la langue est naturel.

Du 7 au 11 février 1826. — La position de ce malade, qui tendait à s'améliorer, s'est aggravée d'une manière sensible depuis le 7. La prononciation est tellement embrouillée, que l'articulation

des mots est à peu près impossible; le bras gauche est douloureux, traversé par des fourmillements, très-lourd; Vincent pleure souvent; il dit qu'il éprouve une sensation analogue à celle qu'il éprouverait si sa jambe gauche était chargée depuis le genou jusqu'aux orteils d'une lourde botte de plomb. Toutes ces parties sont du reste sensibles au contact de la main. Vincent est levé, mais il marche avec peine. Point de symptômes généraux, point de changement dans l'aspect de la langue. (Usage des purgatifs.)

10 mars 1826. — État stationnaire depuis plusieurs jours. Les mouvements du côté gauche sont plus faciles, les sensations maladives y sont devenues plus rares; Vincent marche et prend de la nourriture.

10 mars au soir. — Chaleur intense dans le côté gauche de la tête, crainte d'une rechute. (Application de sangsues au cou suivie d'un vaste érysipèle de la face.) Cette phlegmasie se termine assez promptement par résolution et la paralysie ne fait quant à présent aucun progrès.

Avril, mai, juin, juillet 1826. — Affaiblissement de la mémoire, oblitération successive des principales facultés intellectuelles et morales; pusillanimité, hémiplégie complète à gauche, envahissement marqué de la *jambe droite* par la paralysie, bras *droit affaibli*, prononciation obscure, progression lente et mal assurée, santé générale parfaite.

Septembre 1826. — Même état, seulement la démence est complète, l'urine et les matières fécales s'échappent de temps à autre de leurs réservoirs à l'insu du malade.

Cours de 1827 et de 1828. — Même état, seulement la faiblesse des mouvements est générale, bien que plus marquée à gauche.

22 septembre 1829. — Embonpoint notable, continuation de la démence. Vincent marche en s'appuyant sur un bâton. Le bras droit est moins affaibli que le gauche; la jambe droite laboure le sol lorsque le malade change de place; la jambe gauche est encore plus lourde que l'autre. Le bras gauche peut encore être porté jusqu'à la tête, la bouche incline à gauche pendant le repos, elle est tirée à droite pendant la phonation, prononciation obscure, déglutition des liquides difficile, sphincters affaiblis, pupilles très-contractées, vue trouble, ouïe dure, pouls lent, point de dérangement vers les organes digestifs.

23 février 1829.— Indisposition subite pendant une courte promenade. Le soir, assoupissement, rougeur de la face, accélération du pouls, sensation de douleur à la tête; on pratique une saignée. (Cataplasmes sinapisés, boisson émétisée.)

25 février. — Démence qui fait qu'on ne peut point obtenir de réponses sûres de ce malade; pouls accéléré et petit, embarras dans la respiration. Le soir, la langue est rouge et fendillée, le décubitus a lieu sur le dos, la déglutition est très-difficile. (Application réitérée de révulsifs aux mollets.)

26 février. — Figure moins abattue, pouls moins déprimé. La sensibilité est conservée partout; tous les membres peuvent être déplacés, bien que péniblement, sous l'influence de la volonté.

27 février. — Chaleur et sueur à la peau, fréquence du pouls, altération de la physionomie, diminution des forces, accablement. Il semble que le côté gauche du corps soit frappé d'une complète immobilité, mais le résultat des explorations laisse quelque doute dans l'esprit des assistants.

28 février.— Quelques réponses vagues, cris plaintifs lorsqu'on le soulève pour lui donner à boire, figure rouge, sueur, état fébrile, apparence d'hémiplégie à gauche.

1er mars 1829. — Point de changement depuis le 28, mais la respiration est de plus en plus difficile; assoupissement habituel, quelques mouvements à droite, hémiplégie à gauche, globes des yeux dirigés en haut, langue rouge, fièvre, face animée, couverte de sueur.

3 mars 1829. — Agonie. Il imprime jusqu'à la fin des mouvements restreints au bras droit et à la jambe droite. Il ne déplace point les membres gauches. Il conserve toujours un reste de sensibilité et de connaissance. La mort s'effectue dans l'après-midi.

Autopsie cadavérique. — La tête est bien développée, l'épaisseur des os du crâne n'offre rien d'extraordinaire, la dure-mère est à l'état normal.

La pie-mère est le siége d'une légère infiltration séreuse; la quantité de liquide qui s'échappe de son réseau celluleux, lorsqu'on procède à son enlèvement, est évaluée à soixante grammes environ; elle n'adhère point aux circonvolutions encéphaliques.

Sur toute l'étendue de l'hémisphère droit, les circonvolutions paraissent fermes, grisâtres, exemptes d'injection.

Les coupes qu'on pratique dans l'épaisseur de ce lobe mettent à découvert la substance grise, qui est à peine pointillée de rouge sur quelques places et généralement saine du reste.

En dehors de la couche optique droite, la substance blanche est dure, résistante, luisante et mélangée à un tissu de cicatrices serré dans sa structure, sans apparence de teinte ocreuse. En dehors du corps strié droit, on découvre un certain nombre de petites cavités anciennes remplies par des brides filamenteuses telles qu'il s'en forme dans les foyers inflammatoires dont l'existence remonte à une date très-éloignée. Du reste, la couche optique et le corps strié ont été complétement épargnés par la maladie.

L'hémisphère cérébelleux droit est parfaitement sain ainsi que la membrane qui le recouvre.

La moitié droite de la protubérance annulaire est le siége d'une petite caverne qui se prolonge dans le pédoncule cérébelleux et dans la moitié de la moelle allongée du côté droit. La paroi interne de cet espace fistuleux est recouverte par une trame celluleuse de couleur de rouille et très-dense. La substance nerveuse adjacente est en même temps indurée.

Toute la moitié droite de la moelle spinale est à l'état le plus normal.

L'hémisphère gauche du cerveau offre dans la substance corticale les mêmes nuances pointillées que le lobe droit. Il paraît sain jusque dans le voisinage de la couche optique où l'on retrouve des cicatrices luisantes analogues à celles dont nous avons donné tout à l'heure la description. Il n'existe point de traces de cicatrices en dehors du corps strié gauche, mais ce renflement contient dans son épaisseur plusieurs petits espaces vides, à parois grisâtres et indurées qui semblent marquer la place d'anciens foyers inflammatoires.

La moitié gauche du cervelet, la moitié gauche de la protubérance annulaire, de la moelle allongée et de tout le prolongement rachidien n'offrent aucune particularité.

Le corps calleux, la cloison ventriculaire, la voûte à trois piliers, les pédoncules du cerveau se laissent facilement disséquer et ne s'éloignent aucunement des conditions normales.

Ce n'est qu'avec peine qu'on parvient à extraire le poumon gauche de la poitrine; des brides pseudo-membraneuses courtes et serrées s'opposent à cette extraction.

Tout ce poumon est comme enveloppé dans une sorte de kyste épais de dix millimètres, formé par une fausse membrane; ce produit accidentel adhère fortement à la plèvre pulmonaire. Cette plèvre et la face interne de la poche qui lui est superposée sont d'un rouge intense.

Le parenchyme du poumon gauche est mou, violacé, facile à pénétrer avec le doigt; il a subi un degré de congestion et d'inflammation très-prononcé.

Il existe quelques brides filamenteuses entre la plèvre costale droite et la plèvre pulmonaire correspondante.

Le poumon droit est rouge et congestionné, mais il n'est point passé encore à l'état d'hépatisation.

Les bronches, à droite comme à gauche, sont généralement boursouflées et recouvertes par un liquide épais d'apparence muqueuse et filante.

Le cœur est ample, peu consistant, mais il n'est point passé à l'état d'hypertrophie.

L'aorte est saine, sa cavité est oblitérée en partie par des tampons fibrineux grisâtres et qui se prolongent jusque dans les cavités du cœur.

L'estomac est vaste, distendu par de la tisane; sa membrane interne est recouverte par un enduit d'apparence muqueuse et moins consistante que dans l'état sain.

Les portions inférieures du canal alimentaire ne sont le siége d'aucune altération.

Le foie, la rate, les reins, la vessie, le pancréas ne présentent rien d'anormal.

I. Les petites cavités vides, tapissées par un produit de nature cellulaire qui siégeait dans ce cas au sein de la protubérance annulaire en envoyant des prolongements et dans l'intérieur du pédoncule cérébelleux droit et dans le côté droit de la moelle allongée; les petites cavités remplies de brides filamenteuses qui existaient aussi en dehors du corps strié droit, les petits foyers vides à parois grisâtres et indurées qui existaient pareillement au sein du corps strié gauche, ressemblaient tellement par la plupart de leurs caractères anatomiques aux différentes altérations qui ont été passées en revue dans nos précédentes observations, qu'il serait

impossible de se refuser à leur assigner le même mode de formation et d'en nier l'origine inflammatoire; mais il est hors de doute aussi que des caillots sanguins auraient pu avoir existé à une époque donnée au sein de chacun de ces anciens foyers inflammatoires.

II. La substance nerveuse, loin de paraître ramollie dans le voisinage de toutes ces petites excavations, s'y montrait au contraire ferme et même résistante ; de même on n'apercevait nulle part aucune apparence d'infiltration laiteuse : ces nombreux foyers étaient donc arrivés à la période de cicatrisation celluleuse définitive.

III. On n'a pas manqué de se dire déjà que l'encéphalite avec ou sans caillot qui avait entraîné tout d'abord la paralysie à gauche avait dû, suivant toutes les vraisemblances, avoir fixé son siége dans la moitié droite de la protubérance annulaire sans s'étendre dans le principe du côté des hémisphères cérébraux. Les fonctions du mouvement et la sensibilité avaient été en effet lésées seules dans cette première période de la maladie de M. Vincent, et son intelligence avait encore continué à fonctionner avec sa régularité ordinaire pendant un certain laps de temps : les choses se seraient probablement passées d'une tout autre manière si certains emplacements de la substance cérébrale eussent été envahis dès cette époque par des foyers inflammatoires.

IV. Mais, lorsqu'au bout de deux mois de fluctuation, tantôt en bien, tantôt en mal, on fut à même de noter chez ce paralytique un commencement d'affaiblissement de la mémoire, des symptômes de pusillanimité, d'oblitération des principales facultés mentales, et qu'on commença à noter aussi des symptômes de débilitation dans ses membres droits, on dut inférer de la manifestation de ce nouvel ensemble d'accidents que son cerveau avait cessé d'être dans son état normal et que des lésions devaient prendre naissance dans son hémisphère cérébral gauche : ce fut donc à cette époque vraisemblablement que les petits foyers inflammatoires du corps strié gauche durent commencer à se localiser.

V. On ne manqua pas de remarquer quelques années plus tard que l'*hémiplégie* était bien plus tranchée *à gauche qu'à droite;* cela devait effectivement avoir lieu ainsi, car si l'on compte maintenant les foyers morbides, on arrive à constater qu'ils étaient en bien

plus grand nombre dans la moitié droite de l'encéphale que du côté gauche de sa ligne médiane.

VI. Les sensations spontanées que Vincent ressentait dans tout le côté gauche, le 20 janvier 1826 et le 25 du même mois, étaient comparées par lui à des engourdissements, à de la pesanteur, à du fourmillement; il se plaignait de souffrir dans le bras, il lui semblait que sa jambe était surchargée par une botte de plomb: ces sensations ne se sont point reproduites lorsque plusieurs emplacements de sa substance cérébrale ont été occupés à leur tour par un travail inflammatoire chronique.

VII. L'emploi des saignées générales, des émissions sanguines locales, a été mis en usage dans ce cas, soit au moment de l'invasion des premiers accidents inflammatoires, soit dans les moments où les conditions des centres nerveux encéphaliques semblaient s'aggraver; on a eu recours aussi à l'usage des boissons laxatives; ce traitement a permis à Vincent de prolonger son existence pendant un certain nombre d'années, et finalement tous ses foyers inflammatoires étaient éteints au moment de sa mort. On ne doit donc pas craindre de revenir de temps à autre à l'emploi des saignées dans les cas de ce genre.

ARTICLE III

Résumé des faits rapportés dans le chapitre huitième.

Les observations qui figurent dans ce paragraphe sont au nombre de onze. Les hommes ont fourni dix cas d'encéphalite locale avec caillot arrivée à la période de cicatrisation celluleuse; les femmes, un cas de la même maladie.

Les hommes, envisagés au point de vue de l'âge au moment de la mort, se classent de la manière suivante: de quarante à quarante-cinq ans, un cas; de quarante-cinq à cinquante ans, deux cas; de cinquante à cinquante-cinq ans, un cas; de cinquante-cinq à soixante ans, deux cas; de soixante à soixante-cinq ans, un cas; de soixante-cinq à soixante-dix ans, deux cas, de soixante-quinze à quatre-vingts ans, un cas.

La malade qui appartenait au sexe féminin était âgée de soixante-dix ans dix mois.

En général, la durée moyenne de ces encéphalites n'a pas pu être déterminée et exprimée par des chiffres positifs, par la raison que, dans la plupart des cas, le même malade a éprouvé à différents intervalles plusieurs attaques d'hémorrhagie cérébrale et que son état de souffrance a presque toujours fini par être constitué, en dernier lieu, par une réunion de foyers inflammatoires non contemporains, plutôt que par une réunion de foyers de même date.

On s'assure facilement néanmoins qu'il s'est quelquefois écoulé dix ans, huit ans, six ans, trois ans, deux ans et demi, deux ans, dix-huit mois entre l'époque qui marque la première attaque de paralysie et celle où les malades ont cessé de vivre. Les attaques d'encéphalite ont varié ensuite par leur nombre entre ces deux limites extrêmes.

Les professions des malades n'ont donné lieu à aucune remarque importante. Deux individus appartenaient à la classe des commerçants, trois vivaient dans leurs propriétés ; un capitaine, un invalide, un instituteur, avaient fourni les autres faits d'encéphalite locale avec caillot.

Parmi les causes qui auraient pu exercer une influence sur la manifestation de l'encéphalite, on a noté :

La suppression d'un saignement de nez abondant une fois, la suppression du flux hémorrhoïdal une fois.

Trois malades avaient été sujets à des accès de céphalalgie, deux avaient abusé des liqueurs alcooliques et des plaisirs vénériens, deux étaient placés sous le coup d'influences héréditaires, un malade avait été blessé à la tête, un avait supporté les fatigues, les émotions et les privations de la guerre. Dans quatre cas, la maladie cérébrale ne pouvait être rattachée à l'action d'aucune cause connue.

L'invasion de l'encéphalite locale avec caillot avait été annoncée par la manifestation de symptômes de paralysie dans onze cas. Dans quatre cas, cette paralysie avait affecté les deux côtés du corps et la langue ; dans trois cas, le côté gauche et la langue ; dans deux cas, le côté droit et l'organe de la parole ; dans deux cas, la parole avait été d'abord seule gênée dans son action. Un malade avait eu des attaques à forme épileptique longtemps avant d'être paralysé ; un autre avait eu une attaque de congestion cérébrale passagère.

Dans six cas, le début de la maladie locale avait été signalé par une attaque comateuse; dans deux cas, les malades avaient conservé leur connaissance, en se plaignant d'engourdissement et de pesanteur dans les membres paralysés ; dans deux cas, la langue seule avait paru d'abord gênée ; dans un cas, les quatre membres avaient trahi seulement un commencement de faiblesse.

Les attaques de paralysie s'étaient renouvelées à différents intervalles, deux fois sur quatre des malades, trois fois sur deux autres malades, quatre fois dans un autre cas. Elles avaient porté tantôt sur les membres déjà affaiblis, tantôt sur les membres dont le mouvement avait été jusque-là épargné.

Dans deux cas, la paralysie avait persisté d'une manière constante; dans six cas, elle avait rétrogradé dans l'intervalle des attaques d'apoplexie dont les malades avaient été de nouveau affectés; dans trois cas, elle avait fait des progrès graduels, comparables à ceux de la périencéphalite chronique diffuse.

Les facultés mentales des malades ont été frappées d'impuissance au moment de l'invasion, dans six cas; dans deux cas, il est bientôt survenu un délire actif; dans deux cas, les facultés intellectuelles n'ont été d'abord qu'émoussées.

Dans deux cas, l'intelligence des paralytiques a paru se relever d'une manière sensible dans l'intervalle de la première à la seconde attaque ; dans deux cas, la folie a éclaté lorsque les foyers inflammatoires étaient déjà en voie de cicatrisation.

Tous les malades étaient dans un état profond de démence ou dans le délire au moment où ils ont fini par succomber.

On a trouvé des foyers locaux dans les deux hémisphères cérébraux seulement dans quatre cas;

Dans les deux hémisphères cérébraux et dans le cervelet, dans deux cas;

Dans les deux hémisphères cérébraux, le cervelet et la protubérance annulaire, dans deux cas;

Dans les deux hémisphères cérébraux et la protubérance annulaire, dans deux cas;

Dans le lobe droit du cerveau seulement, une fois;

Dans les cas où les hémisphères cérébraux étaient seuls lésés, on a trouvé à droite cinq foyers dans un cas, cinq dans un autre, un foyer dans trois cas.

On a trouvé à gauche trois foyers dans un cas, deux dans deux cas, plus de vingt petits foyers dans un autre cas.

Lorsque le cerveau et le cervelet étaient lésés simultanément, le nombre des foyers a été de cinq dans un cas, de trois dans l'autre.

Lorsque le cerveau, le cervelet et la protubérance ont été lésés simultanément, le nombre des foyers était de plus de cinq dans un cas, d'un nombre indéterminé dans l'autre.

Dans les cas où le cerveau et la protubérance étaient seuls affectés, le nombre des foyers était de douze dans un cas, de sept dans l'autre.

Les parois de quelques foyers étaient encore ramollies dans trois ou quatre cas. Quelques foyers contenaient du sang en nature dans trois cas.

Dans presque tous les cas, les foyers principaux étaient à l'état de cicatrice celluleuse.

Des analyses microscopiques ont été consignées dans quatre observations. (Voir surtout les observations n°s 178, 185.)

Les fausses membranes et les milieux occupés anciennement par l'inflammation locale ont constamment offert sous la lentille microscopique une structure ou celluleuse ou fibreuse.

Elles contenaient en outre des produits granuleux à grains isolés, de grandes cellules granulées diversement colorées; parfois des cristaux d'hémato-cristalline, parfois de la cholestérine en vitraux, parfois des cellules fibro-plastiques, toujours des globules sanguins altérés.

La substance nerveuse qui confinait aux cicatrices celluleuses contenait parfois elle-même des éléments celluleux; elle contenait en même temps beaucoup de sphères grenues isolées, beaucoup de grandes cellules agminées, beaucoup de globules sanguins libres, quelquefois de rares globules de pus.

L'élément nerveux s'y rencontrait, tantôt isolé, altéré ou non altéré, tantôt mélangé au tissu celluleux de nouvelle formation.

Dans plusieurs cas, les vaisseaux contenus dans les foyers étaient comme criblés, soit de granules, soit de petites cellules grenues.

Les cavités des plèvres contenaient un liquide trouble doué d'une odeur infecte dans un cas. Le poumon droit était hépatisé dans un cas.

Le ventricule gauche était épaissi et très-charnu dans cinq cas, épaissi et chargé de graisse dans deux cas. Il existait des concrétions terreuses à l'origine de l'aorte dans deux cas.

La membrane muqueuse intestinale était injectée dans un cas. La membrane interne des gros intestins épaissie, hypertrophiée et de couleur noirâtre dans un cas.

Le traitement antiphlogistique a été généralement appliqué avec succès pendant les périodes comateuses de l'encéphalite locale avec caillot. Il n'a pas été employé avec moins d'avantage pendant les phases de recrudescence de cette maladie.

On s'est abstenu généralement d'un traitement actif pendant les périodes où la transformation de la fibrine en élément celluleux ou granuleux paraissait s'effectuer d'une manière régulière et graduelle.

ARTICLE IV

Dernier coup d'œil et conclusion sur l'encéphalite locale avec caillot considérée dans le stade non aigu de sa durée.

L'aspect des anciens foyers hémorrhagiques du cerveau était déjà passablement connu de Morgagni, qui n'en rapporte néanmoins qu'un exemple de peu d'importance dans sa troisième lettre (article 6) et quelques autres exemples peu remarquables dans sa seconde lettre (articles 16 et 17 [1]).

Quelques-uns de ces foyers avaient été décrits cependant, dès 1685, et avec une rare supériorité de talent, par J. Conrad Brunner... Ce savant médecin ayant eu occasion d'examiner l'encéphale sur une femme morte d'apoplexie sanguine, et qui avait été soignée par lui cinq ans auparavant pour une hémiplégie du côté gauche, rencontra au sein de l'hémisphère cérébral droit trois anciennes cicatrices à forme caverneuse et un foyer hémorrhagique récent. La première des trois cavités anciennes était assez ample pour contenir une noix de muscade; on apercevait encore un reste de liquide de nature aqueuse dans son intérieur. Elle avait son siége en arrière, au-dessus de la voûte du ventricule latéral droit. La substance nerveuse qui l'entourait réfléchissait une couleur brune orangée et résistait d'une manière marquée au tran-

[1] Morgagni, *De sedibus et causis morborum*, etc., in-4, t. I, p. 31 et 24.

chant du couteau à l'aide duquel on cherchait à la diviser. La seconde cavité était située dans la région latérale de ce même lobe droit ; elle semblait comme tapissée par une membrane de cicatrice difficile à entamer. La troisième caverne avait son siége au-dessous du corps strié droit ; ses parois étaient comme appliquées l'une sur l'autre et comme collées par une matière glutineuse ; il n'était pas difficile cependant de les disjoindre : elles étaient colorées en jaune obscur et résistantes au tranchant du scalpel, comme celles des deux autres cicatrices. Le corps strié droit était comme émacié et flétri, altéré dans sa coloration. Une nouvelle hémorrhagie avait pris naissance entre ce renflement et la couche optique voisine ; ce dernier accident avait entraîné une issue promptement funeste [1].

J. Conrad Brunner n'hésite point à inférer de cette observation que des foyers hémorrhagiques multiples peuvent positivement se former dans l'épaisseur même des centres nerveux encéphaliques ; il en tire en outre cette importante conséquence que la guérison de ces foyers morbides n'est point au-dessus des ressources de la nature et de l'art, par la raison qu'une lymphe agglutinative ne tarde pas à s'interposer entre les tissus divisés et qu'elle leur fournit en se coagulant les éléments d'une véritable cicatrice [2].

Prost décrivit avec exactitude, en 1804, une cavité tapissée d'un kyste, qu'il rencontra dans la partie postérieure de l'hémisphère cérébral droit, sur un tailleur affecté depuis plus d'un an d'une paralysie du bras gauche et d'un commencement de paralysie de la jambe gauche ; cette caverne était remplie d'une sérosité rousse ; son pourtour était jaunâtre et exempt de ramollissement [3]. Toutefois ce ne fut réellement qu'après la publication des travaux de Rochoux, de Riobé, de Moulin, de M. le professeur Rostan que l'attention se trouva définitivement fixée sur les cicatrices propres aux anciens foyers hémorrhagiques du cerveau ; mais quelques années s'étaient à peine écoulées qu'on s'exagérait déjà le

[1] J. J. Wepferi... *Historiæ apoplecticorum*, Venetiis, 1759, p. 352, 356 et suiv.
[2] *Ibidem*, p. 357, 358.
[3] Prost, *Médecine éclairée par l'observation et l'ouverture des corps*, etc. Paris, 1804, t. II. p. 441.

rôle et la fréquence de ces dernières altérations, et, pendant un certain temps, il suffisait qu'on mît à découvert, en incisant le cerveau tranche par tranche, quelques restes de brides, quelque apparence de kyste ou de trame celluleuse, pour qu'on s'empressât de déclarer qu'un caillot hémorrhagique avait dû être déposé à une certaine époque dans cette région. On en était donc venu à croire les encéphalites locales avec caillot bien plus fréquentes qu'elles ne le sont en réalité.

Le professeur Lallemand, ayant déployé toutes les ressources de sa dialectique pour rattacher à l'encéphalite locale ordinaire un certain nombre d'altérations cérébrales qui n'étaient point compliquées de caillots sanguins, mais qui n'en étaient pas moins douées, selon lui, du pouvoir de produire des cicatrices celluleuses lorsqu'elles suivaient une marche favorable, dépossédait l'hémorrhagie cérébrale de la prérogative de produire à elle seule les nombreuses cicatrices qu'on est si souvent à même de rencontrer dans les différentes régions des centres nerveux encéphaliques, et les études microscopiques donnent pleinement raison aujourd'hui aux arguments de l'ancien professeur de Montpellier.

Mais on n'avait pas encore assez fait pour la science en démontrant que l'encéphalite locale sans caillot peut donner lieu, elle aussi, à des cicatrices de nature celluleuse, et on devait se demander à quels caractères ces cicatrices pourraient être distinguées d'avec celles des anciens foyers hémorrhagiques du cerveau. Il est bien plus difficile de résoudre cette question qu'on ne l'avait pensé d'abord, à en juger par les descriptions qui semblaient mériter le plus de confiance.

On s'imaginait autrefois que toutes les cavités à parois de couleur de brique, de couleur de feuille morte, de couleur orangée, surtout lorsqu'elles recélaient une matière liquide comparable à une bouillie de couleur d'acajou, de couleur de rouille, de couleur de chocolat, représentaient autant d'anciens foyers hémorrhagiques en voie de résorption. M. Durand-Fardel fit de louables efforts pour établir qu'on devait au moins discuter la valeur de pareils caractères, et il ne craignait point de s'engager franchement dans cette discussion[1]. Il résulte finalement de toutes les études auxquelles

[1] *Traité du ramollissement du cerveau*, p. 270 et suiv.

n est à même de se livrer présentement, même en se servant du
icroscope, qu'il arrive une époque où tous les anciens foyers
encéphalite locale, soit qu'ils aient existé dans le principe avec
ı sans caillot sanguin, n'offrent plus qu'une même structure
natomique, de sorte qu'une fois qu'ils sont arrivés à cette période,
ı ne peut plus invoquer que des raisons empruntées à la forme
ı à certaines conditions particulières à quelques-uns de ces diffé-
nts foyers, pour chercher à les différencier, sans pouvoir toujours
firmer qu'on y soit réellement parvenu.

On peut bien dire d'une manière générale que les kystes cellu-
ux de formes caverneuses et de très-grandes dimensions ont sou-
nt pris naissance à la périphérie d'un foyer d'encéphalite locale
ntenant un caillot sanguin, car ils recèlent souvent, au moment
ı la mort, des amas de fibrine tassés comme en tampon, des amas
ı globules sanguins mélangés à de l'hématosine, et ces débris du
illot primitif conservent quelquefois encore la forme de ces
asses caillebottées qu'on a si souvent comparées à de la gelée de
oseille, et qui remplissent les cavernes hémorrhagiques de date
cente; mais si on peut restituer de tels kystes à l'encéphalite lo-
le avec caillot, on n'osera plus agir ainsi du moment où les es-
ces caverneux seront trouvés absolument vides, comme cela ar-
ve quelquefois; rien en effet ne tend plus à établir d'une manière
ositive, dans les cas de ce genre, que les foyers inflammatoires
ıt contenu dans le principe des dépôts sanguins rassemblés en
illots : on sera donc bien contraint alors de s'abstenir de pro-
oncer sur la manière dont l'extravasation soit sanguine, soit sim-
ement fibrineuse, s'est comportée à leur égard au début de la
hlegmasie locale.

On est pour le moins aussi embarrassé lorsqu'il s'agit de pro-
oncer sur l'origine de certaines cicatrices noueuses ou rayonnées
ı'on découvre souvent en disséquant des cerveaux de personnes
gées; sur l'origine de certaines petites vacuoles à parois cellu-
uses, à cavités traversées par de fins filaments de tissu cellulaire
is ou fauve, qui abondent dans les cerveaux des vieux déments,
ır il suffit qu'il y ait eu à une époque éloignée une extravasation
lastique quelconque dans tous ces cerveaux pour qu'il s'y soit or-
anisé des cicatrices semblables à celles que nous venons de citer
ı dernier lieu. Or, comme il s'effectue des extravasations fibri-

neuses même dans les plus petites encéphalites locales sans caillot tout aussi bien que dans les véritables hémorrhagies interstitielles du cerveau, il s'ensuit de cette vérité qu'on est condamné à ignorer si un certain nombre de cicatrices du cerveau doivent être rattachées ou non à l'existence d'anciennes hémorrhagies locales; mais l'important, c'était de pouvoir constater que toutes les encéphalites locales peuvent se terminer par la formation d'une véritable cicatrice.

Je me garde bien, comme on le voit, de revendiquer en faveur de l'existence certaine des foyers d'hémorrhagie cérébrale les preuves qu'on tirait autrefois des teintes rousses, fauves, jaunâtres des kystes accidentels et de celles de la substance nerveuse qui les environne, car j'ai cent fois constaté que ces teintes dépendent surtout des grains d'hémato-cristalline et des cellules granulées qui se forment dans le blastème fibrineux, et que ces produits sont susceptibles d'offrir les mêmes nuances de couleur dans tous les foyers inflammatoires locaux de l'encéphale, où l'on sait qu'ils foisonnent également; d'un autre côté l'absence des teintes orangées ou fauves ne prouve rien autre chose aussi, sinon que les cellules granuleuses sont restées grisâtres ou plus ou moins blafardes.

Des cicatrices, des foyers morbides dont les dimensions sont quelquefois considérables et qui ne peuvent être rattachés qu'à d'anciennes encéphalites locales, avec ou sans caillots sanguins, se trouvent décrits dans les ouvrages de Riobé[1], de Rochoux[2], de Moulin[3]; d'Abercrombie[4], et dans ceux de MM. Andral[5], Rostan[6], Gendrin[7], Droullin[8], Durand-Fardel[9].

Dans plusieurs de ces foyers, on a encore trouvé des restes de dépôts qui ont été pris pour des tampons fibrineux ou pour du sang en nature : ils devaient être formés d'un mélange de produits grenus, de fibrine, de globules sanguins et d'hématosine, mais ils rap-

[1] Riobé, *Dissert. inaugur.* Paris, 1814.
[2] Rochoux, *Traité de l'apoplexie*, 2e édition, Paris, 1833, p. 151 et suiv.
[3] Moulin, *Traité de l'apoplexie*, Paris, 1819, p. 71, 72, 75.
[4] Abercrombie, *des Maladies de l'encéphale*, p. 381, 386, 387.
[5] Andral, *Clinique médicale*, t. V, p. 326, 334, 336.
[6] Rostan, *Recherches sur le ramollissement du cerveau*, etc., p. 332 et suiv.
[7] Gendrin, *Hist. anatomique des inflammations*, Paris, 1826, t. II, pag. 132.
[8] Droullin, *Dissert. inaugur.* Paris, 1825.
[9] Durand-Fardel, *opere citato*, p. 280, 281.

pelaient parfaitement par leur aspect les produits qui figurent au sein de la substance cérébrale les jours qui suivent immédiatement la rupture des capillaires et les coagulations du sang dans l'organe encéphalique.

Sur un homme âgé de soixante ans, qui avait éprouvé une attaque d'hémiplégie quarante-six jours avant sa mort, M. Andral trouva au centre de la couche optique droite une cavité remplie par du sang qui ressemblait à de la gelée de groseille noire et consistante. Cette cavité aurait pu contenir une grosse cerise; ses parois étaient tapissées par une trame cellulaire qu'on détachait facilement du tissu cérébral; autour d'elle celui-ci présentait dans l'espace de deux à quatre millimètres une légère teinte amarante [1].

Sur une femme paralysée du côté droit depuis environ quatre-vingt-dix jours, Rochoux découvrit, vers la partie externe du corps strié gauche, une *caverne* irrégulièrement allongée, de vingt-quatre millimètres cubes de capacité; elle était remplie en partie d'un sang de couleur de terre de Sarreguemines, fibreux, filamenteux. Cette cavité communiquait par une petite ouverture avec le ventricule latéral; ses parois étaient plus fermes que les autres points de la substance cérébrale et conservaient dans l'épaisseur de quelques millimètres une couleur d'un jaune rouge clair [2].

Sur une femme âgée de quarante-quatre ans, qui avait éprouvé plusieurs attaques d'apoplexie, Moulin trouva dans la partie postérieure de l'hémisphère cérébral gauche une petite caverne renfermant un caillot consistant d'un rouge jaunâtre, libre et nageant au milieu de deux gros (4 grammes) de sérosité roussâtre. La surface intérieure de la cavité était lisse, polie, d'un jaune citrin; ses parois très-dures avaient encore près de six millimètres d'épaisseur [3] : cette altération datait de cent vingt jours environ.

Riobé a cru trouver dans un foyer apoplectique datant de vingt et un mois une petite quantité de sang noirâtre et coagulé; d'autres pathologistes ont cru en rencontrer après un délai bien plus considérable.

Tous ces exemples sont intéressants parce qu'ils nous mettent à même de nous représenter par la pensée les conditions où pour-

[1] Andral, *Clinique médicale*, t. V, p. 324.
[2] Rochoux, *Recherches sur l'apoplexie*. Deuxième édition, p. 167.
[3] Moulin, *Traité de l'apoplexie*, p. 71.

raient se trouver les centres nerveux encéphaliques sur des malades qui nous seraient confiés et qui seraient atteints d'encéphalites avec caillot depuis six semaines, deux mois, trois ou quatre mois; mais il ne faut jamais oublier que tous les foyers apoplectiques de même date ne peuvent presque jamais se ressembler d'une manière rigoureuse, et il ne faudrait pas qu'on partît de là surtout, comme cela est arrivé quelquefois, pour soutenir que toutes les cavités encéphaliques datant de deux ou trois mois doivent être rattachées avec certitude au ramollissement cérébral, par la seule raison que leur contenu actuel ne ressemble aucunement à un reste de sang, car il faut souvent moins de soixante-dix à quatre-vingt-dix jours pour qu'un caillot sanguin d'un assez gros volume se trouve complétement transformé en produits granuleux. L'absence de toute espèce de coagulation sanguine dans un foyer morbide, lorsque la mort ne s'est pas fait attendre au delà de vingt-cinq à quarante-cinq jours après la manifestation d'une hémiplégie présente au contraire un argument des plus valables en faveur du diagnostic anatomique du *ramollissement* ou de l'encéphalite sans caillot.

Un homme âgé de cinquante-six ans fut atteint à la fin de juin d'une attaque d'hémiplégie qui affecta le côté droit du corps; il succomba à une affection des organes thoraciques quatre mois après cet accident; on trouva, à la dissection de son cadavre, dans la substance de l'hémisphère cérébral gauche, à la partie externe du ventricule latéral, un kyste d'environ trente-six millimètres de long sur vingt-quatre millimètres de largeur. Ce kyste était entièrement vide et formé par une membrane jaunâtre [1].

Nos connaissances anatomiques ne nous permettent pas de dire si cet espace caverneux avait contenu dans le principe un dépôt de sang ou une extravasation de plasma; nous croyons qu'un caillot de sang aurait parfaitement pu disparaître en totalité dans un laps de temps de cent vingt jours; mais, pour l'ordinaire, les foyers inflammatoires avec caillot mettent beaucoup plus de quatre mois à se tarir et à se cicatriser.

Dans l'observation de Rochoux, que nous avons analysée à l'instant, la substance cérébrale qui confinait aux restes du caillot était

[1] Abercrombie, *des Maladies de l'encéphale*, p. 385.

plus ferme que dans l'état normal après quatre-vingt-dix jours de maladie. Sur la malade citée par Moulin, les parois du foyer morbide furent trouvées très-dures quatre mois seulement après l'invasion de l'hémiplégie.

Dans un fait qui appartient à M. Andral, on trouva, au contraire, la substance du cervelet un peu *molle et jaunâtre* dans le voisinage d'une cavité hémorrhagique datant de trois mois. Cette cavité était assez grande pour admettre une noix; elle contenait encore un caillot de sang d'un rouge brun, solide, autour duquel s'était développée une membrane d'apparence séreuse [1].

La substance nerveuse qui confine aux cavités kysteuses se montre *ferme ou dure* lorsqu'elle ne contient plus que des cellules agminées et des granules enchâssés dans la propre substance de l'encéphale; elle se montre *molle* lorsqu'elle est infiltrée encore d'un reste de fibrine liquide et de produits granuleux nageant dans ces éléments liquides : on ne peut jamais calculer au juste le temps que la nature emploiera pour débarrasser les alentours des foyers des produits liquides dont ils sont pénétrés.

Un coiffeur âgé de quarante-six ans mourut à la Charité de Paris le 11 avril 1822. Il avait eu treize mois auparavant une attaque d'apoplexie avec perte complète de connaissance et hémiplégie à gauche. Il présenta à l'autopsie, dans la partie postérieure du corps strié droit... une cavité qui avait vingt-quatre millimètres de longueur sur trente-six millimètres de largeur. Elle était remplie d'une matière semblable par sa couleur et par sa consistance à une décoction concentrée de chocolat; *aucune fausse* membrane n'était étendue sur ses parois. Autour d'elle, dans l'étendue de douze millimètres environ, la substance du corps strié était transformée en une pulpe jaunâtre; plus loin, elle avait l'aspect normal [2].

Bien que dans cette circonstance il n'existât aucune trace de fausse membrane autour de la cavité qui gisait au sein du corps strié, M. Andral n'hésita cependant pas à considérer le produit, comparable par sa couleur et par sa consistance qui se trouvait contenu dans cette cavité, comme la représentation d'un ancien dépôt sanguin, et il est clair qu'il aurait eu affaire, en admettant que cette dernière supposition fût réelle, à un caillot qui subissait sim-

[1] Andral, *Clinique médicale*, tom. V, p. 646.
[2] *Ibidem*, page 322.

plement la transformation granuleuse sans fournir aucun kyste, aucun élément celluleux : ce genre de cicatrisation, comme nous l'avons bien des fois constaté, n'est pas absolument rare, mais il est cependant le moins fréquent.

C'est donc bien contrairement à ce que l'observation journalière enseigne qu'un pathologiste a avancé que les épanchements hémorrhagiques n'étaient pas aussi aptes à fournir des kystes et des bridulles celluleuses qu'on l'avait généralement affirmé; que ce dernier privilége appartenait spécialement au ramollissement cérébral ou à l'encéphalite locale avec plasma. Plus l'extravasation est riche en produit fibrineux, plus elle est apte à produire des éléments pseudo-membraneux et briduleux : ces derniers produits ne font donc que rarement défaut dans les gros épanchements sanguins qui contiennent à dire vrai beaucoup de globules sanguins, mais où la fibrine n'abonde pas moins.

Qu'on lise avec soin la description d'un très-grand nombre de dépôts hémorrhagiques datant de vingt à trente-cinq jours; qu'on lise ensuite la description des cavernes hémorrhagiques un peu plus anciennes, qu'on explore au microscope autant de cavités hémorrhagiques qu'on en pourra rencontrer, et on restera convaincu que notre dernière proposition et l'ancienne théorie sur la formation des kystes dans la plupart des cas d'hémorrhagies encéphaliques reposent sur les démonstrations les plus solides.

M. Gendrin a déjà distingué des vaisseaux de nouvelle formation dans l'épaisseur de la trame celluleuse d'un kyste qui avait pris naissance autour d'un dépôt sanguin siégeant dans l'intervalle du corps strié, et de la couche optique gauche, et qui ne comptait encore que trente-six jours de date. Dans ce cas, le caillot était formé par un sang violâtre, grumeleux, mou, comme boueux; la fausse membrane vascularisée était encore molle, tomenteuse, rougeâtre [1].

Un perruquier âgé de soixante et onze ans mourut dans les salles de la Charité le 21 de novembre 1820; il avait éprouvé sept mois avant sa mort une forte attaque d'apoplexie avec paralysie du côté gauche du corps.

L'hémisphère droit de son cerveau était creusé par une cavité

[1] Abercrombie, *Des maladies de l'encéphale*, p. 381.

capable de contenir une pomme de moyen volume... Les parois de cette cavité étaient tapissées par une membrane celluleuse dense très-résistante et dans la trame de laquelle se ramifiaient de nombreux vaisseaux. Par la face interne, cette membrane adhérait intimement à la substance cérébrale qu'on enlevait avec elle. La cavité elle-même était remplie par une sorte de bouillie dont la couleur était celle de la rouille de fer. La substance cérébrale environnante était ramollie dans l'étendue de huit à dix millimètres[1]...

La poche pseudo-membraneuse, qui fut découverte par Moulin, entre le corps cannelé et la couche optique, sur la femme Banadé, qui avait été frappée d'hémiplégie dix-sept ans avant sa mort, offrait dans son épaisseur des vaisseaux sanguins très-apparents et très-développés. L'un d'eux égalait même en grosseur une plume de corbeau... Ce kyste était rempli par environ quatre onces d'une sérosité teinte de sang[2].

Les faits de ce genre sont des plus fréquents, mais, dans les autopsies qui sont faites avec quelque précipitation, on se dispense souvent d'étudier soit à la loupe, soit avec des verres plus puissants la trame des foyers apoplectiques, et les vaisseaux que peuvent contenir ces pseudo-morphes ne sont pas censés avoir existé.

Sur l'hémiplégique dont il est parlé dans la 17e observation de M. Andral[3], l'affaiblissement du côté droit datait à l'époque de la mort de vingt-deux ans. Le kyste qui fut trouvé à gauche au sein du corps strié de cet individu était rempli d'une sérosité limpide... Autour de lui la substance cérébrale présentait son aspect normal sous le double rapport de la couleur et de la consistance. Sur le sujet dont parle M. Andral, dans son observation 16e[4], il existait au sein de l'hémisphère cérébral droit... un petit kyste à parois lisses et transparentes, rempli d'une sérosité limpide; le parenchyme cérébral était exempt d'altération dans ses alentours... Le malade avait été frappé d'apoplexie neuf ans avant l'issue funeste, et il ne présentait plus aucune trace de paralysie lorsqu'il succomba.

La substance nerveuse paraît s'être trouvée saine aussi sur les

[1] Andral, *Clinique médicale*, tom. V, p. 314.
[2] Moulin, *Traité de l'apoplexie*, p. 76.
[3] Andral, tom. V, p. 336, 337.
[4] Andral, tom. V, p. 335.

individus dont l'histoire est racontée dans les observations 122 et 124[1] d'Abercrombie : ces deux anciens paralytiques portaient des kystes apoplectiques considérables dans les hémisphères cérébraux.

Une femme âgée d'environ soixante ans succomba à une péritonite chronique dans les salles de la Pitié : elle était atteinte d'hémiplégie à droite depuis plus de quatre ans. On trouva chez elle, à la partie moyenne du pédoncule cérébral gauche, une cavité qui aurait pu contenir une cerise... remplie d'un liquide séreux verdâtre. Une membrane dense, résistante, dont le tissu semblait être fibro-séreux en tapissait les parois. Autour d'elle, dans l'étendue de quelques millimètres, la substance nerveuse était d'un blanc nacré et d'une dureté comme cartilagineuse[2].

M. Andral confesse qu'il n'a jamais rencontré aucune altération de ce genre sur d'autres apoplectiques : nous avons observé des lésions en tout semblables à celles qu'il vient de décrire dans le voisinage d'anciens épanchements, et nous sommes parvenu quelquefois à découvrir du tissu cellulaire induré et des restes de cellules grenues au sein de ces indurations.

On peut résumer de la manière suivante tout ce qui concerne les foyers d'encéphalite avec caillot considérés pendant la période de chronicité :

1° Pour que ces foyers puissent être cicatrisés, il est nécessaire que la force morbide qui appelle le sang vers les capillaires habituellement congestionnés cesse de leur faire sentir son influence, et que toute la fibrine extravasée dans les emplacements malades se trouve convertie en produits de nouvelle formation;

2° La fibrine doit être transformée en granules, en cellules agminées et en tissu celluleux variables quant à l'aspect;

3° Les foyers sanguins, où il ne se forme presque que des éléments granuleux, ne présentent point de capsules kysteuses après leur entière cicatrisation; ils laissent voir tout au plus dans leurs anciens emplacements une sorte de bride interposée entre les deux lèvres de l'enfoncement où gisait autrefois le caillot;

4° Des kystes de nature celluleuse s'organisent entre le dépôt sanguin des épanchements et la substance nerveuse infiltrée de

[1] Abercrombie, *Des maladies de l'encéphale*, p. 384, 387.
[2] Andral, *Clinique*. tom. V, p. 526.

fibrine qui les environne, dans presque tous les foyers d'encéphalite avec caillot de quelque importance;

5° Après la formation de ces kystes, la transformation de la fibrine qui n'a pas encore été tout d'abord employée n'en continue pas moins, tant au sein du caillot qu'au sein de la substance nerveuse qui confine aux rudiments des kystes, et le nombre des cellules granulées augmente tant qu'il reste de la fibrine liquide ou solide au sein des foyers;

6° Les cellules granuleuses devront elles-mêmes disparaître en grande partie, un jour, des foyers, sous l'influence de l'absorption, et cesser d'exister dans tous les milieux où elles foisonnaient, dans le principe, mais elles s'y retrouveront souvent encore, pendant fort longtemps, en assez bon nombre;

7° Les foyers d'encéphalite locale avec caillot ne se cicatriseront pas et resteront indéfiniment dans des conditions de mollesse variable lorsqu'on ne parviendra pas à dissiper l'état fluxionnaire des capillaires qui figurent dans leurs emplacements et qu'on ne pourra pas empêcher ces petits vaisseaux de les abreuver sans cesse de fibrine liquide ou de plasma;

8° Le temps que la nature emploie pour convertir la fibrine d'un caillot, pour consolider la trame d'un kyste hémorrhagique, pour raffermir la substance nerveuse qui forme les parois d'une caverne enflammée est variable; il peut être long lorsque les capillaires continuent à verser de la fibrine liquide dans les milieux malades;

9° Quelques cavernes hémorrhagiques contiennent encore des produits qui rappellent l'aspect du sang, six mois, dix mois, dix-huit mois après l'invasion d'une hémiplégie; d'autres ont été trouvées complétement vides trois ou quatre mois après la manifestation des accidents à forme apoplectique;

10° Les kystes apoplectiques ont souvent une circulation propre; leur coloration rougeâtre tient souvent à la présence de cristaux d'hémato-cristalline dans leur épaisseur;

11° L'état de mollesse de la substance nerveuse sur laquelle les kistes reposent tient à la présence d'un reste de fibrine liquide dans son épaisseur; son état de dureté tient à la présence de restes d'éléments granuleux; son état comme fibreux à la présence de tissu cellulaire dans son sein;

12° Lorsque le vide des cavernes apoplectiques est représenté par des espaces considérables, on doit supposer que beaucoup de fibres ou de corpuscules nerveux ont dû être totalement détruits par la maladie.

13° Passé un certain délai, l'anatomie ne possède plus aucun moyen pour distinguer les foyers inflammatoires où se trouvaient autrefois des caillots sanguins d'avec ceux où il ne pouvait y avoir que des infiltrations de plasma;

14° On est fondé à supposer néanmoins que la cicatrisation de foyers avec caillot peut s'accomplir dans presque toutes les régions de l'appareil encéphalique;

15° La disparition de l'inflammation, la consolidation d'une cicatrice dans un emplacement qui a été longtemps occupé par un caillot sanguin, n'impliquent point le rétablissement fonctionnel lorsque l'encéphale a eu à supporter des mutilations considérables; ces mutilations sont cause de la persistance de la démence, de l'hémiplégie, de la faiblesse des membres sur un certain nombre d'anciens apoplectiques;

16° Les fonctions encéphaliques peuvent être rétablies d'une manière plus ou moins complète lorsque la substance nerveuse des foyers hémorrhagiques n'a subi que des atteintes très-limitées;

17° Les anciens apoplectiques sont bien plus sujets que les individus placés dans les conditions ordinaires, soit à de nouveaux épanchements sanguins du cerveau, soit à des inflammations encéphaliques locales sans caillot ou à des *ramollissements* consécutifs;

18° Le traitement curatif des individus qui ont des foyers d'encéphalite en voie de cicatrisation doit tendre à empêcher un nouvel afflux de sang vers les capillaires des emplacements malades; il doit être surtout antiphlogistique;

19° Le traitement préservatif qui convient aux apoplectiques guéris doit tendre au même but; c'est surtout en les restreignant dans leur alimentation, en les privant de boissons stimulantes et en leur conseillant, à certains intervalles, des émissions sanguines modérées, qu'on pourra espérer de les mettre à l'abri de nouvelles congestions et de nouvelles extravasations fibrineuses au sein des centres nerveux encéphaliques.

Depuis les belles expériences de Legallois, les grandes décou-

vertes de Ch. Bell, les premières expériences de Magendie, les importants travaux de M. Flourens[1] et de Muller, la physiologie expérimentale, représentée surtout pour l'instant par MM. Longet, Claude Bernard[2], et Brown-Sequard, a fait de continuels efforts pour achever d'assigner aux différentes régions de l'appareil nerveux la part d'influence qui pourrait leur revenir dans l'accomplissement des principaux phénomènes de l'innervation. La pathologie ne peut pas rester indifférente, de son côté, à la solution de questions qui doivent exercer une si grande influence sur le perfectionnement de la symptomatologie et du diagnostic anatomique des affections encéphaliques : ce n'est donc pas sans regret que j'ai le plus souvent côtoyé toutes ces questions sans me décider à les discuter, faute d'espace et de temps ; mais on les trouvera soigneusement discutées dans le savant ouvrage de M. O. Landry[3], dont le tome premier excite le plus vif intérêt.

J'ai répété dans plusieurs de mes corrollaires que la pathologie n'est pas assez sûre encore des données qui lui sont fournies par l'observation pour proclamer d'une manière définitive les rapports de causalité qui pourraient exister entre certaines altérations limitées de l'appareil nerveux intra-crânien et la manifestation extérieure de certains phénomènes musculaires déterminés, tels que la paralysie d'un bras, la paralysie d'une jambe, la paralysie d'une seule moitié de la face. Mais M. le docteur Gubler s'est chargé de prouver par la publication de son remarquable travail *sur les paralysies alternes en général et particulièrement sur l'hémiplégie alterne*[4], ce que peuvent l'observation, la logique, des connaissances anatomiques et physiologiques précises, pour le perfectionnement du diagnostic local, dans les maladies de l'encéphale. M. Gubler démontre en effet qu'une lésion localisée dans une moitié de la protubérance annulaire doit se traduire par une hémiplégie *croisée* des membres et par une hémiplégie *directe* de la face, attendu que le croisement des filets qui appartiennent au nerf moteur de la face s'effectue

[1] *Recherches expérimentales sur les propriétés et les fonctions du système nerveux*, 2e édition, Paris, 1842.

[2] *Leçons sur la physiologie et la pathologie du système nerveux*, Paris. 1858, 2 vol. in-8.

[3] *Traité complet des paralysies*, Paris, 1859.

[4] *Gazette hebdomadaire de médecine et de chirurgie*, 1856 et 1858.

beaucoup plus haut du côté des pédoncules cérébraux que le croisement des fibres qui président aux mouvements volontaires des membres : une foule de vérité de premier ordre, parfaitement exposées dans le mémoire de M. Gubler, découlent comme d'elles-mêmes de la découverte qui lui appartient.

J'aurais voulu profiter plus souvent que je n'ai été à même de le faire des faits pratiques consignés en si grand nombre dans l'important ouvrage de M. Duchenne, de Boulogne[1], mais on voudra bien remarquer que les études de M. Duchenne s'appliquent principalement à des lésions du mouvement dont le point de départ est étranger à l'appareil nerveux cérébro-spinal, tandis que mes recherches s'appliquent surtout aux phlegmasies de ce même appareil ; il est donc tout simple que nous n'ayons pas eu plus souvent occasion de nous rencontrer, même sur le terrain des paralysies : je suis heureux toutefois de constater que M. Duchenne repousse comme moi l'emploi de l'électricité dans les phlegmasies aiguës du cerveau et de l'axe nerveux rachidien.

CHAPITRE IX

DU TRAITEMENT DES MALADIES INFLAMMATOIRES DES CENTRES NERVEUX ENCÉPHALIQUES.

ARTICLE PREMIER

Du traitement préservatif.

Des médecins de premier mérite croient encore aujourd'hui que l'état inflammatoire des capillaires encéphaliques est déterminé, le plus habituellement, soit par des lésions physiques fortuites, soit par la réaction de quelque autre état maladif ou inflammatoire ou de nature variable, siégeant tantôt dans le voisinage du cerveau, tantôt dans une région plus ou moins éloignée de la tête : il nous semble qu'une pareille manière de voir est bien loin d'être justifiée par l'observation.

[1] *De l'électrisation localisée et sur son application à la physiologie, à la pathologie, à la thérapeutique*, Paris, 1855.

Nous avons établi dans notre premier chapitre et dans les commentaires qui complètent plusieurs de nos observations, que les attaques congestives des centres nerveux intra-crâniens naissent sous les mêmes influences vitales que toutes les autres fluxions inflammatoires de l'économie vivante; qu'elles finissent par aboutir presque toujours à des états inflammatoires durables de la substance nerveuse. S'il en est réellement ainsi, si nous ne nous sommes pas trompé dans nos appréciations, il deviendra manifeste pour tout le monde que les phlegmasies idiopathiques du cerveau et de ses annexes ne doivent être considérées ni comme impossibles ni comme rares; on ne pourra donc attacher qu'une grande importance à constater et à combattre les influences qui paraîtront contribuer par leur action à produire ou à perpétuer de pareilles maladies.

On se tromperait complétement si on nous supposait l'intention de nier la participation qui revient aux causes qui agissent sur les capillaires encéphaliques, soit d'une manière mécanique et locale, soit par des effets réactifs, pour y faire naître le travail de l'inflammation; jamais une pareille pensée n'est entrée dans notre esprit. Nous sommes convaincu même que la science ne parviendra à établir le traitement des inflammations du cerveau et de ses dépendances sur des bases un peu larges qu'après qu'elle sera parvenue, à force de recherches, à acquérir des notions à peu près exactes sur la part qui revient et aux influences prédisposantes et aux influences, soit physiques, soit chimiques, soit sympathiques, soit sensorielles, soit intellectuelles dans la production de ces phlegmasies.

Les relevés qu'on est à même de dresser et de publier partout démontrent, comme la plupart des faits qui viennent de passer sous nos yeux, que les attaques congestives du cerveau, les attaques convulsives, les cas de fièvre cérébrale, de méningite franche ou insidieuse, les cas de ramollissement ou d'hémorrhagie du cerveau, les cas de périencéphalite chronique simple ou compliquée, sont surtout fréquents parmi les individus qui comptent dans leur parenté ascendante des maladies de même nature que celles dont ils sont eux-mêmes frappés. Il ressort de cette donnée constante de l'observation que les influences héréditaires doivent jouer un rôle tout exceptionnel dans le degré de fréquence des maladies inflam-

matoires de l'appareil nerveux intra-crânien, et que ceux que ces phlegmasies atteignent de préférence sont déjà prédisposés le plus souvent à ce genre d'affections par leur organisation primitive et congénitale : la connaissance de cette vérité fournit quelques aperçus au traitement préservatif.

L'avantage que la société et la civilisation ne manqueraient pas de réaliser en contribuant à diminuer la fréquence des cas de phlegmasies cérébrales, dont les manifestations extérieures sont la plupart du temps effrayantes ou peu consolantes à voir, fait presque regretter dans certains instants que la législation ne soit pas chargée d'intervenir et de s'interposer, comme elle se décide à le faire dans certains cas d'idiotisme, pour couper court à certains projets de mariage dont l'accomplissement pourrait concourir à propager les vices d'organisation qui contribuent à perpétuer les maladies inflammatoires de l'appareil nerveux : ce que les lois sont impuissantes à accomplir, la médecine devra quelquefois le tenter et s'efforcer de l'obtenir lorsque des familles bien inspirées prendront l'initiative pour recourir à ses conseils et aux lumières de sa probité.

Il est du devoir des médecins que l'on consulte dans des circonstances où l'on a conçu des doutes de ne jamais dissimuler la possibilité des inconvénients auxquels s'exposent ceux qui s'unissent à des partis dont les lignées paternelle ou maternelle, et surtout l'une et l'autre de ces lignées, ont présenté un assez grand nombre de cas d'épilepsie, d'idiotisme, d'apoplexie, de paralysie générale ou d'autres affections analogues. On ne peut pas nier que le mari, que la femme sur lesquels pèsent de pareilles prédispositions, ne soient bien plus enclins que d'autres à toutes les maladies de l'encéphale, et les enfants qui leur seraient redevables de l'existence auraient certainement à craindre le sort de leurs aïeux : on ne devra donc pas conseiller le mariage aux personnes qui se trouvent placées dans de telles conditions d'hérédité.

Les médecins devraient se prononcer avec moins de réserve, avec plus d'assurance encore, si on leur demandait leur avis sur les conséquences probables d'un mariage projeté entre des fiancés prédisposés à un très-haut degré, chacun de leur côté, aux affections inflammatoires de l'encéphale, et ils ne pourraient que s'opposer à une pareille union comme devant exposer la lignée qui

pourrait être à même d'en sortir à des éventualités déplorables.

Il n'est presque pas de phase dans leur existence où les sujets prédisposés par l'hérédité aux phlegmasies des centres nerveux intra-crâniens n'aient bien à gagner à être placés sous la direction de médecins habiles.

Pendant que ces individus confinent encore à l'enfance, le médecin qui aura bien voulu se charger de leur donner ses soins devra souvent intervenir pour recommander aux personnes qui les entourent ou qui les élèvent de leur éviter les châtiments et les réprimandes, car, si on irrite leur caractère, si on les expose à des émotions trop vives, trop souvent répétées, on court risque de provoquer leur colère, et ils passent facilement de la colère aux convulsions. D'un autre côté, les enfants qui doivent le jour à des mélancoliques sont disposés tantôt à la frayeur, tantôt aux atteintes de la jalousie : l'expérience du médecin ne manquera pas de signaler à temps ces divers écueils à la sollicitude des mères et des nourrices, afin qu'elles s'appliquent sans cesse à les éviter ou à en atténuer les effets.

Lorsque les sujets prédisposés aux dérangements du système nerveux sont arrivés à l'âge où l'on a l'habitude de leur faire fréquenter les écoles et les lycées, les médecins leur rendront d'importants services en intervenant à propos auprès des instituteurs, auprès des maîtres pour les guider dans la manière dont ils devront s'y prendre pour développer leur intelligence sans la fatiguer. Quelques-uns de ces enfants remplis d'ardeur pour l'étude demanderont à être retenus plutôt que stimulés, car leur élan tient parfois déjà à un excès de surexcitation cérébrale. D'autres, doués de peu de moyens, ne devront point être surmenés, ni châtiés comme des paresseux ; on achèverait de les abrutir en usant à leur égard de pareils procédés. D'autres enfin devront être éloignés des milieux où l'on enseigne, car la nullité absolue de leur intelligence les exposerait à être incessamment bafoués par leurs condisciples : mais souvent l'intervention des médecins est nécessaire pour faire goûter aux parents et aux maîtres des préceptes d'une aussi grande simplicité.

Beaucoup de ces enfants sont enclins et livrés à l'onanisme ; certains penchants, beaucoup d'instincts, se montrent d'autant plus impérieux chez eux que le niveau de l'intelligence est plus abaissé.

On devra donc surveiller assidûment les habitudes de ces enfants, les obliger à vivre sous les yeux de leurs proches, à exercer leur système musculaire et à fuir l'isolement : les attaques convulsives sont des accidents fréquents sur les enfants dont nous nous occupons.

Le choix d'une carrière, d'une profession, d'un état, n'est nullement indifférent pour ceux dont les prédispositions nerveuses et intellectuelles commandent une prévoyance de tous les instants. Il appartient encore à notre science de leur venir en aide et de leur servir de guide dans chacune de ces circonstances.

Les carrières qui exposent aux luttes de l'ambition, aux vicissitudes et aux déceptions de la fortune, ne conviennent nullement à cette catégorie d'individus. Il en est de même des professions qui réclament une activité incessante dans les facultés de l'intelligence, telles que celles d'avocat, de professeur, de médecin; de même des professions où l'imagination demande à être maintenue dans un état presque continuel d'exaltation, comme cela a lieu chez les poëtes, les compositeurs, les gens de lettres et les peintres : on devra prendre à tâche de les éloigner de toutes ces professions.

Ils devront fuir les professions d'aubergiste, de cafetiers, de liquoristes et en général toutes celles qui exposent beaucoup de ceux qui s'y sont attachés à des habitudes d'intempérance faciles et presque inévitables.

En revanche, les emplois qui pourront les mettre à l'abri de la gêne sans réclamer une grande activité dans les conceptions; les carrières commerciales qui pourront les faire vivre dans l'aisance sans les fatiguer de préoccupation ; les travaux de la campagne et de l'agriculture; les états de jardinier, de laboureur, d'ébéniste, leur conviendront parfaitement.

Les conseils de la médecine devront les guider aussi dans le choix des milieux où ils devront viser à fixer leur habitation. C'est surtout dans les villes opulentes, dans les centres de population les plus actifs que la tourmente des besoins et des passions a coutume d'exercer sa principale influence; que l'homme trouve plus de facilité à assouvir ses passions, à abuser des jouissances de la vie et des excitants en tout genre; c'est aussi de pareils milieux qu'on voit surgir en plus grand nombre toutes les affections nerveuses : il sera donc rationnel de leur signaler tous ces écueils et

de chercher à leur inspirer le goût de la campagne et de la vie tranquille des champs.

Les enfants qui naissent dans des conditions plus ou moins prononcées d'imbécillité ou d'idiotisme, qui se font remarquer en outre par des symptômes incomplets d'hémiplégie, par des phénomènes permanents de contracture, par l'atrophie d'un membre ou de leur côté paralysé, et souvent par l'intensité de l'épilepsie dont ils sont encore affligés, portent presque constamment dans le cerveau des foyers d'encéphalite anciens à l'état celluleux [1]. Il n'est pas toujours facile de décider si ces foyers d'encéphalite ont pris naissance sous l'influence d'une cause reflexe, ou sous l'influence d'une cause traumatique. Mais, comme on entend presque toujours affirmer aux mères de ces enfants qu'elles ont été exposées pendant la gestation, soit à de fortes commotions morales, soit à des ébranlements physiques, les médecins ne doivent pas craindre de répéter souvent aux femmes enceintes, et surtout à celles qui le sont pour la première fois, qu'elles s'exposeraient à donner le jour à des enfants inintelligents et contrefaits en négligeant les précautions qui doivent les mettre à l'abri tant des influences morales violentes que des coups et des chutes.

L'idiotisme pseudo-congénital compliqué des accidents dont il a été fait mention à la minute, doit être rattaché aussi lui à la présence d'un foyer inflammatoire au sein d'un des lobes cérébraux. Il est bien plus fréquent que l'idiotisme congénital avec hémiplégie, atrophie ou contracture; mais il tient aux mêmes causes physiques que lui.

Les coups, les chutes auxquels la pétulance des petits enfants et la négligence des nourrices exposent ceux qui n'ont encore ni expérience ni discernement jouent le principal rôle dans la manifestation des encéphalites pseudo-congénitales : on ne saurait donc, pour prévenir en partie d'aussi fâcheux accidents, entourer le jeune âge de trop de vigilance et de trop de sollicitude.

De temps à autre néanmoins ces mêmes encéphalites commencent à se développer et à se localiser à la suite d'une forte attaque éclamptique : la médecine doit donc s'appliquer aussi, pour éviter

[1] Cazauvieilh, *Recherches sur l'agénésie cérébrale*, etc. Paris, 1827.

la formation de foyers inflammatoires durables, à conjurer l'invasion des accès convulsifs de l'enfance.

Les convulsions éclatent fréquemment chez les enfants à la suite des douleurs d'une dentition laborieuse ; à la suite des titillations que produit sur la membrane muqueuse intestinale la présence des vers trichurides ou lombricoïdes ; à la suite des phlegmasies éruptives de la peau. Toutes les fois donc qu'on sera consulté pour des enfants qui accuseront du gonflement aux gencives, des souffrances d'entrailles, ou pour des enfants qu'on supposera menacés de scarlatine ou de rougeole, on devra s'empresser de remplir toutes les indications qu'on jugera propres à empêcher l'irritation de se communiquer à l'axe nerveux rachidien et à la tête de ces petits malades. Par une semblable conduite, on réussira le plus souvent à prévenir les fluxions encéphaliques, les phénomènes convulsifs et les autres modes inflammatoires dont on était fondé à craindre les atteintes.

L'appareil nerveux demande à être surveillé avec une attention toute particulière sur les enfants qui sont déjà sous l'influence d'une phlegmasie intestinale à forme typhoïde, surtout s'ils ont des précédents héréditaires fâcheux. C'est principalement sur ces derniers malades qu'on voit éclater alors tout à coup des soubresauts, des grincements de dents, des signes de contracture, des alternatives de somnolence comateuse ou d'excitation. Les saignées locales, l'application des topiques réfrigérants sur la tête, l'usage des boissons à la glace et l'administration des lavements émollients auraient suffi dans plus d'un cas pour prévenir la manifestation des accidents intercurrents.

Les femmes hystériques [1], toutes les femmes qui ont des frères, des sœurs ou d'autres parents aliénés, demandent à être suivies de près par un médecin, et pendant les douleurs et à la suite de l'enfantement. Celles qui sont replètes, qui ont fait beaucoup d'efforts musculaires sans perdre beaucoup de sang, peuvent être prises de convulsions avant la fin de l'accouchement. Ces accidents et les autres symptômes congestifs peuvent se dissiper sous l'influence de saignées promptes; mais on ne doit pas rester dans l'expectative en permettant au sang de se fixer définitivement dans les capillaires

[1] Voyez Briquet, *Traité clinique et thérapeutique de l'hystérie*. Paris, 1859.

du cerveau; on devra donc mettre tout en œuvre dans les cas de cette catégorie pour terminer le travail de l'accouchement et pour recourir à la phlébotomie autant de fois que cela sera jugé nécessaire.

Le délire qui survient après l'accouchement, sur un certain nombre de femmes[1], n'offre pas, à beaucoup près, toujours un caractère inflammatoire; quelquefois, cependant, ce délire prend très-vite l'expression qui caractérise la périencéphalite insidieuse aiguë, s'accompagnant de sécheresse de la langue, d'accélération du pouls, de pétulance musculaire, de soubresauts, d'insomnie, de cris inarticulés : les médecins appelés auprès des nouvelles accouchées se tiendront pendant plusieurs jours en garde contre le danger d'une pareille affection, et c'est en insistant sur la sévérité du régime, sur la nécessité d'un grand calme moral, et en prévenant la réaction de l'appareil utérin sur l'encéphale qu'on préviendra les phlegmasies intra-crâniennes.

Les érysipèles qui ont envahi la face, les téguments du crâne ou du cou, les phlegmons des régions parotidiennes ou maxillaires sont souvent accompagnés ou suivis de rêvasseries, de somnolence, de dispositions au coma. On pensait autrefois que cet ensemble d'accidents devait être classé parmi les manifestations purement essentielles ou dynamiques. Il n'est pas douteux que ces accidents se dissipent quelquefois très-rapidement; mais les autopsies prouvent aussi qu'ils peuvent tenir à un état inflammatoire avec ramollissement de la pulpe nerveuse. On ne saurait donc combiner avec trop de soin l'application des moyens de traitement que réclament les maladies inflammatoires ci-dessus dénommées, si on ne veut pas avoir à se reprocher des manifestations encore plus graves.

Nous nous bornerons à rappeler ici la tendance qu'ont l'irritation et le mouvement inflammatoire à se transmettre du dehors au dedans dans la plupart des cas de blessures graves de la tête, car il suffit qu'on ait suivi pendant quelques semaines la pratique de nos grands chirurgiens pour avoir été à même de constater la fréquence des méningo-encéphalites traumatiques. Mais la remarque que nous venons de faire et l'instruction qu'on aura été à portée

[1] Marcé, *Traité de la folie des femmes enceintes*, etc. Paris, 1858.

d'acquérir, soit dans les livres, soit dans les hôpitaux, sont plus que suffisantes pour qu'on ne soit jamais tenté d'oublier l'activité qu'on est tenu à déployer dans le traitement des blessures du crâne[1].

Ce n'est pas uniquement pendant que les plaies de tête suppurent que la transmission de l'inflammation du côté des méninges ou de la substance nerveuse sous-jacente est à redouter. Il est établi par des faits certains que des abcès enkystés, que des foyers de ramollissement chroniques, accompagnés parfois de symptômes alarmants tels que la perte de l'intelligence, la paralysie d'un côté du corps ou d'un membre, se viennent former de temps à autre encore sur des blessés qu'on croyait depuis longtemps tout à fait hors de danger. Le souvenir de pareils exemples impose aux médecins l'obligation de ne se départir qu'à bon escient de la surveillance qu'ils ont intérêt à exercer sur quelques-uns des blessés qui se sont mis sous leur sauvegarde.

Les affections vénériennes dont le traitement n'a pas été dirigé d'une manière convenable finissent par réagir quelquefois, comme l'expérience l'a souvent confirmé, sur la constitution de ceux qui les avaient mal soignées. On voit parfois survenir aussi sur ces individus des inflammations suppuratives du cuir chevelu, des os du crâne, des os du nez ou de la mâchoire; mais il arrive de temps à autre aussi, dans les cas de ce genre, que l'inflammation se répète sur quelques régions de la dure-mère cérébrale, sur une région ou sur plusieurs emplacements de la substance nerveuse. Les écrits de Morgagni, de Bonet, de Baillou, de beaucoup d'autres écrivains, ne peuvent laisser de doute à cet égard. Ce que nous venons de rappeler doit suffire pour nous autoriser à soumettre à un traitement antisyphilitique méthodique et prolongé les individus chez lesquels on serait fondé à soupçonner l'existence d'un germe syphilitique invétéré, et qui auraient cru devoir faire appel à nos connaissances pratiques.

L'inflammation aiguë de la membrane fine et déliée qui revêt l'intérieur des cavités tympaniques irradie facilement vers les différents conduits qui ont leur siége dans l'épaisseur du rocher. De là elle atteint sans peine, soit par voie de continuité, soit autrement, le tissu fibreux de la dure-mère, le réseau vasculaire de l'arach-

[1] Velpeau, *De l'opération du trépan dans les plaies de tête*. Paris, 1834.

noïde viscérale, les circonvolutions ou même les régions profondes des hémisphères encéphaliques. L'otite aiguë peut donc être compliquée très-vite par une phlegmasie de la dernière gravité. Il suffit d'être prévenu de cette vérité pour être conduit à ne jamais négliger le traitement de l'otite aiguë.

L'otite chronique avec otorrhée ou sanieuse ou purulente est plus sujette encore que l'otite aiguë à se compliquer d'encéphalite. En effet, l'otorrhée tient souvent, dans les cas de cette nature, à ce que l'apophyse mastoïde ou le rocher sont en pleine voie de suppuration et de destruction; on ne peut donc pas être surpris si le cerveau est menacé et parfois envahi de son côté par le travail inflammatoire. L'otorrhée, comme l'otite aiguë, ne saurait être attaquée trop tôt et avec trop de persévérance par les médecins qui tiendront à faire preuve de savoir et de quelque expérience.

Je crois devoir restreindre aux limites de ce simple aperçu ce que j'avais à dire sur le rôle de la médecine préventive dans les cas où l'on est fondé à craindre le développement d'une phlegmasie des centres nerveux encéphaliques : ce cadre pourra paraître sans doute étroit; mais, si j'avais consenti à signaler et à passer en revue toutes les influences dont l'action et le concours sont à éviter pour se tenir convenablement en garde contre les maladies inflammatoires qui menacent si souvent le cerveau, j'aurais dépassé de beaucoup les proportions qui conviennent à cet article.

ARTICLE II

Du traitement pendant les préludes des inflammations encéphaliques.

Les phlegmasies des centres nerveux intra-crâniens éclatent quelquefois d'une manière rapide, et avant qu'on ait entrevu le danger de leur explosion. C'est surtout dans les attaques congestives à durée temporaire, dans certains cas de méningite convulsive de l'enfance, dans l'éclampsie, dans certains cas de ramollissement cérébral aigu, et dans l'encéphalite locale avec caillots sanguins, que les choses se passent de temps en temps ainsi. Dans les cas de cette nature, le rôle du médecin se borne uniquement à intervenir et à agir d'une manière prompte pour combattre les accidents qui

viennent de se manifester à l'improviste et avec plus ou moins d'intensité.

L'inflammation ne procède pas toujours néanmoins d'une manière aussi brusque. Il est un certain nombre d'accès de congestion cérébrale, de périencéphalite aiguë, un certain nombre de cas de périencéphalite chronique, de ramollissement cérébral, d'hémorrhagie interstitielle dont la manifestation est annoncée par des phénomènes avant-coureurs incontestables. Nous inclinons à croire même que ces phénomènes paraîtraient beaucoup plus fréquents qu'ils ne semblent l'être en réalité, si les médecins étaient à portée d'explorer avec attention les sujets qui sont menacés d'accidents cérébraux de nature inflammatoire, et s'ils n'étaient pas presque constamment obligés de s'en rapporter aux témoignages de personnes inexpérimentées pour tout ce qui est relatif aux préludes des maladies cérébrales.

Les encéphalites qui débutent par de violentes attaques à forme apoplectique sont précédées, dans un certain nombre de cas, d'accidents précurseurs faciles à constater. Les sujets menacés ont la face rouge après leurs repas; ils éprouvent une sensation générale de pesanteur et un besoin impérieux de sommeil pendant le travail de la digestion. Des bruits d'oreilles, des éblouissements, des étourdissements, les assiégent fréquemment lorsqu'ils quittent la position horizontale pour se lever; lorsqu'ils marchent avec trop de précipitation, lorsqu'ils entrent dans des milieux trop chauds. Ces phénomènes sont plus marqués encore lorsque les saignements de nez, lorsque les hémorrhoïdes auxquels ils étaient autrefois sujets, ont par hasard cessé de se manifester. Ils se plaignent quelquefois aussi de maux de tête, d'étouffements, d'embarras dans les conceptions et dans les idées; quelques-uns de ces malades obéissent cependant à un commencement d'excitation cérébrale et intellectuelle.

Les manifestations que nous venons de dépeindre doivent être combattues sans retard, mais c'est surtout par un régime hygiénique longtemps appliqué qu'on les empêchera de se produire de nouveau et d'aboutir à des fluxions encéphaliques dangereuses.

Des saignées promptes et copieuses, des applications de sangsues nombreuses autour du cou ou à l'anus; les émissions sanguines, qu'on renouvelle de temps à autre, à certains intervalles,

suffisent quelquefois, avec quelques purgations, pour faire cesser un excès momentané de pléthore cérébrale : lorsque les signes de cette pléthore résistent tout d'abord à l'emploi des émissions sanguines, des purgatifs et des autres agents de révulsion, on devra insister sur la nécessité d'adopter le plan de conduite suivant :

Les sujets chez lesquels le sang continue à se porter ou à s'accumuler vers les capillaires cérébraux devront s'astreindre à renoncer sans délai aux repas succulents et copieux, à l'usage des viandes très-nourrissantes; s'habituer à vivre avec des mets simples, avec des aliments de facile digestion, et substituer le vin étendu d'eau aux boissons excitantes. Ils s'astreindront en même temps à faire chaque jour un exercice récréatif et obligé; à ne pas consacrer trop de temps au sommeil, à la mollesse, au repos; à ne pas se livrer à une contention d'esprit habituelle, à éviter les excès vénériens, à s'éloigner de tous les milieux, de toutes les fréquentations où ils seraient exposés à rencontrer des causes de surexcitation.

Tout en surveillant constamment leurs habitudes de vie, ils auront soin de se faise appliquer une fois ou deux par mois de cinq à huit sangsues à l'anus; de se faire appliquer de temps à autre quelques ventouses scarifiées entre les omoplates, de faire un usage fréquent de purgatifs résineux, tels que l'aloès et le jalap pris à la dose de quelques centigrammes, d'entretenir aux pieds un degré de chaleur convenable, de rétablir les exutoires et les sécrétions auxquels ils auraient été habitués. Les bains tièdes, les applications d'eau froide fréquemment dirigées vers la tête, les lavements purgatifs, l'application réitérée, à quelques jours de distance, de deux sangsues à l'entrée des narines, contribuent quelquefois à dégager le cerveau de ceux qui y éprouvent un constant embarras; mais encore une fois, si les malades cherchent à s'affranchir trop tôt des exigences du traitement préventif, s'ils s'obstinent à vivre dans des appartements étroits fortement chauffés, à braver l'ardeur du soleil, à beaucoup manger, à boire du vin pur et des liqueurs, ils courront le risque d'être assaillis un jour ou un autre par des attaques à forme apoplectique.

Les cuisiniers, les forgerons, les mécaniciens, tous les individus que leurs professions obligent à vivre presque journellement en présence d'un grand feu, ne pourraient que gagner à embrasser

des occupations qui ne les contraindraient pas à s'exposer à un degré de chaleur considérable; s'ils se sentaient habituellement assaillis par des bouffées de chaleur, par des éblouissements, par une disposition à chanceler, on devrait donc leur donner le conseil de s'attacher à la pratique d'un état qui n'aurait pas de pareils inconvénients. On donnerait un conseil semblable aux individus que leur genre de commerce et la faiblesse de leur caractère exposent à des excès alcooliques quotidiens; car des marchands de vin, des débitants de liqueurs et d'eau-de-vie deviennent quelquefois tempérants à partir du jour où ils n'ont plus de vins et de spiritueux en maniement et à leur disposition.

Le stade d'incubation des périencéphalites aiguës diffuses est en général difficile à deviner. Il arrive cependant quelquefois que l'invasion de ces phlegmasies est précédée chez les enfants de tristesse, d'accablement, de céphalalgie, de grincements de dents pendant le sommeil, de dilatation ou de contraction de l'une ou de l'autre pupille. Chez les militaires, chez les gens de la campagne qui ont eu à affronter un degré de fatigue ou de chaleur extraordinaire, c'est souvent la rougeur des conjonctives, l'oblitération et l'étonnement de l'intelligence joints à une sensation d'embarras vers la tête qui servent de préludes aux inflammations aiguës de la périphérie du cerveau. On devrait donc se tenir en garde contre l'explosion de pareilles phlegmasies chaque fois qu'on se serait chargé de donner des soins ou à des enfants ou à des adultes chez lesquels la première ou la seconde série de troubles fonctionnels que nous venons de passer en revue commencerait à se faire remarquer. On accorderait plus d'importance encore à ces accidents s'ils étaient accompagnés de constipation, d'accélération dans le pouls, d'inappétence, d'un certain degré de chaleur à la peau, et si déjà on avait des raisons pour craindre quelque travail inflammatoire vers la poitrine ou vers les intestins.

L'usage des boissons délayantes, l'administration d'un bain tiède, d'un purgatif, une application de sangsues faite à propos, suffit quelquefois pour dissiper chez les enfants les maux de tête, la morosité, tous les symptômes qui avaient fait appréhender soit la manifestation de phénomènes convulsifs, soit de phénomènes soporeux. Lorsque la médication est suivie de pareils résultats, on prescrira néanmoins pendant quelque temps à ces enfants l'usage

des bains et une alimentation choisie. Chez les hommes jeunes et forts qu'une marche forcée, qu'une insolation prolongée, ont jetés subitement dans une sorte de torpeur intellectuelle, l'emploi des saignées, des bains d'affusion, est d'abord indiqué, ainsi que le double emploi des laxatifs et des lavements purgatifs; mais il est souvent nécessaire, dans les cas de cette nature, de revenir à plusieurs reprises sur les émissions sanguines : on s'appliquera soigneusement aussi à diriger des moyens de traitement contre les inflammations abdominales ou thoraciques qui se seraient manifestées concuremment avec les signes de pléthore cérébrale chez les sujets dont il vient d'être question.

Il est vraisemblable que les phlegmasies du mode aigu qu'on voit se localiser de temps à autre dans une ou dans quelques régions déterminées des centres nerveux intra-crâniens, en donnant lieu à des foyers remplis, soit de plasma, soit de sang, ne sont pas toujours précédées de phénomènes avant-coureurs. Mais il est probable, d'un autre côté, que plusieurs des individus qui finissent par être atteints de ces phlegmasies n'avaient pas été sans se plaindre, plus ou moins longtemps avant l'invasion définitive des accidents inflammatoires, de différentes perturbations auxquelles on aurait refusé d'accorder d'abord un certain caractère d'importance.

Lors donc qu'un individu bien portant sous les autres rapports se plaint d'accès fréquents de céphalagie, de l'existence des symptômes que nous avons signalés comme servant souvent de préludes aux attaques congestives brusques, et qu'il accuse en outre par instants soit des tintements dans une oreille, soit du trouble dans les fonctions d'un œil, soit de l'engourdissement dans un côté de la face, soit de la pesanteur dans un bras, dans une jambe, soit par instants de l'hésitation dans la parole, on ne devra pas négliger de tenir compte de ces aberrations, car, s'il est possible qu'elles n'aient aucune signification grave, le contraire pourrait cependant avoir lieu. Elles devraient être prises tout à fait au sérieux si elles s'accompagnaient d'embarras dans les idées, de tendance à la somnolence, de plénitude du pouls, de bouffées de chaleur à la face.

Les phénomènes précurseurs qu'on a attribués soit au ramollissement local aigu, soit aux grosses hémorrhagies cérébrales localisées, appartiennent également, il est à peine besoin de le faire remarquer, à la catégorie des préludes sur lesquels il entre dans

notre pensée de rappeler pour le moment l'attention des praticiens.

Nous devons leur rappeler aussi, pour ne leur laisser aucun prétexte d'hésitation sur la nature des indications thérapeutiques qu'ils devraient s'appliquer à remplir, que l'apparition des phénomènes fonctionnels éphémères qu'on note quelquefois plus ou moins longtemps avant l'invasion des encéphalites locales aiguës tient déjà à un état fluxionnaire des capillaires cérébraux, et souvent avec prédominance de l'état congestif dans les emplacements où les foyers inflammatoires menacent de s'installer d'une manière définitive : ils devront partir de cette donnée pour asseoir les bases de leur médication préventive.

Lorsque les accidents précités ne sont encore que peu intenses et de date récente, une réforme introduite dans le régime alimentaire, dans les habitudes de travail ou de plaisir, suffit quelquefois, avec une saignée copieuse, avec une application de sangsues à l'anus, pour faire disparaître ou pour atténuer chez les malades qu'on a à traiter les préludes qui attiraient l'attention des médecins. Le rétablissement des menstrues, le retour d'un ancien saignement de nez, la réapparition d'un flux hémorrhoïdal supprimé, sont quelquefois suivis de changements tout aussi heureux ; mais il est dans l'essence des fluxions de nature congestive, comme l'a fait remarquer depuis longtemps notre savant ami Trousseau, de tendre à se reproduire avec une sorte d'obstination et de dégénérer ensuite en inflammation définitive. On doit donc toujours craindre de voir reparaître les phénomènes précurseurs de l'encéphalite locale aiguë alors même qu'on en a triomphé sans peine une première ou une seconde fois ; et ce ne sera qu'après une épreuve longue et satisfaisante qu'on songera à se départir de la sévérité du traitement qu'on avait prescrit en vue de prévenir la formation d'un foyer d'encéphalite avec ou sans caillots sanguins.

Il n'est pas sans exemple que des foyers d'encéphalite aient fait, en quelque sorte, une irruption brusque dans un emplacement déterminé du cerveau ou du cervelet, malgré l'application des moyens préventifs les plus énergiques ; mais, d'un autre côté, plusieurs malades ont échappé à un pareil danger par l'application soutenue de la médication préservatrice dont nous venons d'esquisser sommairement les vues.

Le travail de formation des encéphalites locales du mode chronique est annoncé très-souvent d'avance par des phénomènes sensoriels incommodes. Ces phénomènes, variables dans leur expression, sont confondus fréquemment avec les douleurs rhumatismales, avec certaines douleurs névralgiques, avec les sensations de l'hypocondrie; et, comme les malades qui les ressentent et qui les accusent manquent presque toujours en même temps de netteté dans les conceptions; qu'ils sont devenus irritables et difficiles à supporter, parce qu'ils se plaignent sans cesse de leur état de souffrance, on incline beaucoup généralement à les considérer comme de simples mélancoliques. Lorsqu'on les explore de plus près néanmoins, on finit plus d'une fois par découvrir que ce n'était pas sans raisons sérieuses qu'ils cherchaient à appeler l'attention sur leurs maux. En effet, les sensations spontanées qui causent leurs tourments doivent prendre dans plus d'un cas les noms de fourmillements, d'engourdissements, de picotements, de sensations de brûlure, de froid; elles sont rendues encore plus pénibles par des retours subits de crampes, par des sensations de faiblesse relative, siégeant vers un bras ou vers une jambe. Ces manifestations sensorielles ont leur point de départ dans les centres nerveux intra-crâniens mêmes; et, si on ne travaille pas à temps à les enrayer, on ne devra pas être surpris de les voir se compliquer plus tard soit d'un commencement d'hémiplégie, soit de l'affaiblissement de quelques membres; l'affaiblissement des idées ou la prédominance d'un délire mélancolique tenace pourront se joindre en même temps à ces lésions de la myotilité.

La signification des phénomènes sensoriels qui pourraient éveiller et justifier nos soupçons sur la formation des encéphalites locales chroniques est beaucoup plus difficile à saisir encore lorsque ces encéphalites menacent des sujets aliénés. En effet, plusieurs de ces malades, ainsi que nous l'avons déjà fait remarquer dans le courant de cet ouvrage, ont recours à un langage si étrange pour dépeindre leurs sensations tactiles, que ce n'est ordinairement qu'à la longue et avec la plus grande peine qu'on finit par reconnaître que ce langage a une certaine importance au point de vue du diagnostic de certaines phlegmasies. Quand un aliéné en vient à répéter sans cesse qu'on lui dissèque la cervelle, qu'on l'électrise, qu'on le tourmente avec des piles galvaniques, qu'on lui

dissèque les nerfs des bras, qu'on lui engourdit la joue, les doigts des mains ou des pieds, qu'on le magnétise à distance pour lui paralyser la langue, un côté du corps ; qu'il invoque sans cesse la justice des hommes pour le protéger contre les persécuteurs secrets qui lui tirent des coups de pistolet auprès des oreilles, qui le forcent à boiter, qui le martyrisent de cent manières, on ne devra pas se contenter de répéter, comme on le fait quelquefois, que cet homme est en proie à des illusions sensorielles et à des conceptions erronées; on devra s'attacher à déterminer au contraire si ces perceptions ne sont point compliquées déjà de quelques symptômes de débilitation musculaire locale, et s'ils ne peuvent point être attribués à un commencement de congestion sanguine ou d'extravasation fibrineuse au sein d'emplacements qui seraient menacés dans le cerveau d'un travail inflammatoire à marche chronique.

Toutes les fois que les différentes aberrations sensorielles et que les autres prodromes que nous venons de retracer nous sembleront suffisants pour nous faire craindre la formation même éloignée de quelque foyer ou de plusieurs foyers d'encéphalite chronique localisée, nous devrons prendre à tâche de prévenir les grosses extravasations de sang ou de plasma.

Dans l'espoir d'atteindre ce dernier but, on aurait successivement recours à l'application de tous les moyens qu'on jugerait propres à diminuer l'activité fonctionnelle des capillaires cérébraux. La prescription d'un régime alimentaire moins abondant que par le passé ; l'application d'émissions sanguines renouvelées un certain nombre de fois, mais avec discernement, suivant l'âge et le degré de pléthore des sujets qu'on aurait à traiter, sont presque toujours nécessaires ou indispensables, lorsque les phénomènes précurseurs qu'on a l'intention d'enrayer sont encore récents. On prescrit en même temps l'usage du calomel, l'usage des purgatifs résineux pris en petites doses, l'usage des lavements purgatifs, et, au bout de quelques semaines ou de quelques mois, on cherche à évaluer les conditions où peuvent se trouver pour l'instant ceux qu'on s'est appliqué à soulager et à rendre à leurs habitudes de santé. Si l'on n'avait obtenu qu'un soulagement médiocre, ou si l'on avait des raisons pour croire que l'inflammation fût plus disposée que jamais à se localiser d'une manière définitive au sein de

la substance encéphalique, on risquerait l'application de quelques nouvelles sangsues tantôt au siége, tantôt à la base du crâne, l'application d'un large moxa, d'un séton ou d'un cautère dans le voisinage de la nuque. S'il était démontré, au bout d'un an ou au bout de quinze ou seize mois, que l'efficacité de ces moyens a produit les effets qu'on en espérait, on pourrait achever le traitement en faisant administrer aux malades un certain nombre de bains tièdes émollients, en leur faisant pratiquer des embrocations huileuses sur les membres autrefois douloureux, en les soumettant à l'usage abondant des boissons acidulées ou nitrées, en les astreignant à faire un exercice régulier, mais modéré.

Dans les cas où les troubles fonctionnels qui font craindre la fixation d'un travail inflammatoire au sein de la substance encéphalique tendraient à persister ou à se renouveler à certains intervalles, malgré l'application des moyens auxquels on aurait eu d'abord recours dans le but de les faire cesser, on devrait examiner s'il n'y a point lieu à modifier les premières prescriptions ou possibilité de rendre la médication plus efficace. Si on jugeait nécessaire de ne plus reculer devant l'application d'un traitement rationnel et décidément sérieux, on devrait adopter le plan de conduite suivant :

Les sujets menacés seraient invités à se restreindre sur la quantité de leurs aliments et à donner la préférence aux aliments peu riches en principes fibrineux[1]. Ils éviteraient autant que possible la fatigue, les émotions vives, et veilleraient soigneusement à entretenir la liberté de leur ventre. Si la richesse de leur constitution et leurs conditions d'âge le permettaient, ils seraient saignés de temps à autre. Dans l'intervalle des saignées générales, on leur appliquerait ou sur le côté douloureux de la tête, ou sur le côté opposé aux phénomènes sensoriels qu'on serait à même de noter vers les membres, un bon nombre de sangsues. De nouvelles sangsues pourraient être appliquées de temps à autre aussi, soit à la vulve lorsque la régularité ou l'abondance de la menstruation laisserait quelque chose à désirer, soit à l'extrémité du dernier intestin lorsqu'on pourrait espérer d'y faire naître un état congestif

[1] Tardieu, *Dictionnaire d'hygiène publique et de salubrité*, etc.; Paris, 1852, t. III, page 452.

habituel. L'application souvent réitérée de ventouses scarifiées dans l'intervalle des épaules, l'usage modéré des purgatifs, l'emploi des pédiluves irritants, ne pourraient que contribuer aussi à diminuer l'état congestif qui est en excès vers le cerveau : l'application d'un cautère à une cuisse, d'un foyer de suppuration à l'un des deux bras, d'un vésicatoire ou de puissants cautères à la nuque, a été employée quelquefois aussi avec avantage vers la fin de la convalescence.

Il n'est pas facile de calculer jusqu'où peut être porté le degré de réplétion des capillaires intra-crâniens dans certaines formes d'exubérance nerveuse et de surexcitation intellectuelle dont nous avons eu sous les yeux une multitude d'exemples ; mais on est fondé à admettre que ce degré doit dépasser constamment et de beaucoup le taux circulatoire normal. En effet, l'état de surexcitation auquel nous faisons maintenant allusion se produit sous l'influence des mêmes causes que l'encéphalite qui débute d'emblée; il aboutit souvent, lorsqu'il n'est pas combattu à propos, soit à des attaques congestives du cerveau, soit à différents autres états phlegmasiques des méninges ou de l'élément nerveux ; il doit donc tenir à des conditions anatomiques voisines de celles qui constituent les conditions de l'inflammation proprement dite.

D'après cela, lorsque nous serons invité à donner notre avis sur l'état d'un malade qui commence à se distinguer par l'irrégularité de ses habitudes, auquel on reproche déjà un manque d'ordre et de tenue ; qui est porté à négliger ses intérêts domestiques, les occupations qui le font vivre, pour courir après des chimères; qui cède au besoin de se tenir sans cesse sur pied et en haleine, d'aller, de venir sans aucun but; qui a cessé de dormir, qui se livre à des profusions ridicules et ruineuses; qui entretient tout le monde de ses espérances de fortune, de ses projets, de ses découvertes, nous devrons nous hâter de soumettre ce malade à une exploration des plus attentives.

S'il nous était démontré que la manifestation des accidents que nous venons d'exposer fût encore récente ; si nous restions convaincu que le malade que nous nous appliquons à examiner continue à articuler librement les mots, à accomplir avec une harmonie parfaite ses moindres actes musculaires, que sa démarche n'a point cessé d'être prompte, ferme, régulière, nous ne serions pas

autorisé à diagnostiquer chez lui l'existence d'un état inflammatoire déclaré, d'une périencéphalite diffuse débutant dans le mode chronique par exemple; mais nous serions fondé à craindre l'envahissement prochain, le développement ultérieur d'une pareille maladie, et nous n'aurions pas un instant à perdre pour procéder à l'application des moyens de traitement qui pourraient conjurer une aussi fâcheuse issue.

Les malades qui sont maintenant en proie aux aberrations intellectuelles ci-dessus mentionnées doivent être éloignés le plus tôt possible du centre de leur parenté et de leurs subordonnés, où ils sont habitués à faire prévaloir toutes leurs volontés et à commander sans jamais craindre d'être désobéis. Ils devront être confiés de préférence à la direction d'étrangers capables de leur en imposer par leurs dehors, la froideur de leur langage, la fermeté de leur caractère et de leur tenue, qui se chargeront de couper court à toutes les habitudes qui pourraient fournir un aliment à l'hypérhémie cérébrale et qui ne manqueront pas de faire un effort pour les éclairer sur le ridicule de leurs prétentions et sur le côté faible de leurs prétendues découvertes. Par malheur, l'accomplissement des mesures que nous venons de recommander n'est pas toujours exempt de difficultés, par la raison qu'on rencontre souvent, du côté de certains malades, de certains parents, une résistance obstinée, et que la plupart du temps personne n'a le droit ou ne se reconnaît le droit de faire conduire de vive force dans les asiles consacrés à l'aliénation mentale des sujets qui n'offrent encore qu'un surcroît d'activité dans les facultés de l'esprit ou un commencement de désordre dans les conceptions de l'intelligence. Lorsqu'on juge qu'il n'y a pas lieu, pour un motif ou pour un autre, ou qu'il n'y a pas possibilité de songer à séquestrer un individu qu'on craindrait de pousser au plus haut degré d'exaspération, on devra tâcher d'obtenir au moins qu'il soit conduit et placé sans délai à la campagne, où le repos, l'isolement, l'exercice, l'introduction d'un nouveau régime dans ses habitudes de vie, devront contribuer d'abord à tempérer les diverses causes d'excitation qui agissaient sur ses organes.

Mais, dès qu'on sera parvenu à obtenir les premières concessions et à se faire écouter, on ne négligera rien pour achever de s'insinuer de plus en plus dans la confiance de celui qu'on aura pris à

tâche de guérir, et on s'attachera à lui faire comprendre que le contraste qui existe entre ses manières de voir, ses manières d'agir d'autrefois et ses convictions, ses déterminations d'aujourd'hui, ne peut s'expliquer que par un aveuglement maladif, et on en viendra à lui dire d'une manière formelle qu'il doit se hâter, s'il veut se soustraire à des accidents encore plus funestes, d'accéder à l'application des moyens de traitement que ses conditions actuelles ont rendus indispensables.

S'il se montre assez docile alors pour ne plus s'opposer aux combinaisons d'un traitement actif et complet, on réglera la médication de la manière suivante :

Ce malade continuera, tant que cela sera jugé nécessaire, à se tenir en dehors des émotions, du tumulte, des occupations de la vie active. Il évitera de faire usage d'une nourriture trop copieuse, en donnant la préférence aux fruits cuits, aux légumes frais, aux mets préparés avec des œufs, avec du lait, à certains poissons légers, aux viandes tendres et bouillies. On ne servira sur sa table que de la bière faible, que du vin étendu d'eau, et, pendant le cours de chaque journée, il n'aura à sa disposition que des boissons sucrées ou acidulées. Des bains tièdes dont la durée ne sera jamais de moins de deux à trois heures lui seront administrés chaque jour ou chaque deux jours; enfin, on le soumettra, chaque fois que les indications l'exigeront, à des applications de sangsues nouvelles ou à des émissions sanguines plus ou moins copieuses, plus ou moins fréquentes.

L'unique parti qu'on ait à prendre à l'égard des malades appartenant aux classes pauvres ou peu aisées, lorsqu'ils sont en proie à une exaltation qui fait craindre pour eux l'invasion prochaine d'une inflammation cérébrale, c'est de travailler à leur placement dans des hôpitaux ou dans des asiles où on sera à même de leur prodiguer les secours que nécessitent les conditions d'hypérhémie qui contribuent à jeter le trouble dans les conceptions de leur intelligence et à égarer leur raison.

L'accumulation et la stagnation d'une quantité de sang anomale au sein de l'appareil encéphalique ne se traduit point toujours au dehors, comme nous en avons eu maintes fois des preuves, par un excès de pétulance nerveuse, par l'élan des conceptions ambitieuses et par d'autres démonstrations voisines de celles qui

rappellent les caractères propres à la manie. Des symptômes de mélancolie, le ralentissement ou l'inertie des facultés de l'intelligence sont de temps en temps aussi des conséquences d'un état de pléthore habituel des petits conduits circulatoires répartis dans les hémisphères cérébraux : on ne serait pas pardonnable si on méconnaissait les préludes d'une phlegmasie qui serait devenue imminente et dont les préludes se présenteraient sous l'une ou l'autre de ces dernières formes.

On doit craindre que les idées de tristesse, de découragement, de terreur imaginaire, que toutes les conceptions sinistres qui tourmentent l'existence des mélancoliques ne tiennent à un excès de pléthore cérébrale lorsque les malades qu'on a à soigner se sont trouvés pendant plus ou moins longtemps sous l'influence des causes qui ont coutume de produire la périencéphalite chronique diffuse, lorsqu'ils ont éprouvé depuis quelque temps des espèces de défaillances, lorsque leurs figures rougissent subitement sous l'influence d'émotions passagères, lorsque les muscles de leurs lèvres sont tiraillés par des espèces de tressaillements convulsifs au moment où on les admoneste, lorsque les paroles qu'ils prononcent à voix basse ne sont pas toujours nettement articulées, lorsque leurs arcades maxillaires sont habituellement serrées, lorsque leurs membres sont forts et robutes, les battements de leur pouls larges bien que lents, lorsque leurs manifestations tristes sont remplacées par instants par des accès d'exaltation ou par des idées ambitieuses. On ne serait nullement fondé à soumettre de pareils malades à une médication stimulante et tonique sous le prétexte qu'ils obéissent à une véritable dépresssion morale. On s'exposerait même à voir augmenter ce prétendu état de dépression au fur et à mesure qu'on ajouterait de nouvelles quantités de sang à celles qui déjà contribuent à entretenir chez eux les troubles de l'intelligence. Il nous semble beaucoup plus rationnel de soumettre les sujets de cette catégorie à un traitement antiphlogistique modéré et à un traitement révulsif amplement combiné.

Le séjour de la campagne est encore indispensable aux mélancoliques menacés de périencéphalite chronique diffuse. Lorsqu'on a fait choix pour eux, dans un site autant que possible, sain et agréable, d'une installation convenable, on commence par régler

tout ce qui est relatif à leur surveillance, à leur lever, à leur coucher, à leur régime alimentaire, à leurs exercices, à leur genre d'occupations, à leurs distractions, et on arrête ensuite les bases principales du traitement médical proprement dit.

L'application d'un petit nombre de sangsues, réitérée à des intervalles convenables, l'usage des purgatifs doux, tels que la limonade au citrate de magnésie, tels que le calomélas, l'eau de Sedlitz, l'huile de ricin; l'usage des lavements purgatifs, l'emploi des pédiluves chauds, aiguisés avec l'acide chlorhydrique, contribuent parfois à changer promptement les conditions d'esprit des lypémaniaques dont nous nous occupons maintenant; ils se trouvent mieux aussi quelquefois à la suite de l'emploi des frictions cutanées, de l'emploi des bains alcalins, des bains d'affusions frais, des bains d'immersion; mais l'application de plusieurs cautères sur les côtés de la région cervicale, l'application de sétons à la nuque, de sangsues à l'anus; l'emploi des bains tièdes, peuvent contribuer plus sûrement encore à modifier chez eux les conditions anormales de la circulation cérébrale. Dans les cas où l'on serait surpris, nonobstant la combinaison de tous ces efforts énergiques, par une attaque de congestion encéphalique intercurrente, par la manifestation de symptômes évidents d'embarras de la langue, de débilitation des principaux agents musculaires, le traitement qu'on aurait encore à poursuivre devrait rentrer dans celui de la lypémanie avec inflammation chronique diffuse déclarée.

Les manigraphes anciens ou modernes ont fait des efforts inouis pour tracer une peinture exacte des principales formes de la démence, pour nous aider à saisir vite les caractères extérieurs qui peuvent révéler l'affaiblissement ou un commencement de débilitation de la puissance intellectuelle. Ils n'ont rien négligé pour nous convaincre aussi que la manifestation des phénomènes de la démence est presque toujours au-dessus des ressources de la médecine, et cette dernière appréciation n'est malheureusement que trop fondée. Mais on est loin d'avoir entrepris et accompli toutes les recherches anatomiques auxquelles on devra se livrer pour parvenir à connaître les diverses conditions matérielles qui peuvent contribuer à amener des manifestations fonctionnelles aussi variées et aussi variables que le sont les phénomènes que l'on groupe presque indistinctement sous le nom de démence. On peut donc regarder

comme certain, dès à présent, que l'étonnement et la paralysie de l'exercice intellectuel ne sont souvent, chez les sujets jeunes, habitués à des excès de table, à des excès de vins généreux, que les signes extérieurs d'un état congestif considérable des centres nerveux intra-crâniens. Il en est souvent de même aussi chez les soldats, chez les villageois qui sont tombés subitement dans un état d'hébétude ou relatif ou absolu, à la suite d'une insolation prolongée. Tous ces malades, comme beaucoup d'autres, ne se trouvent frappés maintenant d'incapacité que parce que les régions encéphaliques qui président à la manifestation des idées, aux différentes conceptions qui sont le privilége de l'homme sain d'esprit se trouvent envahies et comme opprimées présentement chez eux par une surabondance de sang et d'éléments fibrineux. Le jour où les fibres nerveuses préposées à l'accomplissement des actes musculaires qui s'exécutent sous l'influence de la volonté se trouveront menacées et opprimées à leur tour au sein de leur masse encéphalique, des symptômes de paralysie incomplète ne manqueront pas de se joindre aux phénomènes de la démence : c'est cette sorte d'empiétement de l'état congestif qu'on doit toujours tâcher de retarder et de prévenir dans tous les cas récents de démence simple.

Au demeurant, lorsque des sujets encore robustes ou jeunes, à constitution sanguine et musculeuse commenceront à se plaindre d'embarras vers le cerveau, de l'infidélité de leur mémoire, de la difficulté qu'ils éprouvent à lier leurs idées, à trouver des mots pour les exprimer; lorsqu'ils se répètent à leur insu, en parlant ou en écrivant, il convient de soumettre ces malades à une exploration minutieuse. S'ils ont les conjonctives et la face rouges, le pouls plein, le sommeil lourd, et s'ils ont constamment fait usage d'une alimentation très-riche, très-animalisée, on devra incliner à croire que l'oblitération des facultés mentales peut tenir chez eux à l'accumulation de la fibrine et des globules sanguins dans les capillaires qui se distribuent aux couches corticales du cerveau. Si ces aberrations fonctionnelles sont encore récentes et si les fonctions de la myotilité sont restées jusque-là intactes, on ne devra pas désespérer d'arrêter les progrès de la démence et d'empêcher l'envahissement de la débilitation musculaire générale.

Les sujets dont nous nous occupons sont supposés jusque-là raisonnables et dociles. S'il se mêle par hasard quelques idées dé-

lirantes aux symptômes de débilitation de leur mémoire, et de l'ensemble de leurs facultés, ces lésions fonctionnelles sont ordinairement trop peu graves et trop vagues encore pour fausser leurs déterminations : ils se plient donc facilement, d'habitude, aux vues de traitement et aux avertissements des médecins.

Les sujets placés dans les conditions ci-dessus prévues devront renoncer au moins momentanément à toutes les occupations réputées fatigantes pour l'esprit, à toutes celles qui exigent une concentration de l'attention. S'ils ont des habitudes de bonne chère, ils se hâteront de les réformer pour y substituer une nourriture saine, mais peu substantielle; ils renonceront aussi à l'usage du vin pur et à celui des autres boissons alcooliques, qu'ils remplaceront par des boissons délayantes ou des sirops étendus d'eau.

On les soumettra en même temps à l'usage des saignées plus ou moins copieuses, à des applications de sangsues et à toutes les combinaisons d'un traitement antiphlogistique hardiment et longtemps soutenu.

Je n'oublie pas qu'une médication tout à fait ou en partie opposée à celle-ci est souvent mise en usage par des praticiens dont je suis le premier à reconnaître l'autorité; mais nous estimons qu'en agissant de la sorte ils confondent ensemble la faiblesse de l'esprit et la faiblesse matérielle, c'est-à-dire deux éléments morbides dont ils ne pourraient pas toujours, à beaucoup près, justifier et l'identité et la connexité. Pour nous, qui avons vu la démence récente simple d'abord se compliquer souvent ensuite d'une paralysie musculaire de nature inflammatoire; qui avons vu un grand nombre de fois des cerveaux de déments gorgés de sang, alors même que ces déments avaient été soumis à des déplétions sanguines, passablement copieuses, nous croyons devoir maintenir la règle de conduite qui nous a semblé devoir obtenir la préférence dans les cas que nous avons précisés.

Pinel a reproché autrefois à la répétition trop fréquente des déplétions sanguines de concourir à multiplier, dans certaines circonstances, le nombre des cas de démence. Mais il n'est pas également démontré pour tout le monde que le traitement anciennement adopté à l'Hôtel-Dieu de Paris pour combattre certaines affections du cerveau fût réellement l'unique ou la principale cause des résultats fâcheux qu'il a signalés à l'attention des praticiens. De

notre temps encore, une foule de cas d'aliénation mentale se terminent vite par la démence, même quand on s'est abstenu de tout traitement antiphlogistique. Les choses pouvaient se passer de la même manière à l'Hôtel-Dieu sans que la phlébotomie dût en être responsable. On ne possédait, au commencement de ce siècle, aucun diagnostic anatomique dans les divers cas d'affections du cerveau. La périencéphalite chronique diffuse n'était pas distinguée alors des cas d'aliénation mentale sans lésion du mouvement : les efforts du traitement ne pouvaient aboutir conséquemment, dans une foule d'occasions, qu'à des résultats décourageants; mais on ne doit pas inférer de là que les émissions sanguines sont contre-indiquées même dans les cas où l'oblitération de l'intelligence dépend de la persistance d'une accumulation habituelle de sang dans les capillaires des méninges et de la masse cérébrale.

ARTICLE III.

Du traitement curatif des inflammations encéphaliques du mode aigu.

C'est avec intention que nous avons accordé, dans cet ouvrage, une place considérable et à la description des manifestations fonctionnelles et à celle des lésions matérielles qui caractérisent les divers états inflammatoires de la substance nerveuse encéphalique : nous avons eu sans cesse en vue, en agissant ainsi, les intérêts de la médication. Loin de reculer devant l'idée de publier une grande variété d'observations, nous nous sommes constamment rattaché à cette idée, attendu que l'étude des faits a surtout l'avantage de nous bien faire connaître les formes fonctionnelles que les phlegmasies intra-crâniennes sont susceptibles d'affecter, suivant leur degré d'intensité, d'étendue, les emplacements qu'elles ont envahis, les phases de leur évolution, et qu'à cette même étude appartient aussi le privilége de nous représenter l'aspect que doivent avoir, aux différentes périodes inflammatoires, soit les capillaires sanguins, soit les éléments nerveux, au sein des milieux occupés par l'inflammation : or c'est en s'appuyant sur un pareil ensemble de connaissances qu'on peut surtout espérer d'offrir aux différentes médications des bases rationnelles et de quelque solidité.

Nous reconnaissons, comme Lallemand, que l'anatomie pathologique ne serait qu'un objet de pure curiosité, si elle se bornait à la description des altérations morbides; qu'il ne suffit pas non plus de chercher les symptômes qui peuvent les faire reconnaître pendant la vie; qu'il faut s'efforcer de pénétrer jusqu'à la nature des altérations anatomiques pour prétendre à instituer le meilleur mode de traitement possible. Mais c'est aussi en réfléchissant sur les détails dépeints dans les observations qu'on réussit à acquérir des notions exactes sur la nature des influences qui ont pu donner naissance aux altérations matérielles qu'on a intérêt à combattre : les faits, quand on les envisage même à ce point de vue, sont donc bien loin de manquer d'importance. Ils en offrent encore une très-grande sous ce rapport, qu'ils mettent les lecteurs à même d'assister en quelque sorte heure par heure à l'envahissement et au développement d'un très-grand nombre de cas d'encéphalite, et d'apprécier par leur propre jugement la manière dont se comportent le plus souvent ces maladies suivant qu'elles sont combattues par telle ou telle méthode de traitement, abandonnées ou non aux seules ressources de la nature : ce dernier avantage seul est des plus précieux.

Les médecins de toutes les époques ont presque toujours attaché une grande importance à prouver que les moyens de traitement auxquels ils avaient de préférence recours étaient rationnels. On a raison de s'aider des ressources du jugement et de l'induction pour adopter ou rejeter une méthode de traitement d'où le salut ou la perte des malades peuvent finalement dépendre. Mais, comme le raisonnement peut quelquefois nous égarer, qu'un procédé de traitement qui paraît d'abord empirique peut quelquefois s'expliquer ensuite, il nous semble sage de mettre à profit, dans les cas désespérés, les méthodes empiriques dont on serait sûr de n'avoir à craindre aucun effet nuisible.

Il n'est pas un médecin doué de quelque expérience pratique qui ne soit bien convaincu de l'efficacité d'un traitement antiphlogistique habilement combiné dans la plupart des cas d'attaques congestives brusques des centres nerveux intra-crâniens. Ce traitement ne peut procurer que des résultats utiles lorsque la distension des capillaires sanguins n'est encore que peu intense; il peut prévenir un état congestif plus sérieux lorsque la turgescence vasculaire est

déjà portée à un certain degré d'ampliation; il peut prévenir soit une issue promptement funeste, soit l'explosion d'une attaque éclamptique, soit la manifestation d'une hémiplégie, soit celle d'une périencéphalite aiguë ou chronique, lorsque l'accumulation du sang dans les petits conduits circulatoires répartis et dans la pie-mère et dans la masse encéphalique a atteint le taux le plus considérable.

Les émissions sanguines tiennent le rang le plus important parmi les moyens qu'on a coutume de rattacher à la médication déplétive. L'application de ces ressources pourrait même remédier le plus souvent d'une manière complète aux inconvénients des accidents congestifs, s'il suffisait, pour guérir les malades, de les débarrasser de l'excès de sang qui distend d'une manière mécanique pour l'instant les capillaires cérébraux devenus turgescents. Par malheur, la soustraction du sang est insuffisante, dans une foule de cas, pour opérer, à elle seule, comme nous l'avons fait pressentir ailleurs, une guérison solide et définitive, attendu que la trame des capillaires encéphaliques conserve, même après la disparition du principal danger, une disposition qui fait que le flux congestif tend presque toujours à se reproduire une ou plusieurs fois dans leur cavité et à dégénérer en état inflammatoire permanent; mais l'emploi des émissions sanguines convenablement appliquées et combinées n'est rien moins que dénué d'efficacité, même pour prévenir la transformation d'un état congestif temporaire en état phlegmasique définitif.

La saignée pratiquée avec la lancette devra obtenir la préférence sur tous les autres moyens déplétifs chaque fois que l'individu congestionné sera gisant sans connaissance, dans un état plus ou moins complet d'immobilité, d'insensibilité et de torpeur intellectuelle, et qu'il se rapprochera davantage par ses conditions d'âge de la jeunesse ou du terme moyen de la vie. Peu importe que la saignée soit appliquée au pli du bras, à la jugulaire ou au pied, pourvu qu'elle puisse donner lieu dans un court délai à une perte de six à huit cents grammes de sang. En général cependant on devra ouvrir de préférence les veines du bras, attendu que cette opération s'effectue presque toujours d'une manière prompte et facile.

Lorsque les accidents comateux semblent vouloir persister après

une émission sanguine abondante, on ne doit point hésiter à recourir à l'application d'une seconde saignée copieuse et même à en pratiquer une troisième avant la fin de la première journée, si les phénomènes apoplectiques ne tendent point à diminuer. Si l'application d'une seule saignée suffisait, au contraire, pour opérer le rétablissement des fonctions intellectuelles, le rétablissement de la sensibilité et des mouvements volontaires, on pourrait remplacer la seconde saignée par une application de vingt à vingt-cinq sangsues qu'on placerait soit à l'anus, soit aux régions mastoïdiennes; mais on ne devrait renoncer dans tous les cas à l'emploi des émissions sanguines qu'autant qu'elles seraient rendues inutiles par la disparition de la maladie, ou qu'elles se trouveraient contre-indiquées par l'épuisement des forces et de la constitution.

Dans les cas où l'état congestif de la masse encéphalique tend à réagir sur les fibres excitables de la moelle allongée, en y entretenant un degré de stimulation capable de faire naître soit des phénomènes musculaires spasmodiques vagues, soit des attaques à forme épileptique, rémittentes, intermittentes ou continues, les saignées générales répétées sont encore indiquées; mais on retire aussi des avantages réels, dans les cas de cette catégorie, des émissions sanguines locales, qu'on rend pour ainsi dire continues en appliquant de demi-heure en demi-heure trois ou quatre nouvelles sangsues soit à la nuque, soit sur le trajet de la grande faux du cerveau, soit à la région épigastrique, soit à l'anus.

La prolongation, la persistance d'un état comateux avec rougeur de la face, accélération du pouls et répétition de fortes secousses convulsives vers les quatre membres survenant pendant et après le travail de l'accouchement, ne doivent point toujours être assimilées aux convulsions à forme hystérique qui éclatent quelquefois dans les mêmes circonstances ou sous l'influence d'une stimulation douloureuse ou sous l'influence de pertes sanguines trop copieuses. Dans un certain nombre de cas, elles doivent être assimilées, au contraire, aux accès convulsifs spontanés qui sont déterminés par l'accumulation d'une quantité trop considérable de sang dans les capillaires de l'appareil encéphalique et surtout dans ceux de la moelle spinale; ces accidents doivent donc être combattus par les mêmes moyens de traitement que les autres fluxions du cerveau et de ses annexes. Les saignées ré-

pétées, les applications de glace sur la tête, peuvent suffire pour faire cesser la continuation ou le retour des ébranlements *épileptiformes;* la saignée capillaire renduc continue par des applications rapprochées de sangsues à la nuque est parfaitement indiquée dans les cas où la persistance des phénomènes éclamptiques est devenue tout à fait inquiétante.

Les attaques éclamptiques éphémères des très-jeunes enfants peuvent tenir quelquefois à un état de stimulation momentané et sympathique de la partie élevée de l'axe nerveux rachidien. Mais, de l'aveu même des partisans des névroses, l'explosion et la persistance de certains états soporeux et convulsifs coïncident assez fréquemment, dans les premiers temps de la vie, avec l'invasion de plusieurs affections encéphaliques d'un caractère grave : on serait blâmable d'oublier une seconde un pareil enseignement, car il est démontré par des auptosies que les affections encéphaliques concomitantes, dont on proclame ici la gravité, sont presque toujours, dès le commencement, de nature congestive, et, un peu plus tard, de nature évidemment inflammatoire : cette dernière donnée ne peut pas être sans influence sur la direction qu'on devra se décider à imprimer au traitement.

Lorsqu'un enfant, âgé de cinq, de six, de sept ans et plus, sort de ses habitudes de douceur et de gaieté pour se montrer capricieux, impatient, colère, hargneux envers ses camarades ; qu'il cesse de dormir la nuit, qu'il éprouve lorsqu'il s'endort des accès de cauchemar qui le portent à pousser des plaintes ou des cris ; qu'il tend à succomber malgré lui à la somnolence pendant les heures consacrées à ses récréations ; qu'il a les traits de la physionomie altérés, les yeux brillants ou hagards, les pupilles inégales ou contractées, les globes des yeux comme occillants, les arcades dentaires qui se heurtent avec bruit, le pouls accéléré ou trop plein, on doit craindre chez lui l'incubation d'une affection cérébrale de nature inflammatoire.

Si cet enfant est surpris ensuite par des accidents de nature comateuse ou semi-comateuse, compliqués de tressaillements convulsifs des muscles de la face, de trismus ou de grincements de dents, de convulsions des paupières ou des globes oculaires, de rétractation du cou en arrière ou sur le côté, de forts ébranlements saccadés des quatre membres ou des membres apparte-

nant à une seule moitié du corps, d'ébranlements convulsifs, des muscles thoraciques et du diaphragme, il y a beaucoup à parier que son cerveau est devenu le centre d'une violente fluxion congestive. Il ne pourra plus nous rester que peu de doute à cet égard si les phénomènes musculaires tendent à persister ou à ne présenter que de courtes rémittences pendant douze à quinze heures, s'ils sont accompagnés de turgescence de la face, de chaleur à la peau, d'accélération du pouls et de symptômes partiels de contracture pendant le ralentissement des secousses convulsives générales.

Les déplétions sanguines sont devenues indispensables toutes les fois qu'on se trouve chez des enfants en présence d'un groupe de phénomènes analogues à ceux que nous venons de rappeler.

« L'émission sanguine, d'après MM. Rilliet et Barthez, peut être générale ou locale. On est souvent obligé, impriment-ils encore, de renoncer à la phlébotomie, soit que les mouvements saccadés des extrémités supérieures rendent impossible l'ouverture de la veine, soit que l'on craigne de ne pouvoir arrêter le jet de la saignée ou de le voir repartir trop facilement; enfin l'âge est souvent un obstacle à la phlébotomie.

« Les sangsues doivent être appliquées en nombre proportionné à la violence de l'attaque, à l'âge et à la force de l'enfant : de deux à six lorsqu'il a moins de cinq ans; de six à quinze à un âge plus avancé. Si l'on juge convenable de provoquer une déperdition sanguine plus abondante, on pourra sans inconvénient les poser aux apophyses mastoïdes ou aux tempes. Dans le cas où l'on préférerait une émission sanguine peu considérable, elle devra être dérivative, et on appliquera les annélides à l'anus ou aux malléoles, comme l'a conseillé M. Chauffard (d'Avignon). On laissera saigner les piqûres pendant une heure à deux heures, suivant la gravité de l'attaque[1]. »

On ne peut qu'applaudir à une pareille règle de conduite ; mais, comme, de l'aveu même des médecins qui considèrent les attaques éclamptiques des enfants comme purement spasmodiques, la continuation des mêmes attaques est fréquemment suivie d'un état congestif ou d'un surcroît d'injection, on ne devra renoncer à l'em-

[1] Rilliet et Barthez, *Traité clinique et pratique des maladies des enfants*. Deuxième édit. Paris, 1855, tome II, p. 477.

ploi des émissions sanguines qu'après qu'on sera parfaitement rassuré contre la crainte d'un état inflammatoire aigu.

On s'est figuré pendant longtemps que les convulsions concomitantes d'une affection cérébrale n'éclataient presque jamais chez les enfants qu'après que l'existence de la maladie principale avait pu être diagnostiquée avec quelque certitude ; qu'elles devaient ne constituer en un mot que des phénomènes intercurrents. Cette manière de voir avait des inconvénients ; elle tendait à faire considérer toutes les attaques convulsives qui éclatent instantanément comme autant de manifestations ou essentielles ou sympathiques, et elle pouvait fausser entièrement les vues du traitement : on ne saurait trop s'appliquer à la réfuter.

« Devons-nous répéter avec les auteurs, disent MM. Rilliet et Barthez, que dans la grande majorité des cas les convulsions symptomatiques surviennent à une période avancée d'une affection cérébrale, lorsque le diagnostic est déjà fixé, soit par les symptômes généraux qui ont marqué le début, soit par les symptômes cérébraux qui ont précédé les convulsions? Évidemment non ; nous serions en contradiction formelle avec les faits, puisque, dans la moitié des cas de convulsions symptomatiques que nous avons recueillis, l'attaque convulsive a marqué le début de l'affection encéphalique. Il est donc évident pour nous que dans bon nombre de cas les convulsions symptomatiques ouvrent la scène et surviennent le premier jour, sans qu'auparavant on ait observé de symptômes cérébraux graves, ou même, mais le fait est plus rare, un dérangement de la santé générale [1]. »

L'une des conséquences qui ressortent des paroles que nous venons de transcrire, c'est qu'on doit toujours se tenir sur ses gardes et s'appliquer à combiner sérieusement ses divers moyens de traitement toutes les fois qu'on est invité à soigner un enfant qui vient d'être atteint même subitement de phénomènes comateux et convulsifs. Très-peu de médecins hésitent à convenir aujourd'hui que les attaques convulsives concomitantes soit d'une fluxion sanguine brusque du cerveau, soit d'une méningite aiguë diffuse à son début, demandent à être combattues dans l'enfance, comme dans les autres périodes de la vie, par des émissions sanguines

[1] Rilliet et Barthez, *ouvrage déjà cité*, t. II, p. 466.

immédiatement appliquées. Beaucoup d'autres conseillent l'emploi de ces derniers moyens même dans les formes convulsives de l'enfance, qu'ils jugent purement essentielles ou sympathiques, lorsqu'ils ont affaire à des enfants robustes, à des enfants dont la face est turgescente, le pouls accéléré, et surtout sur ceux qui sont déjà affectés d'une maladie inflammatoire, soit des plèvres, soit des poumons, soit des organes digestifs: ces diverses vues pratiques assignent à l'importance de la médication antiphlogistique un rang tout à fait à part dans le traitement des maladies éclamptiques du jeune âge.

Ce n'est pas seulement chez les enfants qu'on peut avoir des raisons pour préférer les applications de sangsues aux saignées générales dans le traitement des fluxions cérébrales avec ou sans convulsions ; ces raisons se présentent et existent quelquefois aussi chez les sujets plus avancés en âge. Il est des circonstances où l'on peut attacher une certaine importance à appeler ou à rappeler un mouvement fluxionnaire vers les vaisseaux hémorrhoïdaux, vers l'utérus, vers les cavités nasales ; dans les cas de ce genre, des applications de sangsues, dirigées d'une manière convenable vers le pourtour de l'anus, vers les aines, le périnée, l'entrée de chaque narine, pourront concourir plus efficacement que la phlébotomie à dissiper promptement les phénomènes de la congestion.

Dans les localités où l'on ne se procure des sangsues qu'avec difficulté, on ne doit pas hésiter, après avoir tiré le meilleur parti possible de la phlébotomie, pour combattre une trop grande accumulation de sang dans les conduits circulatoires du cerveau, à remplacer les applications de sangsues par des applications de larges ventouses scarifiées. Ces ventouses peuvent être posées sur le trajet des veines occipitales, sur le trajet de la grande faux du cerveau, dans l'intervalle des épaules, sur le sommet de la poitrine, sur la partie antérieure des cuisses : elles finiront le plus souvent, si elles sont mises en nombre suffisant, renouvelées avec persévérance, par amener et une révulsion et une déperdition sanguine de quelque utilité pour la guérison.

Parmi les moyens dont on a encore conseillé l'application dans le traitement des attaques apoplectiques à durée temporaire et des attaques à formes convulsives, on ne doit pas oublier la com-

pression des artères carotides, à laquelle on pourait recourir sans négliger aucunement les avantages attachés à l'emploi des saignées générales et des autres émissions sanguines. Des obstacles de plusieurs sortes, parmi lesquels nous comptons la difficulté d'opérer une compression suffisamment prolongée et efficace sur des adultes en proie à de fortes contractions musculaires, nous ont empêché de tenter jusqu'ici l'essai de la compression carotidienne. La grande majorité des médecins n'a pas agi autrement que nous en présence des difficultés qui nous ont arrêté, et les arguments qu'on pourrait être tenté d'invoquer pour l'instant, soit pour faire adopter, soit pour faire rejeter la compression dans le traitement des affections congestives des centres nerveux intra-crâniens, ne pourraient être empruntés qu'à des considérations théoriques bien plus qu'à une observation pratique suffisamment éprouvée. Au premier abord, il paraît rationnel de ne pas négliger l'application d'un procédé qui doit avoir pour effet presque immédiat de diminuer au moins la quantité du sang, qui tend, dans les attaques de cette nature, à s'accumuler en abondance au sein de la substance nerveuse ; il suffit d'ailleurs que ce procédé ait été employé quelquefois avec avantage et recommandé à l'attention des médecins par des praticiens tels que MM. Blaud et Trousseau, pour qu'on se sente très-enclin à y avoir recours.

La compression carotidienne demande à être appliquée pendant un certain laps de temps, mais elle doit être suspendue, reprise, suspendue encore un certain nombre de fois, elle ne doit pas être prolongée dans chaque expérience au delà de cinquante à soixante secondes, surtout lorsqu'elle agit en opérant un ralentissement considérable des battements du cœur. Il suffit, pour l'effectuer, d'agir simultanément avec les doigts sur chaque carotide, soit en tenant ces vaisseaux fortement rapprochés des côtés du larynx, soit en cherchant à les tenir appliqués sur les côtés de la colonne cervicale. On incline à croire qu'elle n'est efficace qu'autant que le but est atteint des deux côtés et que la circulation de l'organe congestionné ne manquerait pas de continuer à s'opérer par l'intermédiaire des anastomoses si la compression n'était mise en usage que d'un seul côté. Cependant M. Trousseau a vu les accidents convulsifs prédominants à droite cesser sous l'influence d'une compression qu'il appliqua sur l'artère carotide gauche : on devra donc s'attacher à comprimer de préférence la carotide opposée au

côté affecté de secousses convulsives lorsque l'état congestif sera jugé plus intense dans un hémisphère cérébral que dans l'autre; mais, encore une fois, on ne négligera pas non plus les autres indications thérapeutiques.

L'importance que nous devons attacher, dans tous les cas d'attaques congestives graves des centres nerveux encéphaliques, non-seulement à faire cesser les manifestations ou comateuses ou convulsives, en parant sans délai à l'imminence du danger, mais encore à prévenir les extravasations soit sanguines, soit plastiques dans le voisinage des capillaires qui se trouvent le plus distendus, nous oblige à faire un prompt usage de toutes les ressources antiphlogistiques dans le traitement des congestions en question. L'application des topiques réfrigérants sur la tête, après qu'elle a été convenablement rasée, est employée à peu près partout, à notre époque, concurremment avec les autres moyens qu'on oppose aux fluxions congestives du cerveau. Nous n'ignorons pas que des réflexions peu encourageantes ont été faites quelquefois à l'occasion de l'emploi de la glace et de l'eau froide à l'extérieur, dans le traitement de certains états fluxionnaires des capillaires cérébraux; nous n'acceptons pas sans réserve toutes les explications qu'on a coutume d'invoquer pour justifier l'efficacité de ces agents thérapeutiques dans de pareilles circonstances; mais nous croyons qu'on se priverait de ressources importantes en rejetant leur emploi.

Dans les grandes villes, où l'on se procure facilement de la glace en tout temps, on opère le refoulement du sang qui se porte vers l'encéphale en couvrant le cuir chevelu d'une vessie à moitié remplie de glace légèrement pilée. Cette vessie est enlevée et remplacée par une seconde vessie réfrigérante dès que la glace a été convertie en eau, et on continue de la sorte l'application du froid aussi longtemps qu'on se croit fondé à en prolonger l'usage.

Dans les endroits où la glace fait défaut, on se sert à sa place d'eau de puits ou d'eau de fontaine, qu'on a toujours soin de tenir emprisonnée dans des vessies. Par ce procédé, on évite de répandre de l'eau sur le linge des malades, et, si on a à sa disposition seulement deux ou trois vessies, on parvient très-facilement à refroidir celles qui se sont déjà réchauffées au contact de la tête, en les enlevant à tour de rôle pour les tenir plongées pendant quelque

temps dans une masse d'eau froide, et en les remettant ensuite en place; ces espèces de sacs se moulent sur la circonférence de la tête, où ils se tiennent appliqués d'eux-mêmes, s'ils ne sont remplis d'eau qu'à moitié.

Quelques médecins opèrent le refroidissement en faisant arriver sur le crâne un filet d'eau continu. Un tissu en caoutchouc, disposé en godet et convenablement appliqué sur les régions latérales et postérieures de la tête, sert à conduire dans un vase réservé pour cet usage l'eau qui a servi à inonder les téguments : ce procédé nous semble plus difficile à surveiller dans son action que les deux précédents.

On estime généralement que l'emploi des moyens réfrigérants n'est efficace qu'autant qu'il est soutenu avec persévérance, qu'il pourrait être suivi d'une réaction fluxionnaire nuisible s'il était discontinué trop tôt. On a cru constater, d'un autre côté, que l'action trop prolongée du froid peut produire chez les enfants un excès de dépression auquel il n'est pas toujours facile de parer; mais il en est du froid comme des émissions sanguines, il demande à être prescrit, appliqué et surveillé avec discernement.

Lorsqu'une affection cérébrale à forme soporeuse ou convulsive vient à se manifester peu de temps après un repas un peu copieux, on est presque toujours tenté de faire administrer quelques centigrammes de tartre stibié à celui qui a été surpris ainsi par l'attaque congestive. Beaucoup de médecins répugnent cependant à provoquer le vomissement dans cette circonstance, soit dans la crainte d'augmenter, par les efforts de contraction du diaphragme, l'état congestif du cerveau, soit dans la crainte que les matières expulsées de l'estomac ne produisent l'asphyxie en s'arrêtant en partie dans l'arrière-bouche. Nous croyons qu'on ne peut que gagner à débarrasser l'estomac des aliments qui le surchargent dès que les malades auxquels on a affaire commencent à avaler avec quelque facilité et à sortir de la torpeur; on peut donc se hasarder à leur faire avaler alors quelques cuillerées d'eau tiède émétisée : lorsque l'indication dont il vient d'être parlé n'existe pas, il est préférable de s'abstenir des vomitifs; lorsqu'on s'est cru dans la nécessité d'y avoir recours, on doit avoir soin de faire placer les malades dans une position élevée, afin qu'ils puissent rejeter plus facilement au dehors les matières qui se trouvent accumulées dans l'estomac.

Lorsque la digestion est déjà avancée ou que le canal alimentaire se trouve comme obstrué, sur les individus congestionnés, par une accumulation de fèces endurcies, on doit aviser sans retard à provoquer des évacuations alvines. On obtient ce résultat en faisant avaler par cuillerées une potion contenant soit de l'huile de ricin et quelques gouttes d'huile de croton, soit une trentaine de centigrammes de calomel, soit une certaine dose de résine de jalap; on peut stimuler en même temps la portion inférieure du canal digestif à l'aide de lavements fortement purgatifs.

Les lavements stimulants peuvent presque toujours être employés comme moyens révulsifs dans la plupart des cas de congestion, et alors même que la susceptibilité de l'estomac, la susceptibilité des intestins grêles, s'opposent à l'administration des purgatifs par la bouche : on ne doit donc jamais oublier le parti qu'on peut tirer de ce dernier moyen. Dans les cas où il est difficile de soulever les malades pour introduire des canules dans le rectum, il suffit de déposer dans cet intestin une capsule chargée d'huile de croton pour provoquer d'une manière presque constante des évacuations alvines promptes : rien ne s'oppose à ce qu'on ait recours ensuite, dans un intervalle de douze à quinze heures, à l'introduction d'une seconde ou même à celle d'une troisième capsule, si la première n'avait pas produit les résultats qu'on attendait de son action.

Dans les cas de congestion peu intense, on peut essayer d'opérer une dérivation lorsque les malades peuvent être tenus quelque temps assis, en plongeant leurs extrémités inférieures dans de l'eau chauffée à trente-cinq ou à quarante degrés centigrade, et rendue irritante par l'addition soit d'une certaine quantité de sel de cuisine, de farine de moutarde ou d'acide chlorhydrique. Ce moyen ne peut plus être employé lorsque les malades sont dans un état apoplectique ou en proie à des secousses convulsives. Mais on doit alors chercher à appeler le sang aux jambes et aux pieds en entourant ces parties de larges cataplasmes émollients préparés avec de l'eau presque bouillante et légèrement saupoudrés de farine de moutarde. Ces topiques, qu'on peut renouveler souvent, suffisent pour entretenir la turgescence des veines, la rubéfaction des téguments, sans causer cependant autant de douleur et d'irritation que les sinapismes purs, et sans produire la vésication ; on ne peut donc que gagner à leur emploi.

Les malades chez lesquels on aura été assez heureux pour voir disparaître jusqu'aux derniers symptômes d'une forte attaque congestive du cerveau demanderont cependant à être soumis à une longue surveillance, car ils demeureront prédisposés à toutes les formes d'encéphalite. Ceux qui paraîtront comme rétablis, tout en conservant un reste d'embarras dans la prononciation ou quelques autres symptômes de débilitation de la myotilité, ne seront point considérés comme réellement guéris jusqu'à ce que leurs actes musculaires soient devenus tout à fait libres; dans le cas où les accidents dont il vient d'être question tendraient au contraire à s'aggraver, ces malades seraient soumis au traitement qui est applicable dans la période d'incubation des différentes phlegmasies encéphaliques.

Le traitement de la méningite ou plutôt de la périencéphalite aiguë comporte quelques variations suivant que cette maladie est sporadique ou épidémique; suivant qu'elle se manifeste sous la forme frénétique, soporeuse, convulsive, intermittente, insidieuse; suivant qu'elle a atteint des adultes ou des sujets moins avancés en âge : néanmoins les principes de la médication sont foncièrement les mêmes pour les principales manifestations des phlegmasies diffuses aiguës de la pie-mère et de la périphérie des centres nerveux intra-crâniens.

On fera en sorte de ne pas confondre, dans les premiers moments de l'état inflammatoire, la forme frénétique avec la manie simple, la forme soporeuse avec la mélancolie, la forme convulsive avec l'éclampsie nerveuse, la forme insidieuse avec un excès d'exaltation, la forme rémittente avec un accès de fièvre intermittente. On n'oubliera pas que le sang est très-plastique et l'extravasation de la lymphe coagulable rapide dans les périencéphalites diffuses épidémiques, et que le traitement doit être poussé avec la plus grande vigueur dès le moment où l'on est averti par des signes extérieurs de quelque valeur qu'un individu est déjà en proie à un commencement d'inflammation épidémique aiguë de la périphérie de l'encéphale.

Les saignées copieuses et les applications réitérées de sangsues constituent, de l'aveu de tous les médecins, les ressources les plus importantes de la médication, dans le traitement des diverses phlegmasies aiguës des méninges et de la substance corticale. Sur

les sujets robustes et récemment atteints, l'aspect démentique et une apparence de prostration n'excluent aucunement l'application des émissions sanguines abondantes.

Suivant Martinet et Parent la saignée est le moyen puissant sur lequel il est surtout permis de compter dans le traitement de l'arachnitis, et elle est principalement utile, au moment de l'invasion, sur les sujets chez lesquels on remarque des symptômes de pléthore et de congestion. D'après ces auteurs, l'action de la saignée est toujours d'autant plus marquée et plus sensible qu'elle est faite par une plus large ouverture qui opère en peu de temps une déplétion subite et amène un état voisin de la syncope. « Nous avons eu, disent-ils, plusieurs fois l'occasion de vérifier l'avantage que l'on pouvait obtenir de cette espèce de défaillance, qui a fait cesser comme par enchantement des céphalalgies atroces accompagnées de divers accidents qui tous pouvaient faire craindre l'invasion prochaine de l'arachnitis si déjà ils n'en caractérisaient pas l'existence[1]. »

La saignée est surtout utile dans les douze ou quinze premières heures de la phlegmasie, parce que les extravasations plastiques ne sont pas encore alors formées; mais il ne faudrait pas conclure de là que les émissions sanguines seraient nuisibles après que des extravasations plastiques auraient commencé à s'effectuer; elles sont indiquées tant que les capillaires se maintiennent à l'état de turgescence, que de nouvelles filières vasculaires continuent à se laisser envahir, et que la quantité des liquides exsudés tend à augmenter.

Suivant M. le professeur Bouillaud, pour retirer, soit de la saignée, soit de l'application des sangsues, tout le succès qu'on a le droit d'en attendre, il ne faut point en être avare. « Il arrive souvent, dit-il, qu'après une première évacuation sanguine la maladie ne présente aucune amélioration sensible, tandis qu'une seconde, une troisième ou même une quatrième saignée est suivie d'un soulagement considérable. Il est également certain, ajoute-t-il, qu'une émission sanguine trop peu abondante ne fait souvent qu'augmenter le mal, tandis que, plus copieuse, elle eût opéré une détente considérable et une diminution soudaine des symptômes[2]. »

[1] *Recherches sur l'inflammation de l'arachnoïde*, etc. Paris, 1821, p. 112.

[2] *Traité clinique et physiologique de l'encéphalite*. Paris, 1825, p. 516.

On peut dire que presque tous les praticiens sont d'accord sur la nécessité de ne pas être trop sobre d'évacuations sanguines dans le traitement de la méningite sporadique aiguë; mais, comme le font remarquer Martinet et Parent, il est impossible de préciser *à priori* tant le nombre des évacuations sanguines générales qu'il pourrait être nécessaire de prescrire dans le cours d'une arachnitis que la quantité de sang que l'on devrait tirer à chaque opération, attendu que les conditions d'âge, de force des malades, l'intensité de la phlegmasie, le siége de la congestion, et beaucoup d'autres circonstances difficiles à prévoir, peuvent modifier les indications : le rôle du médecin consiste donc à saisir habilement dans chaque circonstance la limite jusqu'où il peut atteindre et jusqu'où il doit aller en prescrivrant l'emploi de la saignée.

Les saignées générales copieuses sont recommandées par la plupart des médecins qui ont été à même d'observer des épidémies de méningites aiguës au moment de l'invasion de l'état inflammatoire. M. Bain avait cru pouvoir inférer d'une quinzaine d'observations que la méningite avortait presque constamment lorsque la saignée était poussée jusqu'à la syncope sur les militaires qu'il avait à traiter. M. Pascal ne répugne point à pousser les saignées, dans cette forme de phlegmasie, jusqu'à six cents grammes; d'autres ont montré beaucoup plus de hardiesse et ont tiré bien au delà de mille grammes de sang.

D'après M. C. Broussais, les saignées générales abondantes, lorsqu'elles sont bien supportées, sont souveraines au début de la méningite épidémique, et de petites saignées, quelque répétées qu'elles puissent être, ne sauraient remplacer une large et prompte déplétion. Cette maladie, fait-il remarquer, marche vite, très-vite, et tout demi-moyen est sans effet : dans les cas graves, toute temporisation devient fatale. Il faut donc combattre la méningite avec autant d'activité qu'elle en met à briser l'organisme[1]...

L'inflammation diffuse des méninges et de l'élément cortical demande à être combattue, chez les enfants comme chez les personnes plus avancées en âge, par des émissions sanguines rapidement appliquées. La saignée générale, indiquée spécialement dans la première période et employée avec hardiesse à cette époque

[1] *Histoire des méningites cérébro-spinales*. Paris, 1845, page 174.

sur des enfants forts et vigoureux, écrit M. Senn, a eu presque constamment des succès marqués. Je l'ai vue procurer du soulagement et de l'amendement dans les deux premières périodes: aussi je n'hésite pas à la regarder comme le premier moyen thérapeutique que nous possédions... surtout dans les méningites débutant franchement sans que l'individu soit affaibli par des pertes antérieures[1].

Suivant M. Charpentier, les évacuations sanguines sont des moyens précieux de traitement lorsqu'elles sont employées d'une manière convenable. Quand l'inflammation est établie, si elles ne peuvent la résoudre, elles dissipent au moins les congestions qui l'alimentent; mais, lorsque le sang est intimement uni à la trame des tissus, lorsque ceux-ci sont altérés, que la résolution est impossible, ces saignées ne produisent plus que de mauvais effets[2].

MM. Rilliet et Barthez font observer que quelques médecins anglais ont poussé les émissions sanguines dans les affections cérébrales des enfants à un degré inouï. Le docteur Maxwell pratique la saignée de la jugulaire et entretient l'écoulement du sang jusqu'à ce que le pouls soit sur le point de disparaître. Ils font remarquer encore que bien peu de praticiens oseraient suivre un pareil exemple, et ajoutent cependant : « Mais il n'est pas douteux qu'une seule saignée ou une seule application de sangsues n'est pas suffisante; il faut y avoir recours deux ou trois fois : le premier, le second ou au plus tard le troisième jour. Employées à une époque plus avancées, les émissions sanguines ont l'inconvénient d'avancer le terme fatal, en diminuant les forces des malades[3]. »

M. Charpentier a vu les émissions sanguines poussées à un degré tel, à l'hôpital des enfants de Paris, que les vaisseaux pouvaient être considérés comme vides de sang : cette médication ne prévenait pas toujours la mort.

En définitive, M. Charpentier résume de la manière suivante

[1] Senn, *Recherches anatomico-pathologiques sur la méningite aiguë des enfants*, etc. Paris, 1825, p. 153.

[2] Charpentier, *De la nature et du traitement de la maladie dite hydrocéphale aiguë (méningo-céphalite des enfants)*. Paris, 1857, p. 242.

[3] Rilliet et Barthez, *Traité clinique et pratique des maladies des enfants*. t. I. Paris, 1853, p. 132.

les remarques qu'on est à même de faire sur le mode d'action des évacuations sanguines dans la méningo-céphalite aiguë des enfants. Au début, elles déterminent presque toujours une grande rémission dans les symptômes, et l'on croirait parfois les malades rendus à la santé, mais les accidents se renouvellent. La saignée locale ou générale, réemployée une ou deux fois encore, calme de nouveau l'irritation cérébrale, mais d'une manière moins prononcée que la première fois. Lorsque l'affection est dans une période un peu avancée, la saignée hâte la mort des malades[1].

Tout compte fait, lorsqu'on prend la peine de descendre dans les détails des observations et d'analyser les moyens de traitement employés par les praticiens les plus exercés, on constate très-vite que les évacuations sanguines figurent presque constamment pour une part considérable parmi les ressources sur lesquelles ils comptent pour combattre les méningo-encéphalites des enfants ; mais il est incontestable, d'un autre côté, qu'elles ne sont pas toujours assez puissantes pour arrêter l'effusion des liquides plastiques et la rapide formation des produits granuleux. Elles contribuent surtout à augmenter la débilitation et l'imminence du danger, lorsque l'extravasation des produits inflammatoires infiltre déjà largement les tissus congestionnés.

Il est à peine besoin de rappeler ici que l'application d'un nombre convenable de sangsues, soit aux tempes, soit à l'entrée des narines, soit sur les régions mastoïdiennes, est souvent prescrite dans les différentes phlegmasies aiguës, diffuses, de la périphérie du cerveau, et que cette application peut être d'une ressource précieuse lorsqu'on n'ose plus recourir à la phlébotomie, lorsqu'on éprouve de la difficulté à ouvrir les veines, ou lorsqu'on a affaire à des sujets éminemment grêles. Mais il n'est peut-être pas inutile d'examiner si les applications de sangsues ne doivent point être préférées aux saignées générales dans le traitement des affections cérébrales de l'enfance.

M. Charpentier estime que hors les cas de pléthore sanguine éminente, où il importe de désemplir promptement le système sanguin, les saignées locales peuvent suffire pour combattre l'inflammation méningée sur les enfants. Dans tous les cas de traitement

[1] *Mém. de méd.* Paris, 1837, p. 242.

heureux qu'il rapporte, il n'avait eu recours qu'aux saignées capillaires[1].

D'après MM. Rilliet et Barthez, les applications de sangsues doivent être préférées à la saignée générale sur les très-jeunes enfants. Chez ceux qui ont dépassé quatre ans, on peut débuter par une saignée du bras de deux à trois palettes. Les sangsues sont employées au nombre de deux à dix, suivant l'âge des jeunes sujets... Sur un enfant de quatorze mois, traité et guéri par Prus, plusieurs applications de sangsues avaient été faites sur la suture sugittale non encore consolidée[2].

Au demeurant, on tirera le meilleur parti possible des saignées capillaires, soit qu'on les emploie seules, soit qu'on les prescrive conjointement avec la saignée générale ou avec plusieurs saignées, en appliquant de nouvelles sangsues au fur et à mesure que celles qui ont été d'abord employées cessent d'opérer la succion du sang.

La compression des vaisseaux carotidiens, pratiquée d'après les procédés conseillés par M. Blaud, pourrait être tentée au début des méningites aiguës aussi bien que dans les cas d'attaques congestives du cerveau. Mais alors même qu'on aurait recours à ce moyen, on devrait s'appliquer à utiliser toutes les autres ressources rationnelles.

La réfrigération des téguments du crâne par des applications permanentes de glace ou d'eau froide sur la tête, pratiquée d'après la méthode que nous avons précédemment tracée, est presque constamment employée depuis longtemps partout dans le traitement des périencéphalites diffuses du mode aigu. Les réflexions qui ont été faites au sujet de l'efficacité ou de l'inefficacité des déplétions sanguines, suivant la phase où on y a recours, pour combattre de pareilles phlegmasies, nous semblent parfaitement applicables à la médication réfrigérante dont il vient d'être question. L'action des topiques réfrigérants nous a paru agir d'une manière favorable tant que le travail inflammatoire n'était pas encore parvenu à la période de stase globulaire, que le nombre des capillaires congestionnés devait être passablement restreint; il paraît accélérer la dépression des forces lorsque la surface d'un

[1] Charpentier, *ouvrage déjà cité*, p. 242, 245.

[2] Rillet et Barthez, *ouvrage déjà cité*, t. I, p. 152.

très-grand nombre de conduits vasculaires est ou humectée ou couverte par une couche plus ou moins abondante de blastème d'extravasation.

Suivant l'assertion de Martinet et Parent, le froid est un moyen dont on peut retirer les plus grands avantages; son action est presque toujours constante et pour ainsi dire instantanée; elle est agréable à la plupart des sujets, elle leur rend la connaissance, elle les soulage et fait disparaître momentanément l'assoupissement, en même temps qu'elle calme la céphalalgie; elle diminue encore sensiblement la rougeur et la chaleur du visage et tous les symptômes de congestion. C'est alors qu'on voit les malades revenir à eux-mêmes, et rendre compte de ce qu'ils éprouvent; mais si l'on discontinue l'application du froid, ils retombent dans leur premier état[1].

M. Senn estime qu'on peut tirer de bons effets des topiques réfrigérants dans le traitement des méningites aiguës, pourvu qu'on y ait recours tout de suite après les premières saignées et si l'on favorise leur action par l'application des révulsifs sur les extrémités inférieures. Mais il répugne à l'application de la glace sur le crâne, et donne le conseil de lui préférer les applications d'eau froide, dont on maintient la température à quatre ou cinq degrés au-dessus de zéro, en commençant par des applications d'eau à quinze degrés et même à vingt[2].

M. Gendrin croit qu'on abuse souvent de l'emploi continu des topiques réfrigérants dans les phlegmasies de l'encéphale. Il est convaincu par tous les faits qu'il a été à même d'observer qu'il n'est guère de moyen plus dangereux et plus difficile à mettre en usage que le froid appliqué localement dans ce genre d'affections.

D'après ses remarques « l'action de la glace sur la tête produit immédiatement un sentiment de froid, qui soulage d'abord les malades en faisant cesser la chaleur ardente qu'ils ressentent à la tête, mais ce soulagement est ordinairement de peu de durée. Il ne tarde pas à être suivi d'un sentiment d'engourdissement et de froid dans la tête, qui est quelquefois porté au point que les malades demandent à grands cris que la glace leur soit ôtée. Dès que

[1] *Recherches sur l'inflammation de l'arachnoïde*, etc. Paris, 1821, p. 120.
[2] Senn, *ouvrage déjà cité*, p. 141.

ce sentiment d'engourdissement sur la tête commence à se faire sentir, le pouls diminue de fréquence et de force, et la température, non pas de la tête seulement, mais de toute la peau du corps, s'abaisse. Si l'on insiste sur l'application de la glace, le malade ne tarde pas à devenir insensible à la vive douleur qu'il ressentait à la tête ; il tombe dans un véritable état de collapsus dans lequel le pouls est serré, petit et ordinairement très-fréquent ; la respiration devient lente et anxieuse, les lèvres se décolorent, les mouvements des membres sont faibles et lents. Le topique alors produit un effet ordinairement fâcheux et souvent funeste. La réaction ne peut s'obtenir qu'avec une très-grande difficulté et à force de frictions, de topiques stimulants portés sur les extrémités [1]. »

M. Gendrin ne condamne pas cependant d'une manière absolue l'application du froid sur la tête, mais il estime qu'il y a toujours de l'avantage à ne la maintenir que peu de temps et à laisser ensuite la réaction s'opérer facilement et lentement, sauf à revenir à une nouvelle application lorsque les accidents cérébraux tendront à revenir à leur intensité première. Il croit, comme la plupart des autres praticiens, que l'application de la glace sur le crâne est surtout indiquée dans la première période phlegmasique, lorsque la maladie débute avec véhémence en s'accompagnant d'un mouvement fluxionnaire intense vers la tête.

On est parfaitement fondé à affirmer que le froid local ne réussit pas à tous les malades dans les affections aiguës et diffuses des méninges et du cerveau ; plusieurs médecins militaires ont été conduits à renoncer à son emploi dans certains cas de méningite épidémique grave : nous croyons néanmoins qu'on se priverait d'un agent thérapeutique important en répudiant complétement l'emploi du froid dans les phlegmasies des centres nerveux intra-crâniens.

L'application momentanée et convenablement renouvelée du froid sur toute la périphérie du corps compte des partisans sinon nombreux, au moins très-confiants dans le traitement des inflammations cérébro-méningées du mode aigu. C'est surtout en répandant dans un intervalle de six à sept minutes depuis quinze

[1] Abercrombie, *Des maladies de l'encéphale*, etc. Traduction de M. Gendrin. Paris, 1835, p. 228.

jusqu'à vingt seaux d'eau sur la tête des malades et sur toute la surface de leurs téguments qu'on a coutume d'opérer lorsqu'on désire produire un abaissement prompt dans la température générale. L'eau dont on se sert en pareils cas doit être versée d'une manière rapide, sous forme de nappe et maintenue à quinze ou seize degrés centigrade. Dès que l'affusion est administrée, les malades qu'on avait soumis à son action sont essuyés avec des linges chauds et replacés dans leur lit. Lorsque l'affusion a semblé suivie d'un effet favorable, on peut y revenir une seconde fois avant la fin de la journée, ou le lendemain d'une première application; mais l'on ne se décide à agir de la sorte qu'autant que l'effet réactif qui suit ordinairement l'emploi du bain d'affusion n'a été ni trop faible ni trop violent.

Dans les hôpitaux, où l'on possède un certain nombre de baignoires munies de couvercles métalliques percés à jour, comme la peau d'un crible, et où l'on peut déposer d'avance à côté de chaque baignoire une certaine quantité d'eau froide, l'administration des bains d'affusion peut être accomplie sans difficulté; il n'en est pas toujours ainsi dans la pratique ordinaire, où l'on ne dispose pas toujours des ustensiles nécessaires au succès d'une pareille opération : il ne faut donc pas s'étonner si l'emploi des bains d'affusion a été moins souvent tenté en ville que l'application du froid sur la tête et si la valeur du traitement par les affusions demande encore à être expérimentée.

Nous avons souvent recours à l'emploi des bains d'affusion dans les périencéphalites aiguës à formes insidieuses. Ils sont en général bien supportés par le plus grand nombre des malades; il est rare qu'ils soient suivis d'une débilitation sensible; nous inclinons à croire qu'ils exercent une influence favorable sur les conditions de l'innervation et de la calorification, mais nous confessons que nous ne sommes rien moins que fixé sur leur mode d'action, attendu que nous ne les avons jamais prescrits qu'après l'emploi des émissions sanguines et de différents autres moyens de traitement considérés comme énergiques.

Les affusions ne peuvent être que difficilement appliquées lorsqu'on a affaire à des malades violents, à des malades plongés dans le coma, en proie à des convulsions, à des sujets roidis par le tétanos; elles ne peuvent pas convenir à certains enfants auxquels

elles causent le plus grand effroi; elles ne peuvent pas convenir aux sujets qui souffrent beaucoup de la tête et auxquels les moindres secousses arrachent des cris de douleur; elles pourraient devenir funestes aux individus qui sont affectés de phlegmasies des plèvres, du poumon ou des articulations; mais les cas que nous venons d'énumérer ne se rencontrent que de temps en temps, et peut-être pourra-t-on tirer un parti avantageux des affusions dans un certain nombre d'autres cas, lorsque la périencéphalite affectera d'autres formes.

Nous ne croyons pas nous tromper en émettant l'opinion que le bain d'immersion, qui est partout d'une administration facile, exerce à peu près le même mode d'action sur les téguments, sur la sensibilité et sur la calorification que le bain d'affusion. Il suffit, pour administrer convenablement le bain d'immersion, de soulever un malade sur un drap tendu et de plonger ce drap avec l'individu auquel il sert de support cinq à six fois de suite dans une baignoire à moitié remplie d'eau fraîche. Dès que ce malade a été essuyé, réchauffé et replacé dans son lit, les effets favorables, s'ils doivent se produire, ne tardent pas à se rendre appréciables. Nous prescrivons parfois l'immersion pour combattre l'anestésie et la torpeur morale.

Parmi les écrivains qui accordent une grande confiance au bain d'affusion générale dans le traitement de l'arachnitis aiguë, on doit surtout citer Martinet et Parent, qui avaient longtemps suivi la pratique de Récamier à l'Hôtel-Dieu de Paris. M. Gendrin a produit, de son côté, quelques faits qui semblent parler en faveur du mode d'action des affusions froides dans quelques-uns des cas où l'inflammation s'est emparée de la périphérie du cerveau, et on pourrait rassembler plusieurs autres faits analogues; mais Senn s'élève avec force contre l'emploi des affusions dans les phlegmasies méningées de l'enfance, et M. Charpentier assure qu'il a pu constater par lui-même les mauvais effets des affusions générales chez les jeunes sujets.

Le bain, rendu émollient par l'addition d'une certaine quantité de son ou de mucilage, administré tiède et convenablement répété, n'est pas prescrit aussi souvent qu'il devrait l'être, surtout dans certaines formes insidieuses ou frénétiques de la périencéphalite aiguë. En général, l'emploi de ce moyen contribue à diminuer vite

l'intensité de la chaleur cutanée, de la rougeur de la face, sur laquelle on a soin de pratiquer des lotions d'eau froide répétées pendant toute la durée du bain ; presque toujours aussi il calme la pétulance des mouvements et la violence de l'exaltation. On est sans doute contraint de renoncer à l'emploi du bain lorsqu'on a affaire à des malades plongés dans le coma, à des sujets qui seraient incapables de se tenir convenablement dans les baignoires ; mais lorsque l'administration du bain n'est pas rendue impossible par des circonstances exceptionnelles, on est fondé à en attendre des résultats avantageux, soit au début, soit pendant les paroxysmes, soit pendant la convalescence de beaucoup d'affections délirantes.

Le degré de confiance que beaucoup de médecins anglais accordent aux purgatifs et à ceux surtout qui agissent avec une certaine violence, dans les maladies inflammatoires diffuses de l'encéphale, contraste avec la réserve que beaucoup d'autres médecins conseillent de mettre dans l'emploi des évacuants, chez les sujets atteints de méningite. La pratique anglaise paraît plus d'une fois justifiée par des faits, par des résultats dont il serait injuste de méconnaître l'importance; mais il est sûr, d'un autre côté, que l'emploi des purgatifs doit être rejeté chaque fois qu'on a des raisons pour craindre que l'estomac ne participe, chez ceux qu'on a à traiter, à l'état d'irritation ou à l'état inflammatoire des hémisphères cérébraux.

« Dans toutes les formes de la maladie, dit Abercrombie, les purgatifs actifs semblent être les remèdes dont on retire les résultats les plus satisfaisants. Quoiqu'il ne faille jamais négliger de recourir à la saignée dans les premières périodes de la maladie, mon expérience m'a prouvé qu'un plus grand nombre de succès ont été obtenus dans les affections cérébrales de l'apparence la plus alarmante par l'usage des purgatifs très-violents que par tout autre moyen de traitement... Le purgatif le plus convenable dans ces cas est l'huile de croton-tiglium [1]. »

L'huile de croton peut être administrée dans une potion, à la dose de deux à trois gouttes, seule ou mélangée à quelques grammes d'huile de ricin. Elle peut être remplacée par la résine de

[1] Abercrombie, *ouvrage déjà cité*, p. 215.

jalap, par quelques verres d'eau de Sedlitz; mais comme beaucoup de malades avalent avec difficulté, on trouve de l'avantage à administrer les purgatifs sous un petit volume, et c'est pour cette raison surtout qu'on a si souvent recours au calomélas, dont on peut faire avaler facilement cinq à six grains dans une seule cuillerée d'eau sucrée.

L'emploi des purgatifs est indispensable lorsque la périencéphalite aiguë se complique de constipation. L'introduction des purgatifs par le rectum doit être conseillée chaque fois que l'estomac semble irrité ou trop irritable. Presque toujours on obtient des évacuations abondantes à l'aide de lavements préparés avec un mélange d'huile de ricin et d'huile de croton.

M. Charpentier croit qu'on doit chercher à exciter la sécrétion muqueuse des gros intestins et éviter autant que possible de mettre les purgatifs en contact avec l'estomac et la portion grêle du canal digestif. MM. Rilliet et Barthez sont peu partisans de l'administration des purgatifs par la bouche dans la méningite des enfants. Ils ne contestent pas les avantages qu'Abercrombie a pu tirer de l'emploi des drastiques, mais ils croient qu'on ne peut que diminuer les chances de guérison en s'exposant à ajouter une inflammation intestinale à une autre phlegmasie. M. Gendrin se prononce au contraire en faveur de la pratique de la plupart des médecins anglais. C'est surtout dans le traitement des encéphalites des enfants, affirme-t-il, qu'on retire de grands avantages de l'administration des évacuants. Il faut y recourir franchement et ne pas craindre d'irriter vivement le tube digestif, dont l'irritabilité est d'ailleurs si faible en ce cas qu'il est difficile de la mettre vivement en jeu par des drastiques violents quand la maladie est arrivée à une certaine intensité... Dans les encéphalites compliquées d'un état saburral, l'on n'obtient de soulagement direct et rapide de l'état morbide du cerveau qu'en agissant sur les premières voies [1].

On manquait rarement autrefois dans les cas de ce genre de recourir à l'administration du tartre stibié que l'on prescrivait de manière à produire le vomissement. C'est à cette pratique que M. Gendrin se rattache en associant quelquefois aussi le tartre sti-

[1] Consulter *ouvrage déjà cité*, p. 250 et suiv.

bié tantôt à l'ipécacuanha, tantôt au sulfate de soude. Mais dans certains cas il fait administrer l'émétique à la dose de quinze à vingt centigrammes, dans des potions dont on fait usage par cuillerée et où on peut faire entrer quelques grains de kermès minéral. On ne pourrait se rendre compte d'une manière certaine de l'efficacité d'une pareille médication qu'autant qu'elle aurait été appliquée seule, ou qu'elle aurait été suivie d'un changement favorable rapide: beaucoup de médecins jugent que cette médication demande à être soumise à de nouvelles épreuves avant d'être particulièrement recommandée ; d'autres la condamnent comme nuisible. La fréquence des phlegmasies thoraciques dans la périencéphalite insidieuse nous a engagé à recourir un certain nombre de fois à la méthode rasorienne dans le traitement de cette dernière forme d'inflammation; il nous a été difficile de nous rendre un compte exact du mode d'action de l'émétique sur les malades qui en ont pris une certaine dose; nous ne croyons pas qu'il ait contribué à aggraver l'état des centres nerveux intra-crâniens.

Dans tous les cas où Guersant avait prescrit l'émétique dans la méningite des enfants, il lui avait paru irriter le canal alimentaire, augmenter les symptômes cérébraux et aggraver l'entérite qui coïncide souvent avec l'inflammation de la base du cerveau. Quelle que soit l'époque où l'émétique est administré aux enfants, il ne peut, suivant M. Charpentier, qu'empirer les conditions des malades. « Que de fois, s'écrie ce dernier médecin, n'ai-je pas vu l'inflammation cérébrale, qui ne s'annonçait encore que par de légers prodromes et qu'aurait arrêtée un traitement convenable, prendre au contraire tout à coup un grand essor à la suite de vomissements provoqués ! » Ce qu'on vient de lire devra inspirer une grande réserve dans l'emploi habituel du tartre stibié; mais les effets fâcheux qu'on lui attribue se développent également parfois dans le cours des autres médications, et lorsque l'état saburral de la langue est poussé très-loin, il y a en général peu de danger à prescrire un vomitif, sauf à ne plus insister ensuite sur l'emploi des émétiques.

Dans la pratique d'Abercrombie, les préparations mercurielles sont surtout conseillées dans le traitement des affections cérébrales graves, dans le but de produire une forte révulsion intestinale. D'après les vues d'un certain nombre d'autres médecins, les

préparations mercurielles doivent être employées dans le traitement des mêmes affections, dans le but de produire le gonflement des gencives et la salivation.

On provoque parfois la turgescence des gencives et un commencement d'écoulement salivaire en faisant avaler d'heure en heure un centigramme ou deux centigrammes de calomélas aux malades chez lesquels on désire produire des effets mercuriels ; on réussit plus vite encore si on a soin, en donnant le calomel à l'intérieur, de leur faire frictionner l'abdomen avec quelques grammes d'onguent napolitain. On peut tempérer le ptyalisme en suspendant l'emploi du calomel et en faisant prendre par la bouche un purgatif légèrement drastique. On peut le solliciter de nouveau en revenant ensuite aux frictions mercurielles et aux doses fractionnées de calomélas. « Lorsqu'on réfléchit à l'intensité de la phlogose dont la muqueuse buccale et les glandes salivaires sont le siége, dans le ptyalisme mercuriel, fait observer M. Gendrin, on comprend aisément qu'une action aussi active puisse opérer sur le cerveau enflammé une dérivation salutaire. J'ai eu souvent recours à cette médication puissante dans les maladies cérébrales, dans les ophthalmies rebelles, etc., écrit-il encore; ce moyen de traitement est douloureux, mais il ne détermine jamais d'accidents.

Mais plusieurs praticiens croient que le mercure peut modifier les conditions de l'encéphale sans agir ni comme purgatif ni comme sialagogue et qu'il doit être employé dans les phlegmasies méningées principalement à cause des succès dont son administration a été maintes et maintes fois suivie. Par malheur, l'importance de ces succès n'est pas la même aux yeux de tous les praticiens, et M. Senn va jusqu'à se demander si le calomel ne finira point, avec le temps, par tomber, comme tant d'autres médicaments, dans un complet oubli : nous comptons plus sur les effets révulsifs des préparations mercurielles, dans les périencéphalites diffuses aiguës, que sur les effets qu'elles peuvent amener en agissant sur les vaisseaux lymphatiques.

L'application des topiques révulsifs et particulièrement des vésicatoires, soit à la nuque, soit aux bras, soit aux mollets, soit aux cuisses, est recommandée partout comme un des meilleurs moyens de combattre les accidents de la periencéphalite aiguë. On s'accorde à reconnaître que les vésicatoires, pour agir favorablement,

doivent être larges, posés en grand nombre et renouvelés souvent. On peut trouver quelques avantages, lorsque les malades sont robustes, à entretenir une suppuration abondante à la surface de quelques vésicatoires; on doit couvrir cette surface d'émollients, lorsqu'elle est devenue irritée, saignante et un véritable foyer de douleur.

M. Charpentier recommande de ne point attendre même le début de la seconde période de la méningite pour multiplier l'application des vésicatoires à la surface des téguments et de rendre cette application des plus énergiques. La révulsion, selon cet écrivain, doit commencer dès l'apparition des premiers symptômes cérébraux et ne finir que plusieurs jours après qu'ils ont tout à fait disparu : il faut lui donner en peu de jours toute la force que comporte l'intensité de la maladie[1].

Guersant ne craignit point de faire poser les vésicatoires sur la surface même de la tête, dans la méningite aiguë des enfants. M. Gendrin estime qu'on emploie ce moyen avec une trop grande timidité dans le traitement des encéphalites, et il assure que pour son compte il n'en a retiré que des effets utiles; mais il pense qu'on ne doit se décider, pour l'application du vésicatoire sur la tête, que lorsque déjà la suppuration et le coma sont imminents. Les faits et les raisonnements ne manquent pas pour faire proscrire l'application des vésicatoires sur le cuir chevelu. Pendant la convalescence, on remplace parfois avec avantage les vésicatoires par de larges cautères qu'on établit sur les côtés de la région cervicale au moyen du caustique de Vienne. M. Rollet a eu recours avec quelque succès à l'application cinq ou six fois répétées d'un fer rouge sur le trajet de l'axe rachidien, dans des cas de méningite épidémique.

On est quelquefois amené, dans le but de calmer les emportements du délire et de remédier à la persistance de l'insomnie, à administrer à certains frénétiques des potions contenant, soit un centigramme d'acétate de morphine, soit une quinzaine de centigrammes d'extrait d'opium ou d'extrait de jusquiame. Les préparations hypnotiques ont été quelquefois essayées aussi dans quelques épidémies de méningite grave. Mais l'opium, s'il était administré

[1] *De la nature et du traitement de la maladie dite hydrocéphale aiguë, etc.* Paris, 1837, p. 246.

trop longtemps dans les phlegmasies cérébrales, pourrait contribuer à entretenir et à augmenter l'engorgement des capillaires : cet agent ne doit être conseillé que d'une manière tout à fait accidentelle.

Il en est de même des préparations de quinquina, qu'on a été amené à prescrire dans la forme intermittente de la périencéphalite. Chez un militaire qui succomba à cette forme de phlegmasie, nous n'en trouvâmes pas moins la pie-mère cérébrale infiltrée de pus, ce qui nous porte à supposer que l'administration du sulfate de quinine n'aurait probablement pas prévenu l'issue funeste. Il est cependant rationnel de tenter l'administration de la quinine soit par la bouche, soit dans un lavement, chaque fois que les symptômes d'une affection cérébrale d'apparence inflammatoire présentent non pas seulement des rémissions, mais des intervalles complétement satisfaisants. Il est des localités où l'on se hâte d'administrer les sels de quinine aux doses les plus élevées sans attendre aucun diagnostic anatomique, dès qu'on voit poindre dans une maladie quelques symptômes nerveux tant soit peu équivoques et où l'on serait peut-être embarrassé pour justifier une pareille conduite, mais l'analogie autorise au moins l'emploi du sulfate de quinine dans les cas de méningite intermittente. Le traitement par la quinine ne prévint point la mort dans quelques-uns des cas d'arachnitis intermittente rapportés par Martinet et Parent. Il arrêtait le retour périodique des douleurs de tête chez quelques-uns des convalescents soignés par M. le docteur Faure dans une épidémie de méningite. Il fut suivi de résultats importants chez quelques-uns des militaires soignés par M. Durand (de Lunel) dans une épidémie méningée, mais seulement lorsque les manifestations fonctionnelles offraient des intermittences.

Le sulfate de quinine, fait observer C. Broussais, a eu, comme l'opium, ses partisans enthousiastes dans les épidémies de méningite. M. Léonard, à Toulon, affirme que les seuls succès qu'il ait obtenus sont ceux que lui a procurés, à la fin de l'épidémie, le sulfate de quinine ; et M. Durand, à Lyon, avoue qu'il n'a sauvé que les malades qui offraient de la rémission, et auxquels il a administré le sulfate de quinine.

Ces opinions, ajoute C. Broussais, sont loin d'être par[illegible] les autres médecins ; ainsi M. Fa[illegible]

val, n'ont vu le sulfate de quinine utile que dans les cas où la méningite se compliquait d'accès tranchés ; il était nuisible dans les autres. A Bayonne, M. Lalanne, comme à Metz M. Gasté, ont administré ce sel à la dose d'un gramme à presque tous les malades pour empêcher les exacerbations du soir, et il n'a pu atteindre ce but. Dans les Landes, les médecins ont vu les antipériodiques rester toujours sans succès, bien qu'il y ait eu des paroxysmes tranchés. A Avignon, M. Chauffard en a utilement élevé les doses très-haut, et MM. Forget et Tourdes, qui les ont essayés, les ont toujours vus plus nuisibles qu'utiles ; ils n'empêchaient pas le retour des paroxysmes. Enfin à Aigues-Mortes, M. Schilizzi, qui était porté à croire à l'indication des sels de quinine à cause de l'existence endémique des fièvres intermittentes dans le pays, les a essayés à différentes reprises sur plusieurs malades ; et à chaque fois le sulfate de quinine n'a fait qu'aggraver la position des sujets attaqués de méningite, tandis qu'il réussissait dans le même moment à merveille chez des sujets atteints de fièvre intermittente [1].

Le sulfate de quinine aurait pu jouir de la propriété de modifier la plasticité de la lymphe ; mais du moment où il n'entravait ni les extravasations plastiques autour des vaisseaux méningés ni la prompte formation des éléments granuleux, on ne pouvait plus lui accorder aucune propriété spéciale.

Chaque fois qu'on parcourt les ouvrages qui traitent des encéphalites on est tenté de s'applaudir de la richesse de nos ressources, pour arrêter l'évolution de ces maladies ou pour les éteindre lorsque déjà elles ont pris un certain développement ; lorsqu'on lit à tête reposée un bon nombre d'observations de périencéphalite aiguë, on est comme étourdi par le nombre des moyens énergiques qui ont été appliqués quelquefois dans un laps de temps très-court sur un même sujet : les saignées, les applications de sangsues, de vésicatoires, les frictions mercurielles, tout ce que le désir d'atteindre un but ardemment convoité peut inspirer, a été énergiquement et coup sur coup utilisé... cependant bien souvent une déception amère vient, à la fin de notre carrière, ébranler notre ancienne confiance..... Mais peut-on compter de temps à

[1] C. Broussais, *Histoire des méningites cérebro-spinales, etc.* Paris, 1845, p. 196, 197.

autre au moins sur la guérison des phlgemasies aiguës diffuses de la périphérie du cerveau ? Quelques faits trop peu nombreux autorisent à répondre par l'affirmative.

Les ouvrages de M. Bouillaud, d'Abercrombie, de M. Piorry, de Gendrin, de Charpentier, tous nos recueils de médecine contiennent des observations de guérison qu'on ne saurait trop relire, car ils établissent incontestablement que la mort ne moissonne pas toujours comme nécessairement tous ceux que les phlegmasies périphériques diffuses du mode aigu ont affectés. Dans les cas de guérison rapportés par Abercrombie[1], les malades avaient été traités par des saignées générales, par des saignées locales, par l'administration répétée des purgatifs, par l'application des vésicatoires loin de la tête et quelquefois par des frictions mercurielles. Dans les faits rapportés par M. Bouillaud[2], la saignée avait été pratiquée plusieurs fois dans un délai de quarante-huit heures; elle avait été poussée parfois jusqu'à mille grammes ; on avait parfois associé l'emploi des saignées locales à celui des saignées générales ; on avait conseillé aussi dans quelques cas l'application de la glace sur la tête, et celle de révulsifs sur les mollets. Dans le traitement de M. Charpentier[3], qui rapporte un bon nombre de cas de guérisons obtenues sur des enfants, la médication est presque toujours très-régulièrement enchaînée. Elle consiste en des applications répétées de sangsues autour du crâne, en des applications répétés de sinapismes et surtout de vésicatoires à presque tous les membres, en des applications de glace sur la tête, en des lavements purgatifs et dans l'usage des boissons sucrées ou acidulées.

Il n'est pas indifférent en effet de chercher à diminuer la plasticité du sang par l'usage des boissons aqueuses, et Broussais recommandait l'usage abondant des liquides refroidis à la glace.

Dans plusieurs des cas où la terminaison n'a pas été favorable la médication n'en avait pas moins déployé une grande énergie et une grande habileté. Elle n'avait cependant point prévenu, ainsi que le prouvaient ensuite les études cadavériques, la formation des désordres les plus étendus et les plus intenses à la péri-

[1] Abercrombie, *ouvrage déjà cité*, p. 218, 219, 220, 221.

[2] Bouillaud, *Traité clinique et physiologique de l'encéphalite*. Paris, 1825, p. 320, 321 322, 325 etc.

[3] Charpentier, *ouvrage déjà cité*, p. 264 et suiv.

phérie de la masse encéphalique ; la fréquence des décès dans les phlegmasies intra-crâniennes est donc facile à expliquer par la violence des lésions matérielles.

Le traitement de l'encéphalite locale aiguë sans caillots sanguins se déduit du mode de formation des foyers inflammatoires et de leurs conditions matérielles actuelles. Cette maladie commençant d'une manière constante par l'afflux et par l'accumulation d'un excès de sang dans les capillaires d'une région déterminée, ou dans un certain nombre d'emplacements de la masse encéphalique, on devra supposer que les lésions inflammatoires se rapprocheront de plus possible de l'état congestif tant que les troubles fonctionnels qui font présager l'invasion de la phlegmasie seront encore récents. Dans cette période, la maladie ne mérite pas encore le nom de *ramollissement cérébral*, mais bien celui d'état d'*hépatisation*, avec reflets amarantes. Les saignées générales, les applications de sangsues à la base du crâne, les applications de glace sur la tête, l'emploi des purgatifs administrés soit par la bouche, soit par le moyen des lavements, nous paraissent tout à fait indiqués dans cette phase de l'encéphalite. On ne doit jamais oublier une seconde que les extravasations plastiques s'effectuent alors avec une grande rapidité, que les chances de guérison diminuent au fur et à mesure que les liquides plastiques s'infiltrent à une plus grande distance des capillaires, et qu'on doit déployer toutes ses ressources pour prévenir la disgrégation de la substance nerveuse : on se gardera donc bien d'attendre la manifestation évidente de la paralysie pour répéter les saignées, les applications de sangsues, les applications réfrigérantes, les applications de vésicatoires camphrés aux mollets ou aux cuisses.

Il ne suffira pas que le délire ou la torpeur intellectuelle tendent à s'éclipser, que les mouvements des membres, devenus engourdis ou plus lourds, tendent à devenir plus faciles et plus libres, que l'embarras de la parole diminue, que l'état général paraisse s'améliorer, pour que le mouvement inflammatoire soit considéré comme vaincu. La cause qui a d'abord agi sur la trame des petits vaisseaux et porté le trouble dans la circulation d'un certain nombre de capillaires a presque toujours une grande tendance à leur faire sentir une seconde fois encore, et même un certain nombre de fois, son influence ; et comme, d'un autre côté, il s'é-

chappe à peu près toujours quelques gouttes de sérosité ou de plasma des conduits vasculaires, même lorsque le travail inflammatoire de l'encéphalite tend à se résoudre de bonne heure, on ne saurait prendre trop de précautions pour soutenir l'application des moyens de traitement pendant un laps de temps convenable. Beaucoup de malades, qu'on aurait pu soustraire à une issue funeste ou à un état de ramollissement chronique, périssent ou deviennent paralytiques, parce qu'on s'est figuré que les foyers inflammatoires avaient disparu alors que l'engorgement des capillaires encéphaliques ne faisait que commencer à se ralentir ou à retrograder ; les choses se seraient passées tout autrement si l'application du régime et de tous les moyens antiphlogistiques eût été suffisamment prolongée.

Lorsque la paralysie musculaire et la débilitation intellectuelle ont fait des progrès, malgré tous les efforts d'une médication énergique, et que les foyers d'encéphalite aiguë datent déjà de quelques jours, il ne s'ensuit pas de là que l'état de rougeur ait cessé d'une manière complète au sein des milieux enflammés ; on peut compter même qu'il a persisté à un certain degré dans un certain nombre de capillaires. Mais il est certain d'autre part que beaucoup de capillaires se sont débarrassés, en se brisant, des liquides qui causaient leur engorgement et que les fibres cérébrales doivent être maintenant en rapport soit avec ces liquides, soit avec les produits secondaires qui ne manquent jamais de prendre naissance dans ces blastèmes. Ces dernières considérations n'excluent pas l'application de la médication antiphlogistique même dans cette phase de la phlegmasie, mais les émissions sanguines doivent être employées avec plus de réserve dans ces circonstances que pendant la période d'*hépatisation*. L'application des vésicatoires à la nuque, aux bras, aux cuisses, et l'emploi de purgatifs actifs sont surtout indiqués lorsqu'on n'ose plus recourir à de nouvelles déplétions capillaires ou veineuses. Toutefois, lorsque l'état du pouls ne s'y opposera pas, on ne devra renoncer que le plus tard possible à la phlébotomie et aux applications répétées de sangsues.

Lorsque les symptômes fébriles, et les principaux phénomènes fonctionnels généraux ont à peu près disparu sur un malade, affecté d'encéphalite locale aiguë, sans que l'hémiplégie ou la débilitation des membres aient suivi jusque-là une marche rétrograde,

il faut en conclure qu'un certain nombre de fibres primitives ont dû être ou ramollies ou modifiées dans leur structure ; mais on ne devra pas renoncer pour cela à l'espoir de sauver les jours de ce malade. On devra seulement ralentir alors l'activité du traitement antiphlogistique, et favoriser par une révulsion longuement soutenue la formation d'une cicatrice cellulleuse au sein des emplacements qui se trouvent encore compromis par des restes de blastèmes et par la présence des produits granuleux,

L'hémorrhagie cérébrale interstitielle, ou l'encéphalite locale avec caillots sanguins, demande à être combattue avec une grande vigueur lorsqu'elle prend naissance pendant la période de turgescence capillaire. Presque toujours, en effet, la rupture des petits vaisseaux est précédée alors d'un état de distension énorme, et si quelques-uns de ces conduits cèdent d'abord en se brisant au premier choc du sang, beaucoup d'entre eux commencent cependant par opposer une certaine résistance aux efforts de ce liquide. Si donc on est à portée de recourir largement dans ce moment à la phlébotomie, on a des chances pour restreindre beaucoup l'importance de l'hémorrhagie. Si on temporise, si on se croit obligé, par un motif ou par un autre, à agir autrement que nous venons de le conseiller, on verra presque toujours les efforts congestifs se répéter coup sur coup, déterminer à chaque nouvelle attaque l'effusion d'une nouvelle quantité de sang en dehors des capillaires, et les dimensions des milieux compromis ne manqueront pas d'augmenter d'une manière rapide. Nous n'ignorons pas que les capillaires se brisent quelquefois d'une manière simultanée et en grand nombre, mais ce mode de formation n'est pas général, et on doit s'appliquer à restreindre sa fréquence.

Donc l'indication la plus urgente à remplir dans tous les cas d'hémorrhagie cérébrale en voie de formation, c'est d'ouvrir promptement une veine, de tirer une quantité suffisante de sang, d'entourer les pieds de cataplasmes irritants, de revenir, au bout de quelques heures, à la phlébotomie, et d'agir ensuite énergiquement par le moyen des purgatifs sur les voies digestives. L'application des topiques réfrigérants sur le côté du cerveau congestionné pourrait contribuer aussi à tempérer l'afflux du sang vers les centres nerveux intra-crâniens.

L'idée que l'effusion du sang, dans la plupart des cas d'hémor-

rhagie du cerveau, tient à la rupture d'un vaisseau unique, à un accident en quelque sorte isolé et mécanique, ne peut exercer qu'une influence fâcheuse sur l'application des moyens de traitement dans les encéphalites locales avec caillots. Si on a en vue au contraire les influences qui agissent actuellement sur les capillaires pour y attirer les globules du sang et y produire un excès de turgescence et de dilatation, on ne se persuadera pas qu'on n'a plus rien à redouter de cette influence du moment où les progrès de la paralysie sont restés pendant quelques instants stationnaires: on s'attendra au contraire à voir les effets de cette cause se répéter, et on s'appliquera à se mettre en garde contre de pareilles éventualités.

Lorsque l'expression des phénomènes fonctionnels nous fera penser que le mouvement fluxionnaire s'est ralenti ou arrêté, ainsi que l'effusion du sang, dans un cas d'émorrhagie encéphalique de moyenne importance, et que nous aurons jugé convenable de ne plus insister pour l'instant sur l'emploi de nouvelles déplétions sanguines, nous devrons néanmoins combiner tout un plan de traitement en vue de favoriser la transformation des liquides plastiques extravasés et en produits granuleux et en produits celluleux. Nous avons insisté bien des fois sur la lenteur avec laquelle cette espèce d'opération doit s'accomplir et sur la nécessité de bien veiller à ce que les capillaires ne puissent pas continuer à verser de nouvelles couches de lymphe au pourtour des emplacements malades pendant qu'elle s'effectue ; nous n'hésitons pas à rappeler encore une fois de plus cette nécessité, car, si on laisse aux malades la liberté de prendre des aliments, de causer, d'agir, de reprendre en partie leurs habitudes de vie et leurs occupations dès qu'ils se sentiront assez forts pour faire de l'exercice, pour imprimer des mouvements à leurs membres, ils seront exposés à de nouveaux mouvements congestifs, à de nouvelles ruptures, à de nouvelles extravasations dans les anciens foyers, et non-seulement la cicatrisation des foyers déjà existants courra le risque de ne pas s'effectuer solidement, mais encore les attaques d'apoplexie se reproduiront, de nouveaux milieux seront envahis par des caillots, et ces malades finiront par tomber dans la démence, dans un état déplorable de paralysie, et par succomber.

On accélérera la transformation et l'épuisement des blastèmes

et des produits contenus soit dans l'interstice des fibres qui avoisinent les foyers d'encéphalite avec caillots, soit dans les tampons fibrineux, en n'accordant aux convalescents qu'une alimentation peu abondante, que des liquides acidulés ou nitrés pour tisane, en leur administrant, à des intervalles peu éloignés les uns des autres, des purgatifs ou salins ou huileux, en provoquant une suppuration abondante à la surface de leurs vésicatoires, en dirigeant vers le siége ou vers les côtés du cou des applications de sangsues chaque fois que leur visage tendra à se congestionner; enfin en surveillant constamment l'emploi qu'ils seraient tentés de faire de leurs loisirs et de leurs forces.

Ces convalescents devront ménager leurs membres autrefois paralysés, ne marcher à pied qu'avec timidité, sortir de préférence en voiture, éviter les émotions et les contrariétés, s'astreindre pendant longtemps à un repos complet d'esprit, ne reprendre le cours de leurs affaires et de leurs travaux qu'après qu'on sera fondé à penser qu'il ne manque rien ou presque plus rien à la consolidation des régions autrefois enflammées.

La combinaison de toutes les précautions devra être poussée plus loin encore lorsqu'on aura affaire à un convalescent portant un ou plusieurs foyers en voie de transformation dans chaque hémisphère du cerveau. On se gardera bien de se laisser ébranler par les instances des malades qui seraient pressés de se livrer à des travaux de bureau et de comptabilité, de recourir à l'usage des préparations de noix vomique, de soumettre leurs membres paralysés aux excitements des liniments excitants et de l'électricité: tous ces traitements ne pourraient que les exposer à de nouvelles attaques congestives.

« Je ne m'arrêterai pas, écrit Rochoux, à faire sentir le peu d'efficacité des liniments, des douches, de l'électricité, employés sur les membres paralysés. En vain on les stimule, on les irrite, on les déchire : tant que le caillot de sang et la solution de continuité du tissu encéphalique, qui privent les nerfs de l'influence du cerveau, n'auront pas disparu, on cherchera inutilement à rendre aux muscles les mouvements dont ils sont privés. L'électricité surtout peut devenir fort dangereuse... Employée trop tôt, elle a souvent de très-fâcheux effets, suivant la remarque de Desbois de Rochefort. En pareil cas, de Haën l'a vue amener un nouvel épanchement

sanguin. Employé dans les mêmes circonstances, le galvanisme, qui plus tard n'est peut-être pas sans utilité, aurait sans doute un résultat tout aussi fâcheux; et il faut en dire autant de certaines eaux minérales stimulantes dont Méad a signalé avec juste raison les mauvais effets. A plus forte raison serait-il déraisonnable de recourir prématurément à l'extrait de voix vomique, l'un des stimulants les plus énergiques que nous possédions... M. Andral a vu ce médicament, ainsi que la strychnine, aggraver des paralysies provenant de la moelle épinière et de l'encéphale [1].

Les médecins modernes sont unanimes sur la conduite à tenir dans la première période du traitement des encéphalites locales avec caillots sanguins.

Les moyens dans lesquels nous plaçons plus de confiance dans le traitement de l'apoplexie, dit Abercrombie, sont les saignées abondantes et réitérées, les purgatifs actifs et les applications froides sur la tête, secondées par la situation élevée du corps, l'air frais et l'absence de toute stimulation. Les remèdes antimoniaux peuvent être quelquefois utiles comme moyens auxiliaires par leur effet bien connu de modérer l'action vasculaire, pourvu que dans les premiers temps ils n'occasionnent pas le vomissement. La première indication capitale est de détourner l'impulsion du sang des artères cérébrales par des saignées portées au point de modifier puissamment et d'une manière décisive tout l'organisme. Il faut administrer le plus tôt possible, après qu'on a eu recours à la saignée, des purgatifs. Le remède le plus efficace pour cet effet est l'huile de *croton tiglium*. Si le malade ne peut l'avaler, on peut très-bien l'introduire dans l'estomac au moyen d'un tube de gomme élastique, après l'avoir suspendue... dans une dissolution de mucilage. On devra seconder ensuite l'action de ce remède par des lavements fortement purgatifs. L'application du froid sur la tête est un troisième moyen que nous recommandons [2].

Les encéphalites avec caillot ne comportent pas une autre méthode de traitement chez les enfants que sur les sujets plus âgés. Si l'âge de l'enfant le permet, disent MM. Rilliet et Barthez, on pra-

[1] Rochoux, *Recherches sur l'apoplexie*, etc. Deuxième édit. Paris, 1833, p. 458.
[2] Abercrombie, *ouvrage déjà cité*, p. 419, 420.

tiquera une saignée générale ou l'on posera à l'anus un nombre de sangsues proportionné à la force de l'enfant. La tête sera rasée et des topiques froids seront appliqués sur le front et le cuir chevelu... Les révulsifs intestinaux seront particulièrement indiqués : on donnera le calomel à la dose purgative ; si la contraction des mâchoires empêchait de le faire avaler, on le remplacerait par des lavements purgatifs... Les vésicatoires, tous les excitants cutanés, doivent être mis en réquisition... Ici encore les grandes ventouses du docteur Junod pourront être utiles [1].

La manière de voir des pathologistes qui, aujourd'hui encore, considèrent beaucoup de cas de ramollissement cérébral comme les résultats d'une altération de vitalité spéciale tout à fait étrangère par sa nature à celle qui produit l'état inflammatoire, a fait croire à un certain nombre de praticiens que l'encéphalite locale sans caillot devait être combattue quelquefois plutôt à l'aide d'agents médicamenteux spéciaux, tels que l'opium et les sels de quinine, qu'à l'aide d'une médication antiphlogistique quelconque. La raison ou les raisons qu'on invoque dans ces différents cas, pour justifier la médication à laquelle on croit devoir donner la préférence, ne paraîtront probablement pas longtemps fondées : nous croyons donc que le moment n'est pas éloigné où les principes du traitement de l'encéphalite locale avec caillot seront généralement considérés comme applicables, à quelques modifications près, au traitement du ramollissement cérébral aigu, ou de l'encéphalite avec infiltration simplement plastique. On s'assure facilement déjà, en parcourant les faits de ramollissements recueillis et cités, soit par les professeurs Rostan, Lallemand et Andral, soit par Abercrombie, soit par la jeune génération médicale actuelle, que la médication antiphlogistique est bien plus souvent appliquée partout dans le traitement du ramollissement local du cerveau que la plupart des autres médications : sur ce point, comme sur beaucoup d'autres, on est donc en réalité beaucoup plus près de s'entendre qu'on pourrait le supposer au premier abord et à la première vue.

[1] Rilliet et Barthez, *Traité clinique et pratique des maladies des enfants*. Deuxième édit. Paris, 1857, t. II, p. 278.

ARTICLE IV

Du traitement des inflammations encéphaliques du mode chronique.

Ce qu'il nous reste à dire pour compléter nos vues sur le traitement des principaux modes inflammatoires de la substance nerveuse encéphalique s'applique surtout au traitement de la paralysie générale incomplète, ou périencéphalite chronique, simple ou compliquée; au traitement du ramollissement cérébral chronique, à celui des foyers hémorrhagiques non récents. Il nous suffit d'avoir prononcé de nouveau les noms que nous venons de citer, pour avoir rappelé en même temps à la pensée de nos lecteurs et le souvenir des altérations anatomiques propres aux formes chroniques de l'encéphalite et leurs caractères de gravité : on ne devra donc pas s'étonner si nous ne montrons pas sous un jour très-consolant les résultats qu'on a été à même de réaliser jusqu'ici par l'application des différents moyens, des différentes méthodes de traitement qu'on a cru devoir utiliser pour combattre les encéphalites chroniques; mais il n'y a pas lieu de se laisser décourager par ce peu de succès de nos efforts, car, au demeurant, les succès qu'on obtient dans le traitement de la plupart des autres maladies chroniques ne sont pas beaucoup plus satisfaisants.

Déjà nous avons insisté sur la ligne de conduite que les médecins doivent suivre à l'égard des sujets simplement menacés de périencéphalite chronique diffuse, ou de paralysie générale incomplète, en rappelant les moyens de traitement auxquels on doit recourir de préférence pendant la période d'incubation des diverses encéphalites. Il est convenable d'examiner maintenant ce qu'il sera rationnel de tenter lorsqu'on aura à soigner des malades chez lesquels l'existence de la périencéphalite chronique ne sera plus contestée par personne.

J'ai déclaré autrefois qu'on serait blâmable d'abandonner tous les sujets atteints de paralysie générale incomplète aux seules ressources de la nature, attendu que le travail inflammatoire de la périencéphalite chronique me semblait quelquefois susceptible de résolution dans quelques-unes de ses périodes. J'estime encore aujourd'hui qu'il est des cas où la periencéphalite chronique peut

ou se résoudre ou s'arrêter dans son évolution : cette manière de voir est suffisante pour justifier toutes les tentatives d'une médication active et énergique. On n'aura pas de peine à reconnaître, en outre, que l'assistance de la médecine devient indispensable aux sujets affectés de paralysie générale, et pendant les recrudescences inflammatoires auxquelles ils sont à tout bout de champ exposés, et pendant les phases de convalescence qui succèdent à ces paroxysmes : il suffit donc d'avoir réfléchi pendant quelques instants à tout ce qui vient d'être dit pour demeurer convaincu qu'on ne pourrait pas, sans méconnaître ses devoirs, s'obstiner à ne jamais rien tenter pour enrayer les progrès de la periencéphalite chronique et pour en obtenir la guérison.

On aurait tort d'inférer de ce qui vient d'être dit que tous les sujets atteints de paralysie générale incomplète doivent être indistinctement soumis aux combinaisons d'un traitement soutenu avec une longue persévérance. La médecine devra déployer toutes ses ressources lorsqu'elle aura été à même de constater que le travail inflammatoire n'est encore qu'à la période congestive. Elle devra se condamner à l'inaction lorsqu'elle sera fondée à penser que l'intensité des désordres produits par la longue persistance de l'inflammation est maintenant portée jusqu'à la désorganisation. Elle devra reprendre son rôle actif chaque fois que le cours de la phlegmasie habituelle sera traversé par des phénomènes fluxionnaires intercurrents, et que l'existence des paralytiques sera incidemment menacée par des attaques subites de congestion cérébrale.

On sera surtout fondé à penser que le travail de la périencéphalite chronique diffuse ne doit encore être qu'à la période de rougeur congestive, qu'il n'a encore versé hors des capillaires que de faibles quantités de sérosité ou de plasma, lorsque la phlegmasie ne datera que d'un petit nombre de semaines, lorsque les sujets qu'elle aura frappés continueront à conserver une grande activité dans la mémoire, lorsqu'ils seront en proie à des conceptions maniaques ou ambitieuses très-actives et très-variées ; lorsque la gêne de leur prononciation, la débilitation de leurs principaux agents musculaires, ne se traduiront encore que par des signes difficiles à constater : c'est sur les individus placés dans de telles conditions qu'on doit prendre à tâche de multiplier ses ef-

forts pour modifier l'état d'irritation et de congestion des centres nerveux intra-crâniens, pour affaiblir ou éteindre le travail de l'inflammation diffuse qui s'y est déclaré.

Lorsque les sujets dont il vient d'être question auront été soustraits à leurs occupations, à leur genre de vie habituel, qu'ils auront été relégués dans un milieu paisible, loin du tumulte des hommes et des tracas des affaires, on les soumettra avant tout à une alimentation légère et peu abondante, à l'usage exclusif des boissons aqueuses ou simplement acidulées; on insistera pendant des mois entiers sur la sévérité de ce régime alimentaire et sur la nécessité de cette sorte d'isolement. On fera pratiquer en même temps, à des intervalles plus ou moins rapprochés, suivant le degré de force des individus, le degré de plénitude de leur pouls, un certain nombre de saignées générales. Des applications réitérées de deux sangsues à l'entrée du nez, de cinq ou six sangsues à l'anus, seconderont les effets favorables de la phlébotomie. Mais, pour tirer tout le parti désirable des déplétions sanguines, on doit y revenir à propos, les interrompre, y revenir de nouveau, et ne renoncer à leur emploi que lorsqu'on sera fondé à craindre l'existence d'extravasations d'une certaine importance et celle d'un ramollissement.

L'hydrothérapie joue aussi un rôle important dans le traitement de la manie ou de la monomanie ambitieuse compliquées d'un commencement de paralysie de la puissance musculaire. L'administration des bains tièdes, soutenue chaque jour, ou plusieurs fois par semaine, pendant trois, quatre et même cinq heures consécutives, contribue à calmer un certain nombre de paralytiques, surtout si on a le soin d'humecter et de refroidir les téguments de leur crâne, pendant toute la durée de chaque bain, à l'aide de topiques réfrigérants appliqués sur leur tête.

On se sert souvent d'éponges chargées d'eau froide pour refroidir le cuir chevelu des individus affectés de périencéphalite chronique. On atteint quelquefois le même but en plaçant ces malades au-dessous d'un tube ou d'un robinet d'où on laisse couler pendant un laps de temps suffisant un filet d'eau froide : il est vraisemblable que chacun de ces procédés de réfrigération exerce sur les capillaires encéphaliques un mode d'action à peu près identique : on peut donc recourir à l'un ou à l'autre de ces pro-

cédés suivant les conditions où l'on se trouve soi-même placé; mais il est facile partout d'entretenir sur le chef des aliénés paralytiques un écoulement permanent d'eau froide.

Les applications de glace pilée emprisonnée dans des vessies maintenues longtemps appliquées sur les téguments crâniens des individus en proie à des emportements compliqués d'un commencement de paralysie générale agiraient vraisemblablement avec plus d'efficacité encore sur l'appareil encéphalique que le contact de l'eau froide; mais la difficulté qu'on a à surmonter pour faire un usage journalier de ce moyen de réfrigération, dans la plupart des hôpitaux, fait qu'il n'a pas été jusqu'ici suffisamment expérimenté dans le traitement des phlegmasies chroniques diffuses du cerveau.

Les purgatifs soit huileux, soit drastiques, sont généralement conseillés et administrés dans la période maniaque de la périencéphalite chronique diffuse. On peut en faire usage sur beaucoup de sujets une ou deux fois par semaine, et pendant assez longtemps, sans s'exposer à produire l'inflammation de la membrane muqueuse digestive; mais on doit suspendre leur emploi dès que la langue tend à devenir rouge, ou dès que les malades auxquels on les fait prendre manifestent des craintes d'empoisonnement, car, si on ne renonçait pas alors à ces agents, on se trouverait bientôt soit en présence d'une phegmasie intestinale, soit dans l'impossibilité de surmonter la répugnance que certains sujets manifesteraient pour leurs aliments, et l'on compliquerait dans les deux cas la position des malades, au lieu de leur être utile.

Le tartre stibié est souvent administré à la dose de dix, de quinze, de vingt centigrammes dans les tisanes qu'on prescrit aux maniaques atteints d'un commencement de débilitation de la puissance musculaire. Il produit presque toujours d'abord d'abondantes superpurgations, et parfois des efforts de vomissement; il est rare que ces efforts continuent, mais on doit éviter l'abus du tartre stibié, qui ne tarderait pas à produire les inconvénients que nous avons reprochés aux huileux et aux purgatifs résineux.

Les extraits d'opium, de jusquiame, d'aconit, les sels de morphine sont fréquemment administrés comme calmants aux maniaques paralytiques dont le délire est accompagné d'insomnie et de paroxysmes d'exaltation; il nous semble rationnel de renoncer à

l'emploi des hypnotiques aussitôt que la violence du délire est à peu près apaisée.

Les boissons aqueuses nitrées, les boissons acidulées frappées à la glace, nous semblent parfaitement indiquées dans le traitement de la périencéphalite chronique diffuse commençante.

La périencéphalite chronique qui débute ou par une démence poussée jusqu'à la stupidité ou par une démence associée à quelques idées délirantes, et qui se complique de paralysie musculaire, est souvent tout aussi inflammatoire que la périencéphalite chronique avec exaltation des facultés de l'entendement : elle doit être attaquée, comme cette dernière, par les émissions sanguines et par les autres moyens antiphlogistiques.

La périencéphalite chronique qui s'annonce par des idées de crainte et de défiance devrait, eu égard à sa nature inflammatoire, être combattue pareillement par l'emploi des moyens antiphlogistiques ; cependant, comme les idées dépressives portent quelquefois les paralytiques mélancoliques à se priver de nourriture, on devra se montrer moins prodigue d'émissions sanguines à leur égard que s'il s'agissait de les appliquer à un paralytique maniaque ou pléthorique.

Les bains d'affusion frais, administrés par la méthode que nous avons précédemment exposée, sont fréquemment conseillés dans le traitement de la périencéphalite chronique avec prédominance d'idées dépressives : l'été, ils ne sont suivis d'aucun inconvénient.

Il en est de même des bains froids, qu'on fait préparer ou avec l'hydrosulfure de potasse ou avec la soude du commerce ; des bains de mer, des bains au chlorure de soude, des bains chargés d'une certaine quantité de savon blanc ou gris : tous ces moyens sont censés agir en révulsant, en activant la circulation capillaire à la périphérie du corps.

L'emploi de plusieurs moxas successivement appliqués dans le voisinage de la base du crâne, l'emploi des sétons, des vésicatoires qu'on fait poser vers la nuque, qu'on fait largement suppurer, sont conseillés de préférence aussi dans la forme mélancolique de la périencéphalite chronique.

Les résultats favorables qu'on réussit quelquefois à réaliser par l'application des moyens de traitement les mieux combinés dans

les différentes formes de la périencéphalite chronique ne sont presque jamais entièrement satisfaisants.

On a obtenu un succès d'une importance réelle lorsque par hasard on voit cesser d'une manière complète, une fois sur cent, les premiers symptômes d'une périencéphalite chronique confirmée.

On ne laisse pas non plus de s'estimer heureux du succès qu'on a réalisé, lorsque, dans d'autres cas, les conceptions délirantes qu'on avait à combattre cessent de se reproduire, que les malades qu'on avait à soigner se rattachent à leurs anciennes habitudes de raison, qu'ils sont redevenus assez dociles pour se laisser diriger, pour observer une certaine tenue dans leur langage et dans leurs actions. Mais on n'est pas autorisé à considérer la plupart de ceux chez lesquels les anciennes manifestations maladives ont en partie cessé d'exister comme entièrement débarrassés de leur phlegmasie. Presque toujours leur intelligence continue à pécher par quelque côté; ils conservent d'habitude, dans leurs mouvements, un reste de gaucherie de mauvais augure, et le plus souvent, après six, dix, quinze mois de mieux relatif, ils finissent par subir des recrudescences inflammatoires irremédiables.

On ne saurait néanmoins attacher trop de prix aux améliorations relatives dont il vient d'être question. Elles sont importantes à ce point de vue, qu'on a à se féliciter d'avoir procuré à un certain nombre de sujets quelques années d'existence et de demi-raison sur lesquelles ils n'auraient pas dû compter si l'assistance de la médecine leur eût fait défaut. Elles sont consolantes sous cet autre rapport, qu'elles permettent d'espérer qu'on pourra parvenir quelque jour à faire disparaître, au moins sur quelques paralytiques, jusqu'aux dernières traces de l'inflammation chronique diffuse.

Les fluxions intercurrentes qui éclatent sous la forme d'attaques subites, soit comateuses, soit convulsives, et qui viennent troubler si fréquemment la marche régulière de la périencéphalite chronique diffuse, doivent être assimilées, comme nous l'avons souvent répété, à de violentes recrudescences inflammatoires; elles nécessitent l'application des moyens de traitement qui sont indiqués dans les encéphalites du mode le plus aigu, et c'est surtout à l'aide des saignées générales et des saignées locales qu'on doit s'appliquer à les combattre. L'emploi des moyens révulsifs tant internes qu'ex-

ternes est encore utile pendant les paroxysmes de cette nature; mais ce qui a été dit à propos du traitement des attaques congestives à durée temporaire est tout à fait applicable au traitement de ces épisodes inflammatoires intercurrents de la paralysie générale incomplète.

Le traitement du ramollissement cérébral local chronique est principalement hygiénique dans les périodes où l'inflammation ne réagit ni sur l'intellect pour produire l'excitation de ses facultés, ni sur le cœur pour activer ses battements, ni sur l'état fonctionnel général pour en troubler l'harmonie, ni sur les alentours des foyers pour les inonder de nouveaux produits d'extravasation.

Dans ces périodes, qui ne sont cependant pas toujours exemptes de sensations de faiblesse, de fourmillement, de douleurs dans un membre ou dans tout un côté du corps, on devra restreindre l'alimentation des malades sur lesquels on aura reconnu l'existence d'un foyer ou de plusieurs foyers de ramollissement, en même temps qu'on s'appliquera à modérer par des moyens sagement concertés l'action des différentes causes qui pourraient réagir sur les milieux enflammés, pour y raviver l'excitation.

Les applications de sangsues, renouvelées à des intervalles convenablement espacés, tendent à empêcher le sang d'affluer avec excès vers les régions malades: on ne doit donc pas négliger l'utilité de ces moyens antiphlogistiques. On secondera aussi leurs effets par des applications de ventouses scarifiées, dirigées vers les apophyses mastoïdes, vers l'intervalle des omoplates et vers la nuque, par des applications de vésicatoires et de cautères sur le trajet de la colonne vertébrale et même à l'un des deux bras.

Comme le traitement d'une semblable phlegmasie ne peut être nécessairement que très-long, on fera en sorte d'utiliser aussi les agents purgatifs pour augmenter les sécrétions de la membrane muqueuse intestinale et pour opérer de ce côté une dérivation utile.

Nous inclinons à penser que l'application d'un ou d'un certain nombre de cautères sur le cuir chevelu, dans une région correspondante à l'hémisphère cérébral localement ramolli, serait beaucoup mieux indiquée, dans les cas de cette espèce, que dans les encéphalites du mode aigu : mais ces cautères devraient être maintenus en suppuration pendant plusieurs mois de suite.

Les sujets porteurs de foyers de ramollissement chronique sont très-exposés, eux aussi, aux recrudescences congestives. Tantôt ces épiphénomènes intercurrents se passent dans les milieux enflammés d'ancienne date, tantôt dans des emplacements restés jusque-là intacts. Ces nouvelles scènes congestives demandent à être diagnostiquées et combattues, autant que possible, d'une manière prompte. La phlébotomie et les saignées locales conviennent surtout avec la révulsion intestinale, pour remédier à ce nouvel afflux de sang vers l'encéphale; on devra soumettre pendant quelque temps ensuite au régime des maladies aiguës les sujets qui auront échappé au danger des recrudescences.

L'emploi intérieur et même extérieur des préparations de noix vomique, dans le traitement du ramollissement cérébral du mode chronique, m'a toujours paru suivi de conséquences fâcheuses : j'ai encore sous les yeux un malade intéressant chez lequel l'usage intérieur de la strychnine a produit sur l'intelligence, sur les agents sensoriels et les agents de la myotilité, des effets regrettables.

Les foyers hémorrhagiques non récents réclament l'emploi des mêmes moyens de traitement que les foyers de ramollissement anciens. Les foyers inflammatoires avec caillots sanguins se tarissent, se cicatrisent plus facilement, en général, que ceux du ramollissement chronique, par la raison qu'ils ont d'abord et presque toujours pris naissance pendant le commencement de la période congestive. Mais, si on n'insistait pas pendant longtemps, après qu'ils sont constitués, sur la sévérité d'un traitement débilitant énergique, les capillaires situés dans le voisinage des caillots et au sein de l'élément nerveux ramolli finiraient par se congestionner, par produire des extravasations consécutives, et la cicatrisation serait alors beaucoup plus lente à s'accomplir.

Les malades qui ont eu une première atteinte d'hémorrhagie se rétabliraient d'une manière plus sûre s'ils étaient moins empressés de reprendre leurs habitudes dans la vie, et surtout de se servir de leurs membres paralysés. Ils sont presque tous assez imprudents pour fatiguer leur cerveau, pour braver l'excitation sensorielle, pour faire usage d'aliments succulents, de vins généreux, alors qu'ils portent encore dans certains emplacements de la fibre nerveuse des foyers qu'on pourrait comparer à des foyers de

Douzième série. — Des cas où le cours de la périencéphalite chronique diffuse a été traversé soit par des phénomènes convulsifs suivis de contracture, soit par des phénomènes comateux, et où l'on a trouvé dans la cavité crânienne, entre autres lésions, soit des abcès enkystés, soit du pus mélangé à l'élément cérébral. 44

112me *Observation.* — Abus des liqueurs fermentées, symptômes de paralysie générale, attaques convulsives, surtout à gauche; hémiplégie à gauche, enfin prédominance de la paralysie à droite. — Vastes désordres inflammatoires à la surface des lobes cérébraux, un kyste rempli de sanie purulente au centre de chaque lobe du cerveau, ramollissement. 44

Treizième série. — Des cas où l'on a été à même de noter, pendant la durée de la périencéphalite chronique diffuse, soit des attaques épileptiformes, soit des symptômes d'hémiplégie, soit des symptômes de contracture, et où l'on a trouvé dans la cavité crânienne, entre autres lésions, soit des cicatrices interstitielles à l'état celluleux, soit des cavités ulcéreuses d'une certaine profondeur. 50

113me *Observation.* — Perte de connaissance, faiblesse à droite, délire; plusieurs attaques éclamptiques, symptômes de débilitation musculaire générale, répétition des accès convulsifs, délire aigu, démence. — Foyers inflammatoires à l'état celluleux, à l'état de ramollissement, à l'état ecchymotique à gauche, foyers à droite et dans la protubérance, lésions inflammatoires diffuses. — Études microscopiques. 50

114me *Observation.* — Démence profonde, paralysie presque complète des quatre membres, contracture. — Soudure de la pie-mère cérébrale aux circonvolutions, des foyers à l'état celluleux vers les régions latérales des hémisphères cérébraux. 59

115me *Observation.* — Symptômes graduels de débilitation musculaire, hémiplégie subite à gauche, mort lente. — Pie-mère cérébrale adhérente aux circonvolutions, foyer caverneux ancien à droite, épanchement sanguin récent à l'extérieur de la moelle spinale. 61

116me *Observation.* — Délire ambitieux, gêne de la parole, débilitation musculaire, attaques convulsives, démence, paralysie intense. — Sérum sanguinolent dans les cavités arachnoïdiennes, adhérence de la pie-mère aux circonvolutions, vaste érosion à droite. 67

Quatorzième série. — Des cas où le cours de la périencéphalite chronique diffuse a été traversé soit par des attaques épileptiques ou à forme épileptique, soit par des symptômes de paraplégie et où l'axe nerveux rachidien a été trouvé à l'état inflammatoire au moment de l'autopsie. 71

117me *Observation.* — Attaque éclamptique, débilitation intellectuelle, faiblesse musculaire à droite; nouvelle attaque convulsive, gêne de la parole, aliénation, paralysie musculaire générale, mort dans les convulsions. — Pie-mère cérébrale rouge adhérente aux circonvolutions, lésions inflammatoires diffuses variées, intenses; ramollissement spinal. — Études microscopiques. 71

118me *Observation.* — Abus alcooliques, délire, gêne dans la parole, de la démarche; progression disharmonique, démence, convulsions, période comateuse et éclamptique. — Adhérence de la pie-mère à la surface des circonvolutions cérébrales, au cervelet; lésions diffuses intenses, ramollissement et induration de la moelle spinale. — Études microscopiques. 79

119me *Observation.* — Coup sur la tête, épilepsie; symptômes de paralysie générale incomplète; symptômes cérébraux aigus suivis de mort. — Pie-mère cérébrale adhérente aux circonvolutions, lésions inflammatoires diffuses, ramollissement du prolongement rachidien. 85

120me *Observation* — Coma, épilepsie, retour des accès épileptiques, manie.

délire ambitieux, gêne de la parole, signes de paralysie générale, continuation des attaques d'épilepsie, démence, mort dans le coma. — Injection et sugillations vers la pie-mère cérébrale, adhérences, défaut de consistance de la substance grise du cerveau, induration de la substance blanche, ramollissement spinal. 92
ART. III. Résumé des faits contenus dans le quatrième chapitre. 97
ART. IV. Dernier aperçu et conclusion sur la périencéphalite chronique diffuse à l'état de complication. 104
CHAPITRE V. **Du ramollissement cérébral local aigu, ou de l'encéphalite locale aiguë sans caillots sanguins, siégeant sous la forme d'un foyer ou de plusieurs foyers circonscrits, soit à la surface, soit dans la profondeur de la masse encéphalique.** 116
ARTICLE PREMIER. Aperçu général sur l'encéphalite locale aiguë sans caillots sanguins. 116
ART. II. Observations d'encéphalite aiguë sans caillot, localisée sous la forme de foyers appartenant à la période d'hépatisation rouge, à la période de ramollissement pulpeux, ou à la période d'infiltration comme purulente. 132
Première série. — Des cas où l'inflammation n'est encore qu'à la période d'hépatisation rouge, de crudité, ou à la période de congestion vasculaire. . 132
121me *Observation.* — Scarlatine, délire très-aigu semblable à celui de la manie, fièvre, vociférations, actes tumultueux, mort rapide. — Turgescence cérébrale, oblitération polypeuse du sinus longitudinal et de plusieurs veines, foyer d'encéphalite local à la période d'hépatisation rouge sur chaque lobe du cerveau. 132
122me *Observation.* — Mélancolie; parfois gêne passagère de la parole. — Symptômes d'embarras dans les idées pendant quinze jours, petits accès de congestion, mort rapide. — Un foyer d'encéphalite local de couleur amarante. — Études microscopiques. 139
123me *Observation.* — Épilepsie ancienne, délire partiel ancien; à la suite d'un accès d'épilepsie, alternatives de taciturnité et de violence, mort rapide. — Quatre foyers d'encéphalite locale à la période d'hépatisation. 144
124me *Observation.* — Débilitation intellectuelle; hémiplégie à gauche à cinquante-neuf ans; à soixante et un ans, rigidité dans les muscles des quatre membres, mort rapide. — Ancienne cicatrice à droite, plusieurs taches ecchymotiques récentes dans chaque lobe du cerveau. 149
Deuxième série. — Des cas où les foyers de l'encéphalite locale aiguë sans caillots sont à la période de ramollissement de l'élément nerveux. 152
125me *Observation.* — A quarante-six ans, délire triste; tout à coup hémiplégie à gauche, gêne de la parole, oblitération intellectuelle, symptômes aigus, mort rapide. — Encéphalite locale avec ramollissement aigu du lobe cérébral droit et de l'hémisphère droit du cervelet. — Études microscopiques. 155
126me *Observation.* — Attaque de congestion, incohérence d'idées; délire très-aigu; au bout de trente-six jours, débilitation des mouvements; contracture, spasmes convulsifs, loquacité. — Foyers d'encéphalite locale considérables et ramollissement de la substance cérébrale dans l'épaisseur de chaque lobe du cerveau. — Études microscopiques. 160
127me *Observation.* — Tristesse; paralysie, spasmes, contracture à droite; irrégularité dans les mouvements à gauche, état fébrile, coma, mort le huitième jour. — Encéphalite locale de couleur framboisée à gauche; ramollissement commençant à droite. — Études microscopiques. 161
128me *Observation.* — Alternatives de taciturnité et de pétulance maniaque; à

quarante-neuf ans, délire très-aigu, attaque apoplectique, paralysie à gauche; nouvelle congestion, mort rapide. — Ramollissement du cervelet à droite, injection générale. 171
129me *Observation.* — Période de démence; attaque congestive; à soixante ans, seconde congestion avec paralysie à droite, coma, mort rapide. — Deux cicatrices anciennes à droite et à gauche, un foyer de ramollissement aigu à gauche. 175
130me *Observation.* — Démence ancienne; à soixante-cinq ans, hémiplégie à droite, somnolence, progrès de la paralysie, mort le troisième jour. — Foyer de ramollissement à gauche; cavité ancienne dans le lobe cérébral droit. . . 179
131me *Observation.* — Délire mélancolique ancien; à soixante-seize ans, érysipèle à la face, suppuration; état comateux, mort prompte. — A droite, désorganisation locale de la substance nerveuse sur plusieurs emplacements, congestion générale intense. 182
Troisième série. — Des cas où les foyers de l'encéphalite locale aiguë sans caillots offrent une infiltration apparente de pus. 187
132me *Observation.* — Coup sur la tête, tremblement nerveux, délire aigu, fièvre intense, état comateux, mort prompte. — Rougeur intense du cerveau; à gauche, suppuration de la pie-mère et vaste foyer d'encéphalite à la période d'hépatisation et de suppuration. 187
133me *Observation.* — Otorrhée à gauche, convulsions passagères, céphalalgie, état fébrile; délire très-aigu, gêne de la parole; déviation de la bouche, coma, mort rapide. — Pus sur le rocher gauche, perforation des méninges, abcès dans le lobe cérébral gauche. 192
134me *Observation.* — Période de démence, gêne de la parole, attaque congestive, débilitation de la main droite; une attaque convulsive, puis hémiplégie à droite; délire aigu, mort dans les convulsions.— Turgescence générale des circonvolutions, vaste abcès à gauche. 197
135me *Observation.* — Monomanie suivie de démence; à soixante-dix-neuf ans, hémiplégie à droite; marche rapide des accidents, contracture. — Vaste foyer de ramollissement purulent à gauche; ecchymose à droite. 203
Art. III. Résumé des faits contenus dans le cinquième paragraphe. 207
Art. IV. Dernier aperçu et conclusion sur l'encéphalite locale aiguë sans caillot sanguin. 210
CHAPITRE VI. **Du ramollissement cérébral à l'état chronique ou de l'encéphalite locale chronique sans caillots, gisant sous la forme de foyers circonscrits soit à la superficie, soit dans la profondeur de la masse encéphalique.** 231
Article premier. — Aperçu général sur l'encéphalite locale chronique sans caillots. 231
Art. II. Observations d'encéphalite locale chronique sans caillots, siégeant sous la forme d'un foyer, ou de plusieurs foyers circonscrits soit à la superficie, soit dans la profondeur même de l'organe encéphalique. 243
Section première. — Observation d'encéphalite locale chronique visible au dehors du cerveau et intéressant à une certaine profondeur les deux substances de cet organe. 244
Première série. — Des cas où les foyers de l'encéphalite locale chronique sont encore à l'état de ramollissement comme mucilagineux. 244
136me *Observation.* — Démence ancienne à soixante-trois ans; attaque avec faiblesse à droite; à soixante-quatre ans, plusieurs congestions avec progrès de l'hémiplégie à droite, mort à la suite d'une attaque congestive. — Vaste ramol-

lissement rouge du lobe cérébral gauche. — Études microscopiques. 245
137me *Observation.*— Attaque apoplectique avec hémiplégie à gauche à soixante-deux ans; à soixante-sept ans, démence; à soixante-neuf ans, délire, démarche chancelante, prédominance de la paralysie à gauche. — Deux kystes dans les cavités arachnoïdiennes, ramollissement cérébral considérable à droite, ramollissement rouge à gauche. — Études microscopiques. 252
138me *Observation.* — Syphilis, douleurs; à quarante ans, attaques d'épilepsie, manie; bientôt hémiplégie commençante à gauche; mort à quarante ans et dix mois à la suite d'une période comateuse et convulsive.— Vaste produit concret dans la cavité arachnoïdienne droite, vaste ramollissement de l'hémisphère cérébral droit, hépatisation localisée vers le lobe cérébral gauche. . . 260
139me *Observation.* — Démence invétérée à soixante-neuf ans, démarche embarrassée; à soixante-dix ans, progrès de la paralysie qui prédomine à gauche; mieux relatif; dépérissement lent. — Plusieurs cicatrices dans le bulbe rachidien, un foyer d'encéphalite dans le lobe cérébral droit. — Études microscopiques. 268
140me *Observation.* — A quarante-huit ans, épilepsie, manie; à soixante-treize ans, accès convulsifs fréquents, démence; à soixante-seize ans, paralysie incomplète sensible vers les deux côtés du corps, abrutissement. — Foyers de ramollissement sur les deux lobes du cerveau. 274
Deuxième série. — Des cas où les foyers de l'encéphalite locale chronique sont à l'état de ramollissement avec mélange d'une cellulosité comme tomenteuse. 278
141me *Observation.* — A quarante-huit ans, symptômes de débilitation musculaire générale prédominant à gauche, faiblesse de la mémoire; disparition de la paralysie; à cinquante et un ans, faiblesse du côté droit, hémiplégie à gauche, démence habituelle; à cinquante et un ans et sept mois, éclampsie, immobilité du côté gauche; mort à cinquante-deux ans. — Cicatrices anciennes vers le côté droit du cervelet, de la protubérance, et vers le lobe gauche du cerveau; disgrégation du lobe cérébral droit; production celluleuse. — Études microscopiques. 279
142me *Observation.*— A quarante-sept ans, apoplexie et manie; à quarante-neuf ans, attaques congestives; à cinquante ans, frénésie, mort. — Lésions de l'encéphalite aiguë; à droite, ramollissement cérébral jaune avec tissu comme cotonneux. — Études microscopiques. 288
143me *Observation.* — A quatre-vingts ans, manie, paralysie vers les quatre membres; à quatre-vingts ans et six mois, attaque congestive, progrès de la paralysie double; nouvelles attaques, mort dans le coma. — Vaste cicatrice tomenteuse avec ramollissement vers le lobe cérébral gauche; second foyer inflammatoire à droite. 295
144me *Observation.*—A quarante et un ans, démence, fourmillements, faiblesse du bras gauche, de la jambe droite; la paralysie gagne les quatre membres; à quarante-deux ans, violent délire, mort à quarante-deux ans deux mois. — A la surface de chaque lobe du cerveau, vaste foyer de ramollissement avec production de tissu comme tomenteux. 298
Troisième série. — Des cas où les foyers d'encéphalite locale chronique sont en partie représentés par de la substance cérébrale ramollie, en partie par une surface pseudo-membraneuse de couleur fauve. 304
145me *Observation.* — A soixante ans, symptômes cérébraux vagues; à soixante ans six mois, hémiplégie à droite, sensations pénibles, délire; mort à soixante et un ans. — Sur le lobe cérébral gauche, encéphalite remarquable, avec production d'un tissu comparable à une peau de chamois; ramollissement, tissu filamenteux accidentel. — Études microscopiques. 305

146me *Observation.* — A soixante-neuf ans, délire, sensations bizarres, affaiblissement de la jambe droite; à soixante-quatorze ans, congestion cérébrale, démence, progrès de la paralysie à droite, mort à soixante-quinze ans. — Sur le lobe cérébral gauche, foyer d'encéphalite avec fausse membrane couleur de peau de chamois; autre foyer avec ramollissement. — Études microscopiques. 312

147me *Observation.* — Démence chronique; à soixante-dix-sept ans, forte atteinte de diarrhée suivie d'un état de débilitation musculaire. — Plusieurs foyers d'encéphalite à teintes bistrées sur les deux hémisphères du cerveau. — Études microscopiques. 320

148me *Observation.* — A soixante-seize ans, affaiblissement rapide des agents musculaires et de l'intelligence; plus tard, tremblement des bras, progrès de la paralysie; à soixante-dix-huit ans, attaques éclamptiques, coma, mort. — Concrétions pseudo-membraneuses dans les cavités arachnoïdiennes; des foyers d'encéphalite à l'état celluleux sur chaque lobe du cerveau, ramollissement à droite et vers les parties centrales de la masse cérébrale. 326

Quatrième série. — Des cas où les foyers d'encéphalite locale chronique sont maintenant représentés par une membrane celluleuse plus ou moins épaisse, appliquée sur un fond de substance nerveuse raffermie ou même indurée. . . 331

149me *Observation.* — A quarante-huit ans, mélancolie, sensations bizarres dans les doigts de pieds; plus tard, épilepsie; à cinquante-cinq ans, gêne de la parole, hémiplégie commençante à gauche, convulsions plus fréquentes; à cinquante-six ans, somnolence, convulsions, mort. — A droite, vaste érosion cérébrale à l'état celluleux; un foyer inflammatoire récent; cervelet mou. . . 332

150me *Observation.* — A cinquante ans, fourmillement dans le bras droit; plus tard, insensibilité et paralysie de ce membre, gêne de la parole, folie; la paralysie va ensuite en diminuant. A cinquante-trois ans, gêne de la parole, démarche embarrassée, démence, mort. — A gauche, un foyer d'encéphalite cicatrisé dans les circonvolutions, un second foyer dans le corps strié gauche. 340

151me *Observation.* — Aliénation chronique, à soixante-huit ans, attaque congestive avec gêne de la parole; à soixante-quinze ans, rigidité de tous les actes musculaires, rétraction des deux membres pelviens. — Une vaste ulcération à l'état celluleux à la surface de chaque lobe cérébral, troisième ulcération vers le cervelet. 345

Section deuxième. — Observations d'encéphalite locale chronique siégeant dans l'épaisseur même de la masse encéphalique. 349

Première série. — Des cas où les foyers inflammatoires sont encore représentés à la vue simple par des foyers de ramollissement pulpeux. 349

152me *Observation.* — A cinquante-cinq ans, attaque de congestion cérébrale, faiblesse générale, prédominance de la débilitation à gauche; progrès de la paralysie, délire, démence, mort à plus de cinquante-six ans. — Deux foyers profonds de ramollissement à droite, petits foyers inflammatoires à gauche, un foyer dans la protubéranee annulaire, inflammation partielle vers le cervelet. — Études microscopiques. 350

153me *Observation.* — A quarante-six ans, faiblesse des jambes, spasmes, caractère irritable; progrès de la paralysie, délire ambitieux, démence; plus tard, hémiplégie à gauche, pétulance convulsive; mort à quarante-huit ans. — Doubles concrétions pseudo-membraneuses et pus dans les cavités de l'arachnoïde; infiltration purulente de la pie-mère, vaste foyer de ramollissement vers la cavité du ventricule droit, ramollissement du ventricule gauche et des parties centrales. — Études microscopiques. 356

Deuxième série. — Des cas où les foyers d'encéphalite locale chronique profonds

sont représentés par de la substance cérébrale ramollie et par des espèces de tampons de tissu cellulaire plus ou moins résistants. 363

154me *Observation*. — A soixante-treize ans, démence, démarche chancelante; plus tard, affaiblissement musculaire plus marqué, chutes fréquentes; mort subite. — Bourbillon celluleux dans l'épaisseur du lobe cérébral droit, ramollissement de l'élément nerveux; second foyer à droite, ramollissement des deux corps striés; cicatrice à gauche. — Études microscopiques. 364

155me *Observation*. — Aliénation; à cinquante-six ans dix mois, gêne de la parole, démarche irrégulière, débilitation musculaire générale, puis abolition graduelle de l'exercice intellectuel et de la puissance musculaire. — Les deux hémisphères du cerveau sont en partie convertis en une masse molle, gélatineuse, avec production de tissu ou cellulaire ou fibreux. — Études microscopiques. 368

156me *Observation*. — Démence; à soixante-huit ans, démarche mal assurée; à soixante-neuf ans six mois, attaque éclamptique, paralysie et démence plus marquées; plus tard, paralysie, stupidité, mort. — Fausse membrane arachnoïdienne, à gauche; plusieurs foyers inflammatoires dans chaque lobe cérébral, ramollissement du trigône cérébral. — Études microscopiques. 374

157me *Observation*. — Démence, hémiplégie incomplète à droite, mieux relatif, rechute, rétraction du bras droit; la paralysie gagne le bras gauche. — A gauche, cicatrice celluleuse dans le lobe cérébral; à droite, cavité bistrée, ramollissement récent. 380

Troisième série. — Des foyers d'encéphalite chronique profonds qui sont maintenant représentés par une cavité petite ou grande, à parois celluleuses, et par un entourage de substance nerveuse ramollie. 385

158me *Observation*. — A vingt-cinq ans, apoplexie, hémiplégie à gauche; par la suite, épilepsie; à trente-cinq ans, manie, épilepsie; à quarante-cinq ans, progrès de l'hémiplégie, paralysie de la jambe droite, paralysie de l'intelligence et mort. — Vaste espace caverneux au sein du lobe cérébral droit, ramollissement de la caverne; ramollissement de la partie lombaire de la moelle spinale, produits morbides dans les cavités arachnoïdiennes. 386

159me *Observation*. — A trente ans, violences de caractère, céphalalgie; à trente-cinq ans, sensations pénibles vers les jambes, vers les bras; à trente-cinq ans six mois, démarche chancelante, bras affaiblis; à trente-six ans, démence, mort subite. — Vive congestion cérébrale, cavité dans le cervelet. — Études microscopiques. 396

Quatrième série. — Des cas où les foyers d'encéphalite chronique profonde sont maintenant représentés soit par une cavité à paroi celluleuse, soit par des brides cellulo-fibreuses et par un entourage de substance nerveuse tantôt d'apparence saine, tantôt indurée. 401

160me *Observation*. — Mélancolie, vertige, gêne de la parole, excitation; plus tard, démarche incertaine, faiblesse plus marquée à droite, puis à gauche, abrutissement, mort lente. — Un nombre considérable de petites cicatrices au sein de chaque lobe cérébral, un foyer de ramollissement dans le lobe cérébral droit. 403

161me *Observation*. — Démence profonde, hémiplégie et contracture à droite, puis paralysie des quatre membres et mort. — Adhérences, atrophie des circonvolutions cérébrales; cicatrice chanvreuse au sein du lobe cérébral gauche. 407

162me *Observation*. — Idiotisme, accès épileptiques, coma, abolition de l'exercice sensoriel, hémiplégie incomplète à droite, mort à vingt-deux ans. — Atrophie du lobe cérébral gauche, cicatrice dans cet hémisphère, commencement d'atro-

phie du lobe cérébral droit. 411
ART. III. Résumé des faits contenus dans le sixième chapitre. 416
ART. IV. Dernier aperçu et conclusion sur l'encéphalite locale chronique sans caillot sanguin. 421
CHAPITRE VII. — **De l'hémorrhagie encéphalique locale récente, ou de l'encéphalite locale aiguë avec caillot sanguin** 443
ARTICLE PREMIER. Aperçu général sur l'encéphalite locale aiguë avec caillot sanguin. 443
ART. II. Observations d'encéphalite locale aiguë avec caillot sanguin. 456
Première série. — Des cas où la mort ne s'est point fait attendre au delà de quinze heures et où la substance cérébrale n'a paru que médiocrement ou peu ramollie. 456
163me *Observation.* — Délire mélancolique ancien, douleurs frontales fréquentes, céphalalgie plus violente par accès; à soixante-six ans, attaque apoplectique subite, paralysie plus intense à gauche qu'à droite; mort après onze heures. Vaste foyer hémorrhagique dans le cervelet, surtout à droite.—Études microscopiques. 456
164me *Observation.* — Délire partiel, gêne de la parole, puis démence chronique. — A soixante-dix ans, attaque d'apoplexie, mort après quatorze heures. Kyste arachnoïdien ancien à gauche, vaste foyer hémorrhagique dans le cervelet; turgescence vasculaire. — Études microscopiques. 465
165me *Observation.* — Manie ancienne; à soixante-six ans, mort subite. — Double hémorrhagie du cervelet. 469
166me *Observation.* — Aliénation ancienne, hémiplégie subite à gauche, mort après quatorze heures. — Hémorrhagie dans le lobe cérébral droit 472
167me *Observation.* — Folie ancienne; à soixante-huit ans, attaque subite d'apoplexie, hémiplégie à droite, mort au bout de quinze heures. — Vaste hémorrhagie dans le lobe cérébral gauche. 476
Deuxième série. — Des cas où la mort est survenue dans l'espace d'un petit nombre d'heures et où la substance cérébrale a été trouvée notablement ramollie 479
168me *Observation.* — Délire mélancolique ancien ; à soixante-quatre ans, attaque d'apoplexie, hémiplégie à gauche, mort après trente-deux heures. — Vaste hémorrhagie cérébrale à droite, ramollissement. — Études microscopiques. . 480
169me *Observation.* — Délire partiel, hallucinations bizarres ; à cinquante-trois ans, première attaque apoplectique avec paralysie à droite; à cinquante-cinq ans, seconde attaque, mort après deux heures de coma. — Cicatrice ancienne à gauche; hémorrhagie récente dans le lobe cérébral droit, ramollissement. — Études microscopiques. 486
170me *Observation.* — Prodromes, paralysie des quatre membres, contracture, cécité, coma, mort après une heure. — Double épanchement cérébral et cérébelleux, ramollissement de l'élément nerveux 493
171me *Observation.* — Plusieurs accès de folie; à soixante-huit ans, apoplexie subite, abolition des mouvements, mort après six heures. — Double hémorrhagie, ramollissement de la pulpe cérébrale. 496
172me *Observation.* — Folie, gêne de la parole; à cinquante-deux ans, manie, coma subit, mort prompte. —Congestion cérébrale, vaste hémorrhagie au sein de l'hémisphère cérébral gauche. 499
Troisième série. — Des cas où les malades ont survécu à l'invasion de l'encéphalite locale avec caillot depuis quatre jusqu'à sept jours, et où l'élément ner-

veux ramolli s'est trouvé mélangé aux produits granuleux des plus abondants 503
175me *Observation*. — Mélancolie ancienne, attaque apoplectique précédée d'embarras de la parole et des idées, hémiplégie à droite, mieux relatif, rechute, mort le quinzième jour. Vaste foyer hémorrhagique avec ramollissement dans le lobe cérébral gauche. — Études microscopiques. 503
174me *Observation*. — Manie, démarche lente; à près de soixante-dix ans, attaque apoplectique, prédominance de la paralysie à gauche, convulsions à droite, mort le cinquième jour. — Vaste dépôt de sang à droite, périencéphalite chronique diffuse. — Études microscopiques. 510
175me *Observation*. — A soixante-six ans, attaque apoplectique, résolution rapide; à soixante-sept ans, nouvelle attaque, hémiplégie à gauche, mort le cinquième jour. — Hémorrhagie cérébrale à droite, ramollissement, cicatrice ancienne. — Études microscopiques. 517
176me *Observation*. — Folie ancienne; à soixante-dix-neuf ans, éblouissements, gêne de la parole; à quatre-vingts ans, érysipèle, coma, mort prompte. — Foyers hémorrhagiques lenticulaires innombrables, ramollissement de la substance nerveuse. — Études microscopiques. 522
177me *Observation*. — Coup sur la tête; le second jour un peu de pétulance; le cinquième jour, délire, perte de connaissance, convulsions, mort. — A droite, foyer avec caillot. 527
Art. III. Résumé des faits contenus dans le septième chapitre. 531
Art. IV. Dernier coup d'œil et conclusions sur l'encéphalite locale aiguë avec caillot sanguin. 535
CHAPITRE VIII. — **Des foyers hémorrhagiques non récents, ou du stade non aigu de l'encéphalite locale avec caillots sanguins, des modes de cicatrisation définitifs des milieux enflammés** 555
Article premier. Aperçu général sur le stade non aigu de l'encéphalite locale avec caillots sanguins. 555
Art. II. Observations d'encéphalite locale avec caillot considérée pendant le stade non aigu de l'inflammation 567
Première série. — Des cas où l'on apercevait encore, soit dans le centre des foyers morbides, soit dans la substance nerveuse qui en dessinait les contours, des éléments fibrineux liquides. 567
178me *Observation*. — A cinquante ans, coup sur la tête, fourmillement dans la main droite; à soixante-cinq ans, apoplexie avec débilitation des deux jambes, prédominance de la paralysie à droite; à soixante-treize ans six mois, nouvelle attaque; à soixante-quatorze ans, troisième atteinte; faiblesse générale, mort à soixante-quinze ans. — Huit foyers anciens dans les lobes cérébraux. — Études microscopiques. 567
179me *Observation*. — Mélancolie, parole gênée, démence progressive, faiblesse des jambes, mort au bout de trois ans. — Nombreux foyers, tant dans le lobe cérébral droit que dans le gauche. — Études microscopiques. 575
180me *Observation*. — A cinquante-cinq ans, attaque de congestion cérébrale, démence, gêne de la parole, démarche mal assurée; mort à soixante-douze ans. — Nombreux foyers inflammatoires répartis dans les deux lobes cérébraux. — Études microscopiques. 580
181me *Observation*. — Accès éclamptiques, puis paralysie à gauche, puis délire aigu et folie, démence, affaiblissement de la jambe droite. — Huit foyers hémorrhagiques dans le lobe cérébral droit, quatre dans le lobe gauche. . . . 585
182me *Observation*. — A cinquante-deux ans six mois, attaque apoplectique avec

débilitation des quatre membres, mieux rapide ; seconde puis troisième attaque avec hémiplégie à droite, délire, mort prompte. — Vaste caverne dans le lobe droit, deux cavernes dans les hémisphères du cervelet, cavité dans le corps strié droit. 592

Deuxième série. — Des cas où les foyers d'encéphalite locale avec caillots n'étaient plus représentés que par des cicatrices cellulcuses de différentes formes et par des contours entièrement raffermis. 596

183me *Observation.* — A soixante-cinq ans, attaque apoplectique, débilitation des quatre membres, prédominance de la paralysie à gauche ; à soixante-six ans quatre mois, seconde attaque ; puis troisième attaque à soixante-six ans dix mois ; quatrième attaque avec prédominance de la paralysie à droite. mort. — Un vaste foyer au sein de chaque hémisphère cérébral. — Études microscopiques. 596

184me *Observation.* — A soixante ans, attaque apoplectique, paralysie à droite ; guérison avec persistance de l'hémiplégie ; seconde attaque après un intervalle de beaucoup d'années, mort prompte. — Vaste caverne dans le lobe cérébral gauche, vaste dépôt sanguin dans le lobe cérébral droit. 604

185me *Observation.* — Démence ; à soixante-dix ans, débilitation des quatre membres, progrès graduels de la paralysie ; à soixante-dix-sept ans, gêne de la parole, mouvements généraux gênés, puis impossibles ; mort dans la démence. — Des cavernes nombreuses dans chaque lobe cérébral, dans le cervelet, dans la protubérance. 609

186me *Observation.* — Perte de connaissance, hémiplégie à droite, aliénation ; mieux relatif ; après deux ans, délire, gêne de la parole ; nouvelle attaque comateuse, contracture, phénomènes éclamptiques. — Plusieurs cavités anciennes dans les hémisphères cérébraux. 614

187me *Observation.* — Folie ancienne ; à cinquante ans, phénomènes sensoriels et contractures dans le bras gauche, paralysie de la jambe gauche ; mieux relatif ; mort subite au bout de six ans. — Cavité ancienne dans le voisinage du corps strié droit. 619

188me *Observation.* — Hémiplégie incomplète avec fourmillements à gauche ; mieux relatif, recrudescence, paralysie à droite ; enfin état stationnaire ; mort après un délai de deux ans. — Des foyers anciens dans chaque lobe cérébral, dans le pédoncule droit du cervelet, dans la protubérance. 624

ART. III. Résumé des faits contenus dans le chapitre huitième. 650

ART. IV. Dernier coup d'œil et conclusion sur l'encéphalite locale avec caillots considérée dans le stade non aigu de sa durée. 651

CHAPITRE IX. — **Du traitement des maladies inflammatoires des centres nerveux encéphaliques** 658

ARTICLE PREMIER. Du traitement préservatif. 658

ART. II. Du traitement pendant les préludes des inflammations encéphaliques. 656

ART. III. Du traitement curatif des inflammations encéphaliques du mode aigu. . 675

ART IV. Du traitement des inflammations encéphaliques du mode chronique. . 710

FIN DE LA TABLE DU TOME SECOND ET DERNIER.

PARIS. — IMP. SIMON RAÇON ET COMP., 1, RUE D'ERFURTH.

LANE MEDICAL LIBRARY
STANFORD UNIVERSITY
MEDICAL CENTER
STANFORD, CALIF. 94305

LANE MEDICAL LIBRARY

To avoid fine, this book should be returned on or before the date last stamped below.

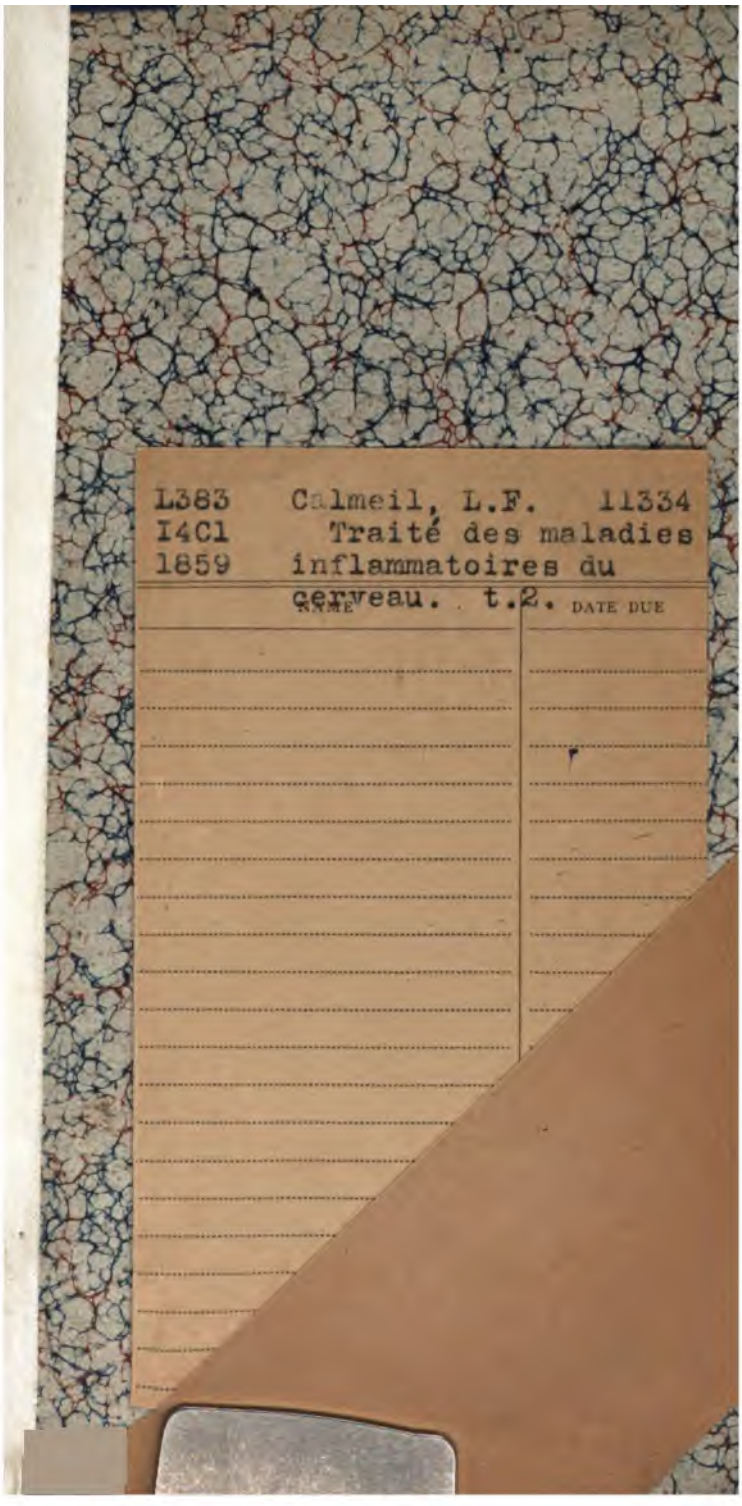
L383
I4C1
1859
Calmeil, L.F. 11334
Traité des maladies inflammatoires du cerveau. t.2.
NAME
DATE DUE